

МИНИСТЕРСТВО ЗДРАВООХРАНЕНИЯ РФ  
НАЦИОНАЛЬНЫЙ МЕДИЦИНСКИЙ ИССЛЕДОВАТЕЛЬСКИЙ ЦЕНТР  
ХИРУРГИИ ИМ. А.В. ВИШНЕВСКОГО

ФГБОУ ДПО РОССИЙСКАЯ МЕДИЦИНСКАЯ АКАДЕМИЯ  
НЕПРЕРЫВНОГО ПРОФЕССИОНАЛЬНОГО ОБРАЗОВАНИЯ МИНЗДРАВА РФ

# **СОСУДИСТАЯ ХИРУРГИЯ В РОССИИ: ПРОШЛОЕ, НАСТОЯЩЕЕ, БУДУЩЕЕ**

---

## **Диагностика и лечение каротидных стенозов**

ПОД РЕД. А.Ш. РЕВИШВИЛИ, А.В. ЧУПИНА



МОСКВА 2021

*ОН ОКАЗАЛСЯ В НУЖНОЕ ВРЕМЯ  
В НУЖНОМ МЕСТЕ НУЖНЫМ ЧЕЛОВЕКОМ*



*Дорогие коллеги!*

*Вы выбрали профессию, где жизнь и здоровье людей являются главной ее задачей.*

*Уважайте друг друга, совершенствуйте свои знания, будьте внимательны к своим близким!*

*Желаю, чтобы каждый новый день приносил Вам повод для гордости своими успехами!*

*Дальнейшего профессионального развития!*

A stylized handwritten signature in black ink, consisting of several fluid, overlapping strokes.

МИНИСТЕРСТВО ЗДРАВООХРАНЕНИЯ РФ  
НАЦИОНАЛЬНЫЙ МЕДИЦИНСКИЙ ИССЛЕДОВАТЕЛЬСКИЙ ЦЕНТР  
ХИРУРГИИ ИМ. А.В. ВИШНЕВСКОГО

ФГБОУ ДПО РОССИЙСКАЯ МЕДИЦИНСКАЯ АКАДЕМИЯ  
НЕПРЕРЫВНОГО ПРОФЕССИОНАЛЬНОГО ОБРАЗОВАНИЯ МИНЗДРАВА РФ

# **СОСУДИСТАЯ ХИРУРГИЯ В РОССИИ: ПРОШЛОЕ, НАСТОЯЩЕЕ, БУДУЩЕЕ**

---

## **Диагностика и лечение каротидных стенозов**

ПОД РЕД. А.Ш. РЕВИШВИЛИ, А.В. ЧУПИНА

МОСКВА  
2021

Сосудистая хирургия в России: прошлое, настоящее, будущее. Диагностика и лечение каротидных стенозов / Под ред. А. Ш. Ревшвили, А. В. Чупина. — М.: «Фабрика Офсетной Печати», 2021.

© А. Ш. Ревшвили, А. В. Чупин, 2021  
© ФГБУ «НМИЦ хирургии им. А. В. Вишневского»  
Минздрава России, 2021  
ООО «Фабрика Офсетной Печати», 2021

## Глубокоуважаемые друзья и коллеги!

21 ноября 2021 года исполняется 91 год нашему дорогому и всеми уважаемому Анатолию Владимировичу Покровскому. В ноябре 2020 года мы провели юбилейную конференцию «Сосудистая хирургия в России: прошлое, настоящее, будущее», в тематике которой затрагивались основные вопросы сосудистой хирургии. Одновременно была напечатана книга, в которой спикеры представили текстовые варианты своих докладов.

В этом году мы решили провести очередную конференцию с тем же названием, с определенной тематикой, посвященной вопросам диагностики и лечения каротидных стенозов. Лечение каротидных стенозов всегда было приоритетным и любимым в хирургической практике Анатолия Владимировича. А.В. Покровский в 1962 году (22 марта и 24 апреля) в Институте сердечно-сосудистой хирургии АМН СССР выполнил две первые в СССР пластики внутренней сонной артерии заплатой, но атеросклеротическая бляшка при этом не удалялась. С этого момента он стал активно заниматься каротидными стенозами как в хирургическом, так и в научном плане.

В тематике очередной конференции поднимаются вопросы клиники, сравнения различных видов инструментальной диагностики каротидных стенозов, определяются сроки оперативных вмешательств и обсуждаются вопросы показаний к различным видам хирургического лечения каротидных стенозов: стентированию ВСА и каротидной эндартерэктомии, а также сравнение этих методик.

Текстовые варианты докладов легли в основу данной книги, и уверен, что данный труд будет интересен неврологам, специалистам по ультразвуковой и лучевой диагностике, ангиологам, сосудистым хирургам, специалистам по рентгенэндоваскулярной диагностике и лечению, а также всем, кому интересны вопросы диагностики и лечения каротидных стенозов.

Надеемся, что данная книга будет достойным подарком Анатолию Владимировичу Покровскому в день его рождения! Желаем ему здоровья и творческого долголетия.

**Директор ФГБУ «НМИЦ хирургии им. А.В. Вишневского МЗ РФ»,  
академик РАН А.Ш. Ревишвили**

## ОГЛАВЛЕНИЕ

|  |     |
|--|-----|
| ВСТУПИТЕЛЬНОЕ СЛОВО .....  | 5   |
| ИСТОРИЯ КАРОТИДНОЙ ХИРУРГИИ В РОССИИ: РОЛЬ АКАДЕМИКА<br>АНАТОЛИЯ ВЛАДИМИРОВИЧА ПОКРОВСКОГО<br>Ревишвили А. Ш., Чупин А. В., Сапелкин С. В. ....  | 9   |
| ЭПИДЕМИОЛОГИЯ ИШЕМИЧЕСКОГО ИНСУЛЬТА И ОЦЕНКА НЕОБХОДИМОСТИ<br>ЭКСТРЕННОГО ВЫПОЛНЕНИЯ ОПЕРАЦИИ КАРОТИДНОЙ ЭНДАРТЕРАТОМИИ<br>Вачёв А. Н., Дмитриев О. В., Степанов М. Ю.<br>Терешина О. В., Муртазина А. Х., Ярочкин Д. В. ....  | 18  |
| ТРАНЗИТОРНЫЕ ИШЕМИЧЕСКИЕ АТАКИ<br>Парфенов В. А. ....  | 28  |
| СОВРЕМЕННЫЕ ПОДХОДЫ К ЛЕЧЕНИЮ ОСТРОГО ИШЕМИЧЕСКОГО<br>ИНСУЛЬТА, СВЯЗАННОГО С ЭКСТРАКРАНИАЛЬНЫМ<br>И ИНТРАКРАНИАЛЬНЫМ ПОРАЖЕНИЕМ КАРОТИДНОГО БАСЕЙНА<br>Фокин А. А., Игнатов В. А., Альтман Д. Ш., Печёркин В. Ф.,<br>Глазырин Е. А. ....   | 40  |
| УЛЬТРАЗВУКОВОЕ ДУПЛЕКСНОЕ СКАНИРОВАНИЕ В ДИАГНОСТИКЕ<br>АТЕРОСКЛЕРОТИЧЕСКИХ ПОРАЖЕНИЙ КАРОТИДНОГО БАСЕЙНА<br>Тимина И. Е. ....   | 49  |
| КОМПЬЮТЕРНАЯ ТОМОГРАФИЧЕСКАЯ АНГИОГРАФИЯ И КТ-ПЕРФУЗИЯ<br>ГОЛОВНОГО МОЗГА ПРИ ПОРАЖЕНИИ СОННЫХ АРТЕРИЙ: РОЛЬ<br>В ОЦЕНКЕ ПРИ ПОРАЖЕНИИ БРАХИОЦЕФАЛЬНЫХ АРТЕРИЙ<br>И ПРИ ПЛАНИРОВАНИИ ХИРУРГИЧЕСКИХ ВМЕШАТЕЛЬСТВ<br>Вишневская А. В., Иванюк М. В., Кондратьев Е. В., Кармазановский Г. Г. .... | 62  |
| СОВРЕМЕННЫЕ МЕТОДЫ ДИАГНОСТИКИ СТЕНОТИЧЕСКОГО<br>ПОРАЖЕНИЯ СОННЫХ АРТЕРИЙ<br>Петросян К. В. ....   | 72  |
| ИНТРАОПЕРАЦИОННЫЕ УЛЬТРАЗВУКОВЫЕ ИССЛЕДОВАНИЯ<br>В ХИРУРГИЧЕСКОЙ ПРОФИЛАКТИКЕ ИШЕМИЧЕСКОГО ИНСУЛЬТА<br>Хамидова Л. Т., Рыбалко Н. В. ....  | 84  |
| ВАРИАНТЫ ЛЕЧЕНИЯ У ПАЦИЕНТОВ С КАРОТИДНЫМ СТЕНОЗОМ—<br>ДОКАЗАТЕЛЬНЫЙ ВЫБОР ВИДА ЛЕЧЕНИЯ (МЕЖДУНАРОДНЫЕ<br>И НАЦИОНАЛЬНЫЕ РЕКОМЕНДАЦИИ, МЕТААНАЛИЗ)<br>Троицкий А. В., Балдин В. Л. ....  | 99  |
| ПОКАЗАНИЯ ДЛЯ ХИРУРГИЧЕСКОГО ЛЕЧЕНИЯ<br>АСИМПТОМНЫХ КАРОТИДНЫХ СТЕНОЗОВ<br>Сокуренок Г. Ю., Андрейчук К. А., Филатов Р. О. ....  | 109 |

|  |     |
|--|-----|
| РЕКОНСТРУКТИВНЫЕ ОПЕРАЦИИ НА СОННЫХ АРТЕРИЯХ<br>В РАННЕМ ПЕРИОДЕ ИШЕМИЧЕСКОГО ИНСУЛЬТА<br>Фокин А. А., Барышников А. А., Трейгер Г. А., Чеکورский Ф. В.,<br>Игнатов В. А., Уфимцев М. С. ....                                  | 120 |
| ОСОБЕННОСТИ ПРЕДОПЕРАЦИОННОЙ ПОДГОТОВКИ<br>И АНЕСТЕЗИОЛОГИЧЕСКОГО ПОСОБИЯ У ПАЦИЕНТА<br>С КАРОТИДНЫМ СТЕНОЗОМ<br>Ильин С. А. ....  | 130 |
| ЦЕРЕБРАЛЬНАЯ ЗАЩИТА И МОНИТОРИНГ<br>Чупин А. В., Кутвая А. С. ....   | 146 |
| КАРОТИДНЫЕ РЕКОНСТРУКЦИИ: ЭВОЛЮЦИЯ МЕТОДИК<br>И СРАВНИТЕЛЬНЫЕ РЕЗУЛЬТАТЫ<br>Белоярцев Д. Ф. ....   | 156 |
| ОСЛОЖНЕНИЯ ПРИ КАРОТИДНОЙ ЭНДАРТЭКТОМИИ<br>И ПУТИ ИХ ПРЕОДОЛЕНИЯ<br>Гавриленко А. В. ....  | 180 |
| РЕНТГЕНЭНДОВАСКУЛЯРНОЕ ЛЕЧЕНИЕ ПОРАЖЕНИЯ<br>ВНУТРЕННЕЙ СОННОЙ АРТЕРИИ<br>Алекян Б. Г., Карапетян Н. Г., Кравченко В. В. ....   | 191 |
| АНЕСТЕЗИОЛОГИЧЕСКОЕ СОПРОВОЖДЕНИЕ ПРИ<br>СТЕНТИРОВАНИИ ВНУТРЕННЕЙ СОННОЙ АРТЕРИИ<br>Плотников Г. П., Токмаков Е. В. ....   | 198 |
| ТЕХНИЧЕСКИЕ ОСОБЕННОСТИ СТЕНТИРОВАНИЯ<br>ПРЕЦЕРЕБРАЛЬНОЙ ЧАСТИ КАРОТИДНОГО БАССЕЙНА<br>Белый А. И., Суслов Е. С., Ефимов В. В., Федорченко А. Н.,<br>Порханов В. А. ....   | 205 |
| ОСЛОЖНЕНИЯ КАРОТИДНОГО СТЕНТИРОВАНИЯ, ИХ<br>ЗНАЧИМОСТЬ И ПУТИ ПРЕОДОЛЕНИЯ<br>Масленников М. А. ....  | 213 |
| СРАВНИТЕЛЬНЫЙ АНАЛИЗ РЕЗУЛЬТАТОВ КАРОТИДНОЙ ЭНДАРТЭКТОМИИ<br>И СТЕНТИРОВАНИЯ СОННОЙ АРТЕРИИ В КЛИНИЧЕСКОЙ ПРАКТИКЕ<br>Карпенко А. А., Стародубцев В. Б., Игнатенко П. В. ....  | 218 |
| ИШЕМИЧЕСКАЯ БОЛЕЗНЬ СЕРДЦА И КАРОТИДНЫЕ СТЕНОЗЫ:<br>АЛГОРИТМ ХИРУРГИЧЕСКОГО ЛЕЧЕНИЯ ПРИ ИХ СОЧЕТАНИИ<br>Акчурин Р. С., Ширяев А. А., Галяутдинов Д. М., Власова Э. Е.,<br>Васильев В. П., Партигулов С. А., Лепилин М. Г. .... | 230 |





**Посадка памятной ели А.В. Покровского в саду НИИЦ хирургии  
им. А.В. Вишневского МЗ РФ (9 июня 2016 г.)**

## ИСТОРИЯ КАРОТИДНОЙ ХИРУРГИИ В РОССИИ: РОЛЬ АКАДЕМИКА АНАТОЛИЯ ВЛАДИМИРОВИЧА ПОКРОВСКОГО

Ревিশвили А. Ш.<sup>1, 2</sup>, Чупин А. В.<sup>1, 2</sup>, Сапелкин С. В.<sup>1</sup>

<sup>1</sup> Москва, ФГБУ «НМИЦ хирургии им. А. В. Вишневского»  
Минздрава России, отделение сосудистой хирургии

<sup>2</sup> Москва, ФГБОУ ДПО «РМАНПО» Минздрава России

Оперативное лечение поражений экстракраниальных артерий относится к одному из наиболее молодых разделов ангиохирургии. Ранее выполнявшиеся оперативные вмешательства на артериях шеи в XIX веке ограничивались их перевязкой для остановки кровотечения во время травмы или при опухолях области шеи.

Позднее проводились попытки хирургических вмешательств на сонных артериях с целью профилактики острых нарушений мозгового кровообращения. Первая успешная реконструкция общей сонной и внутренней сонной артерий (ОСА, ВСА) после резекции стенозированного участка в области бифуркации (с одномоментной шейной симпатэктомией) была выполнена в 1951 году в г. Буэнос-Айресе Carrea R., Molins M. и Mughy G. (соответственно, нейрохирург, ангиохирург и терапевт).

В СССР впервые о двух попытках реконструкций ВСА при тромбозе сонных артерий сообщил минский нейрохирург Э. И. Злотник в 1959 году. Обе попытки оказались, к сожалению, неудачными. Несколько позднее, в 1962 году, он описал и четыре случая успешных каротидных эндартерэктомий (КЭАЭ) при атеросклеротических стенозах [1, 2]. С целью закрытия артериотомического отверстия автор использовал технику прямого шва, и скорее всего первая КЭАЭ в истории отечественной хирургии была выполнена им 4 декабря 1960 года.

В 1962 году в работе Ю. В. Богатырева из Института неврологии (г. Москва) сообщалось о пяти успешных реконструкциях ВСА при атеросклеротических стенозах и остром тромбозе сонных артерий [3]. Среди них в двух случаях впервые в СССР было произведено протезирование ВСА 6 мм лавсановым протезом.

Направление реваскуляризирующей хирургии головного мозга стали активно развивать с начала 60-х годов XX века уже сосудистые

хирурги, среди которых приоритет в развитии реконструктивных операций на брахиоцефальных артериях (БЦА) принадлежит Б. В. Петровскому. Он первым в СССР 24 ноября 1960 года выполнил шунтирование из дуги аорты в правые подключичную и общую сонную артерии у больного с атеросклеротической окклюзией безымянной артерии.

И наконец, в 1962 году в Институте сердечно-сосудистой хирургии А. В. Покровским были выполнены два первых в нашей стране (22 марта и 24 апреля) вмешательства на сонных артериях с пластикой ВСА заплатой. Особенности данных операций стало то, что атеросклеротическая бляшка при этом не удалялась, что не позволяет их назвать первыми эндартерэктомиями при поражении ВСА (рис. 1) [4]. Но первые шаги были сделаны, и это положило начало активному изучению как патофизиологии атеросклеротических поражений каротидной локализации, так и постепенной популяризации методики каротидной эндартерэктомии (КЭАЭ) как основного вмешательства для снижения частоты ишемических инсультов у пациентов с атеросклеротическим поражением каротидного бассейна [5].

В октябре 1983 года А. В. Покровский возглавляет отделение хирургии сосудов Института хирургии им. А. В. Вишневского. До его появления в институте никогда не выполнялось реконструктивных вмешательств на брахиоцефальных артериях (БЦА). Подавляющее число хирургов начали бы оперативную деятельность в новом лечебном учреждении со стандартных вмешательств. Большинство хирургов, но не А. В. Покровский. 2 ноября 1983 года он выполняет свою первую операцию, которая явилась и первым вмешательством на БЦА в стенах Института хирургии им. А. В. Вишневского. Пациенту К., 56 лет, на фоне множественных



Рис. 1. Боковая пластика общей сонной и внутренней левой внутренней и общей сонных артерий (хирург Покровский А. В., 22.03.1962). Фото из архива НМИЦ ССХ им. А. Н. Бакулева предоставлено Аракеляном В. С.

стенозов БЦА была выполнена одномоментная операция—протезирование брахиоцефального ствола, левой общей сонной артерии и правосторонняя каротидная эндартерэктомия. На 16-е сутки этот пациент был выписан домой на фоне полного купирования симптомов ишемии головного мозга. Эта операция открыла список более чем 7000 операций, выполненных по поводу стено-окклюзионных поражений брахиоцефальных артерий в отделении акад. А. В. Покровского.

#### Ультразвуковые методы исследования при поражении брахиоцефальных артерий

На этапе зарождения каротидной хирургии основным методом диагностики каротидных стенозов являлась рентгеноконтрастная ангиография.

При непосредственном руководстве А. В. Покровского в 60–70-х гг. были проведены важные в практическом плане исследования по ангиографической диагностике сосудов. Результатом этого послужило издание фундаментальной монографии «Ангиографическая диагностика заболеваний аорты и ее ветвей», остающейся авторитетным руководством и для современных начинающих рентгеноангиологов. Вторым крупным трудом по этой тематике явилась монография А. В. Покровского «Заболевания аорты и ее ветвей» (рис. 2) [6, 7].

Активное распространение ультразвуковых методов в 90-х гг. заставило коренным образом изменить стандарты, сделав дуплексное сканирование основой диагностического алгоритма как на этапе планирования вмешательства, так и оценки его результатов. Основные работы

в данном направлении были проведены акад. А. В. Покровским совместно с проф. Г. И. Кунцевич. Ими были изучены результаты хирургического лечения больных с использованием комплекса ультразвуковых методов, включающего ультразвуковую доплерографию, дуплексное сканирование и транскраниальную доплерографию. Внедрение в клиническую практику транскраниальной доплерографии позволило глубже и детальнее изучить особенности гемодинамики на интракраниальном уровне и с качественно новых позиций оценить влияние окклюдующих поражений магистральных артерий на состояние кровотока в артериях основания мозга.

При этом авторами определена зависимость влияния распространенности атеросклеротического поражения в брахиоцефальных артериях



Рис. 2. Обложки монографий акад. Покровского А. В. по хирургии брахиоцефальных сосудов

и функционального состояния артерий Виллизиева круга на уровень коллатерального кровотока во время пережатия общей сонной артерии, и на основании ультразвуковых данных разработаны показания к интраоперационной защите мозга от ишемии во время выполнения реконструктивных сосудистых операций.

Проведенные исследования показали, что с помощью ДС возможно достоверно определять не только степень стеноза, но и (по эхоплотности) характер атеросклеротических бляшек и оценить их эмбологенность. Логическим завершением этих исследований явилось внедрение в практику отделения выполнение вмешательств на сонных артериях только на основании данных ультразвуковых исследований, без проведения рентгеноконтрастных исследований.

Очень важным для практической ангиохирургии явилось выделение на основании данных дуплексного сканирования так называемых нестабильных эмбологенных бляшек, что в тот период наложило определенный отпечаток на лечебную тактику при подобных поражениях.

Роль мультиспиральной компьютерной томографии (МСКТ) для выявления окклюзирующей, стенозирующей и деформирующей патологии магистральных артерий головного мозга (экстра- и интракраниальной локализации) для верификации данных ультразвукового исследования была в дальнейшем представлена в работах Г.Г. Кармазановского, работавшего в тесном сотрудничестве с А.В. Покровским. Данное исследование позволяет с высокой достоверностью определять локализацию, форму и степень стеноза, а также морфологические особенности строения атеросклеротической бляшки (наличие отложений солей кальция, изъязвление). Визуализация паравазальных структур позволяет выявить топографо-анатомические особенности расположения брахиоцефальных артерий, что предоставляет дополнительную информацию при планировании хирургического вмешательства.

### **Эверсионная каротидная эндартерэктомия — «золотой стандарт» каротидной реконструкции?**

Актуальной целью современной ангиохирургии является разработка процедур, направленных на дальнейшую оптимизацию результатов оперативного вмешательства.

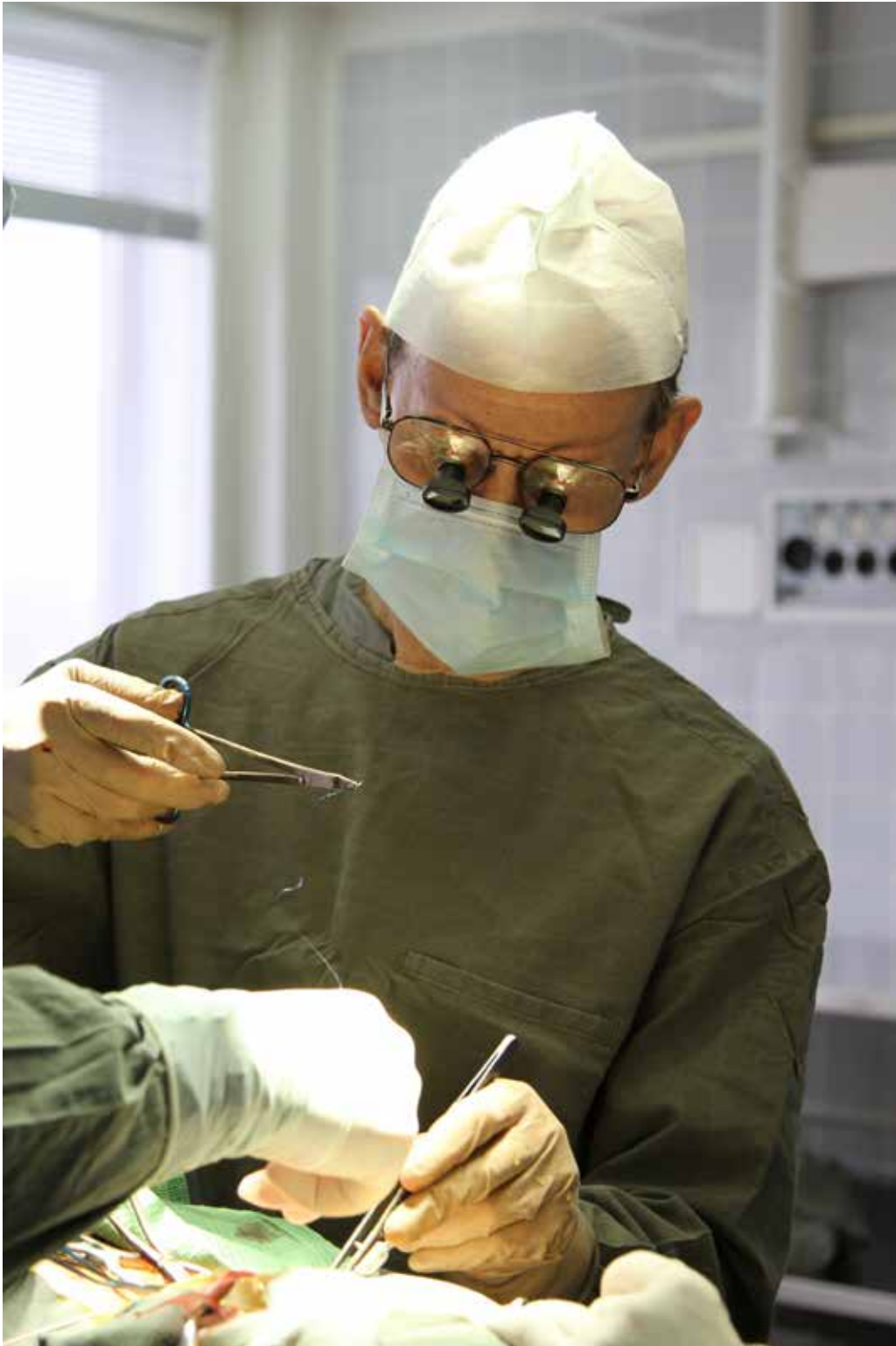В России большой вклад в развитие хирургии сонных артерий внесли Покровский А.В., Савельев В.С., Фокин А.А., Сокуренок Г.Ю., Казанчян П.О., Дуданов И.П., Усачев Д.Ю., Карпенко А.А., Крылов В.В., Гавриленко А.В., Белоярцев Д.Ф., Казаков Ю.И., Вачев А.Н., Зотиков А.Е.

В настоящее время для восстановления проходимости бифуркации сонной артерии при атеросклеротических стенозах используются три основных метода реконструкции. Это открытая или классическая каротидная эндартерэктомия, протезирование ВСА и эверсионная КЭАЭ.

В 1984 году Kieny R. описал технику эверсионной КЭАЭ, значимо отличавшейся от предшествующих методик. Способ заключался в иссечении ВСА в зоне устья, эверсии ее в дистальном направлении с удалением бляшки и реимплантации ее в старое устье. Данная методика была взята на вооружение многими ангиохирургами мира и в настоящее время является самым общепотребительным способом реконструкции каротидного бассейна [8, 9]. Именно А.В. Покровский приложил максимальные усилия для популяризации эверсионной КЭАЭ среди российских хирургов, занимающихся хирургией сонных артерий (рис. 3).

А.В. Покровский первым в отечественной хирургии применил хирургическое лечение пациентов с атеросклеротическими поражениями брахиоцефальных артерий (даже при бессимптомном течении заболевания) с целью профилактики первичных или повторных ишемических инсультов, а также внедрил в практику КЭАЭ под местной анестезией [10]. Его тесные контакты с европейскими коллегами позволили наладить стажировку многих молодых российских ангиохирургов за рубежом. Это в первую очередь относится к клинике Reitel D. (Нюрнберг, Германия), которая в начале XXI века ассоциировалась с новаторскими практическими подходами в каротидной хирургии.

И хотя имя А.В. Покровского ассоциируется у нас с разработкой и внедрением техники КЭАЭ как основного ангиохирургического пособия для снижения летальности и morbidity на фоне нарушений мозгового кровообращения, он много сделал и для развития нового эндоваскулярного направления — каротидной ангиопластики и стентирования сонных артерий. В 2013 году впервые в России на базе Ин-



**Рис. 3. Оперирует академик Покровский А. В.**

ститута хирургии им. А.В. Вишневского в его отделении выполнена сравнительная оценка результатов ангиопластики со стентированием с эверсионной эндартерэктомией из ВСА у пациентов высокого и низкого риска хирургического вмешательства с симптомами и без симптомов сосудисто-мозговой недостаточности. Каротидное стентирование при этом продемонстрировало схожие результаты, что позволило в дальнейшем расширить показания для применения и данного метода лечения при каротидных стенозах. При этом частота осложнений эндovasкулярного лечения стенозирующих поражений сонных артерий продолжает снижаться. Это связано с накоплением опыта проведения процедур, разработкой и внедрением новых систем стентов и защиты головного мозга от дистальной эмболии, усовершенствованием техники вмешательств.

#### **Каротидная эндартерэктомия: необходим ли внутренний шунт?**

Существуют три основные точки зрения относительно использования шунта. Одни являются сторонниками рутинного употребления шунта, другие хирурги — сторонниками селективного использования шунта. Поэтому они предлагают выполнять оперативное вмешательство под местной или проводниковой анестезией для сохранения контакта с больным и использования интраоперационного мониторинга, а при проявлениях ишемии головного мозга прибегнуть к постановке временного внутрипросветного шунта. Остальные являются категорическими противниками шунтирования, поскольку постоянное использование шунта не лишено недостатков: отрыв фрагментов бляшки во время введения, риск интраоперационного тромбоза шунта, диссекция ВСА, перекрытие дистального отверстия шунта артерий, пережатие его зажимом (Фокин А.А., 2013). Противники употребления временного внутрипросветного шунта считают, что острое нарушение мозгового кровообращения (ОНМК) в послеоперационном периоде имеет скорее эмболическую теорию. И не было установлено статистически значимой разницы между риском послеоперационных осложнений в зависимости от применения шунта.

Взвешенная позиция акад. А.В. Покровского базировалась на принципах, что применение внутреннего шунта необходимо у больных,

не толерантных к пережатию ВСА, а рутинное его использование несет риск развития осложнений и ограничивает экспозицию внутренней поверхности артерии. В ряде исследований отмечено, что в применении шунта нуждаются лишь 4–5% больных, если контралатеральная ВСА проходима, и 20–25% больных, у которых она окклюзирована. Рутинное применение шунта ведет к тому, что в более чем 80% операций его использование оказывается необоснованным и значимо увеличивает число осложнений. В дальнейшем именно такая точка зрения и была принята большинством практикующих хирургов и зафиксирована в российских согласительных документах.

Под руководством Покровского А.В. были защищены докторские диссертации Кунцевич Г.И. (1985) и Тиминой И.Е. (2007), в которых на основании изучения результатов интраоперационного транскраниального мониторирования были разработаны ультразвуковые критерии установки внутрипросветного шунта.

#### **Протяженное поражение ВСА: что делать?**

При протяженном атеросклеротическом поражении ВСА не всегда удается достичь конечного технического результата эндартерэктомии. Хирург может столкнуться с невозможностью зафиксировать дистальный конец атеросклеротической бляшки (АСБ), что вызывает необходимость в выполнении протезирования. А это, в свою очередь, ведет за собой большую вероятность возникновения значимого рестеноза зоны реконструкции относительно стандартных методов КЭАЭ в отдаленном периоде. Подобная закономерность стала импульсом в разработке новых методов КЭАЭ, которые позволили бы решить вопрос фиксации дистального конца АСБ при протяженном поражении ВСА [11].

В 2011 году Карпенко А.А. с соавт. предложили методику аутоартериальной реконструкции бифуркации сонных артерий. При ней наружная сонная артерия (НСА) отсекалась в устье, рассекалась продольно в дистальном направлении на несколько сантиметров. Далее производилось такое же рассечение ВСА. Открытым способом АСБ удалялась из перечисленных артерий и ОСА. Между ВСА и ОСА формировался анастомоз с последующим анастомозированием и НСА по типу «бок в бок» [12]. Покровский А.В. с соавт. в 2018 году представили несколько видо-

измененную методику, заключающуюся в отсечении ВСА, продленной артериотомии ВСА и НСА. Фиксация бляшки производилась в дистальном направлении с формированием анастомоз между этими артериями по типу парашютного шва. Методика получила название «Формирование новой бифуркации» (рис. 4) [13]. Вышеописанные методики концептуально близки между собой, различие заключается лишь в том, что при технике Карпенко А.А. отсекается НСА, а по Покровскому А.В.—ВСА. Дальнейший ход операций сопоставим, значимых отличий при оценке отдаленных результатов не отмечается [14].

Создание новой бифуркации по методике Покровского А.В. является очень удобным и практичным вариантом в силу наибольших сходств со стандартной эверсионной КЭАЭ. При этом на практике при наличии протяженной АСБ или отслаивающейся интимы после ее удаления эверсионная КЭАЭ может быть с легкостью трансформирована в формирование новой бифуркации, т. к. первый этап обеих операций является идентичным—отсечение ВСА от бифуркации. Данная методика при сходных конечных результатах дает вариант наилучшего практического решения проблемы при сложном и протяженном поражении варианте поражения каротидных артерий.

### Патологическая извитость ВСА

Под руководством Покровского А.В. были разработаны основные принципы при лечении патологической извитости ВСА: 1) необходимость обследования всех пациентов с клиникой сосудистой-мозговой недостаточности (СМН), особенно молодого возраста и с сопутствующей артериальной гипертензией, для исключения или подтверждения диагноза патологической извитости ВСА; 2) применение в комплексе обследования этой категории пациентов ДС брахиоцефальных артерий (при необходимости и транскраниального ДС); КТ-ангиографии или МР-ангиографии БЦА; КТ или МР-томографии головного мозга; 3) возможность проведения рентгеноконтрастной ангиографии в случае невозможности установления диагноза с помощью неинвазивных методов обследования; 4) показания к хирургическому лечению пациентов с патологической извитостью ВСА должны быть строго дифференцированы в зависимости от исходной степени СМН, формы извитости, гемодинамической значимости поражения и резерва мозгового кровообращения. Критерии гемодинамической значимости при этом должны базироваться на данных ультразвукового исследования.

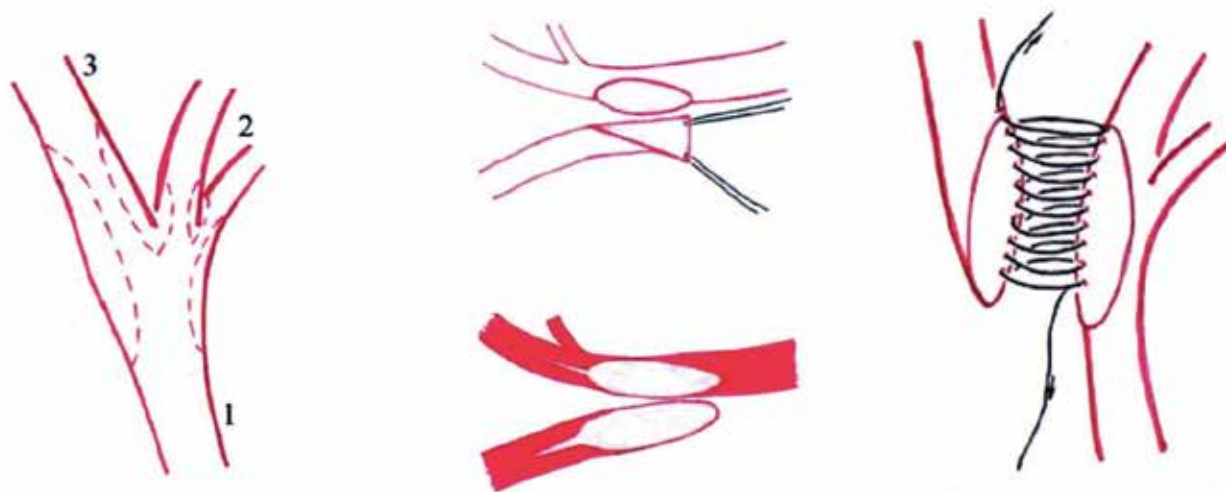


Рис. 4. Схема операции формирования новой каротидной бифуркации по Покровскому А.В. и соавт.

А. Атеросклеротическое поражение сонных артерий (схематично).

Б. Внутренняя сонная артерия отсечена от бифуркации, артериотомия продлена в дистальном направлении на внутреннюю и наружную сонные артерии.

В. Наложение анастомоза между ВСА и НСА—ОСА с созданием новой бифуркации

В этих принципах отражена четкая позиция определения показаний к операции у симптомных пациентов с учетом клинических данных при наличии гемодинамических нарушений. Тесное взаимодействие с ангионеврологами позволило взглянуть на эту проблему с разных позиций и обеспечить ведение пациентов с поражением сонных артерий на более качественном уровне [15].

### Вопросы анестезии и нейропротекции

За последние годы регистрируется повышенный интерес анестезиологов к регионарной методике анестезии при выполнении КЭАЭ. Это позволяет эффективно и экономически выгодно проводить нейромониторинг, а также в кратчайшие сроки начать лечение такого жизнеугрожающего осложнения, как церебральная ишемия. Однако данный вид анестезии имеет много отрицательных сторон: психологический дискомфорт на операции, сложность длительного нахождения пациента в вынужденном положении, глотательные движения пациента, снижение внимания хирурга во время операции. Вместе с тем пока нет убедительных доказательств преимуществ того или иного метода анестезии, и часто выбор определяется предпочтениями операционной бригады и хирурга (Фокин А. А., 2009).

Проведено множество работ, сопоставляющих регионарную анестезию шейного сплетения и общую анестезию. В Институте хирургии им. А. В. Вишневского такая работа под руководством А. В. Покровского была проведена С. А. Ильиным.

Действенным способом интраоперационной защиты головного мозга является регулярное использование искусственной артериальной гипертензии, в котором используются стандартные сердечно-сосудистые препараты для поддержания уровня мозговой перфузии и уменьшения потребности в каротидном шунтировании для предотвращения инсульта. Важность постоянного применения этого приема всегда подчеркивал в своей практической работе акад. А. В. Покровский.

Использование информационной насыщенности ЭЭГ в интраоперационном мониторинге центральной нервной системы позволяет обеспечить адекватный уровень анестезии, что достоверно уменьшает расход наркотического

анальгетика и способствует своевременному восстановлению дыхательной функции пациента (экстубация в условиях операционной), обеспечивая тем самым более комфортное течение послеоперационного периода. Комбинированная общая анестезия на основе изофлурана в сочетании с фентанилом у пациентов в плановой хирургии сонных артерий предпочтительнее, чем комбинированная общая анестезия на основе закиси азота и фентанила, что позволяет уменьшить число кардиальных осложнений.

В настоящее время в большинстве случаев во время КЭАЭ часто используют сочетание регионарной с комбинированной общей анестезией.

Для того чтобы операция КЭАЭ была оправдана и эффективна, частота «больших» осложнений (инсульт + летальность от инсульта) не должна превышать 5% (Покровский А. В., 2012). Низкую летальность и минимальное количество послеоперационных осложнений при КЭАЭ обеспечивает успешное решение двух основных задач: адекватной защиты мозга от ишемии и снижении риска коронарных осложнений. В работах Покровского А. В. было продемонстрировано, что большинство пациентов с каротидными стенозами хорошо переносит пережатие ВСА в течение часа, однако 10–15% больных вследствие анатомических и функциональных причин (нарушение тока крови по магистральным артериям, несостоятельность коллатерального русла) не способны компенсировать прекращение кровотока по пережатой ВСА. Для диагностики недостаточности коллатерального кровотока применяют интраоперационный мониторинг церебрального кровотока.

Методы нейромониторинга при операции под общей анестезией могут быть представлены двумя большими группами:

- 1) оценка состоятельности коллатерального кровообращения: транскраниальная доплерография (ТКДГ), церебральная оксиметрия;

- 2) оценка функционального состояния головного мозга (нейрофизиологическое исследование)—электроэнцефалография. Появление на ЭЭГ медленных волн соответствовало снижению кровотока.

Одной из первостепенных современных задач в решении вопроса о безопасности КЭАЭ является адекватная протекция головного мозга от ишемии при проведении пережатия ВСА во время операции. Методы защиты





Рис. 5. Заседание экспертов по разработке «Российских рекомендаций по диагностике и лечению заболеваний периферических артерий»

головного мозга от ишемии в ходе операции делятся на временный внутрипросветный шунт, медикаментозные и комбинированные.

Медикаментозная защита головного мозга является очень важным аспектом в лечении данной категории больных. Использование мембраностабилизаторов, системной гепаринизации и антигипоксантов во время операции с целью протекции головного мозга от ишемии позволят уменьшить количество неврологических осложнений (Фокин А. А., 2014). Одна из распространенных методик протекции защиты головного мозга — управляемая артериальная гипертензия в ходе операции, когда АД медикаментозно повышают для увеличения перфузии головного мозга на время пережатия артерий.

#### Послеоперационное ведение пациентов

Послеоперационная окклюзия ВСА в большинстве случаев вызвана техническими ошибками во время проведения оперативного вмешательства (неполная эндартерэктомия, подхватывание в шов противоположной стенки, сужение зоны анастомоза) и неправильным ведением послеоперационного периода (артериальная гипотензия, недостаточная антиагре-

гантная терапия и гемодилюция). Частота таких осложнений, являющихся наиболее частой этиологией тяжелых ОНМК и летальности больных, варьирует от 0,8 до 5%. Доказано, что поврежденность артерии после проведения эндартерэктомии в течение 4 часов является тромбогенной. Профилактика послеоперационных тромбозов в зоне реконструкции должна заключаться в соблюдении технических деталей операции, применении увеличительной оптики и применении антикоагулянтов в послеоперационном периоде.

Под руководством А. В. Покровского Российским обществом ангиологии и сосудистой хирургии в содружестве с Ассоциацией сердечно-сосудистых хирургов России были подготовлены и приняты «Национальные рекомендации по ведению пациентов с заболеваниями брахиоцефальных сосудов» (2013), а также клинические рекомендации Минздрава РФ «Закупорка и стеноз сонной артерии» (2016), явившиеся обобщением научно-практического опыта российской ангиохирургической школы с учетом мировых тенденций [16].

В 2019 году под руководством А. В. Покровского в свет выходят рекомендации по диагностике и заболеваниям периферических артерий

(рис. 5). В этом документе, не затрагивающем непосредственно тактические моменты при поражениях брахиоцефальных артерий, с современных позиций освещены вопросы мультифокального поражения при атеросклеротических поражениях и современные позиции антиагрегантной терапии.

Своевременная хирургическая реваскуляризация каротидного бассейна доказала свою эффективность в снижении риска возникновения нарушения мозгового кровообращения

у пациентов с поражениями экстракраниальных артерий. Эти операции, ставшие рутинными в последние годы, позволили спасти жизнь и предотвратить развитие инсульта у многих тысяч пациентов. Без сомнения, можно сказать, что создание и становление этого профилактического направления ангиологии и ангиохирургии в нашей стране напрямую связано с многогранной деятельностью такого выдающегося ученого и практика, каким является академик А. В. Покровский.

### Литература

1. Злотник Э.И., Лерман В.И. К клинике и хирургическому лечению тромбоза внутренней сонной артерии // Журнал невропатологии и психиатрии. 1959; № 8. С. 907–911.
2. Злотник Э.И., Секач С.Ф. Хирургическое лечение тромбоза и стеноза внутренней сонной артерии // Журнал невропатологии и психиатрии. 1962; № 8. С. 1172–1177.
3. Богатырев Ю.В. Оперативное лечение экстракраниальных поражений сонных артерий // Журнал невропатологии и психиатрии. 1962; № 11. С. 1676–1680.
4. Березов Ю.Е., Бурлаченко В.П., Покровский А.В. Окклюзии сонных артерий // Клиническая хирургия. 1963; № 10. С. 37–42.
5. Белоярцев Д.Ф. Варианты реконструкций каротидной бифуркации при атеросклерозе: история вопроса и современное состояние проблемы // Ангиология и сосудистая хирургия. 2009; Т. 15; № 1. С. 117–126.
6. Савельев В.С., Петросян Ю.С., Зингерман Л.С., Покровский А.В., Прокубовский В.И. Ангиографическая диагностика заболеваний аорты и ее ветвей. М.: Медицина, 1975. — 268 с.
7. Покровский А.В. Заболевания аорты и ее ветвей. М.: Медицина, 1979. — 326 с.
8. Покровский А.В. «Классическая» каротидная эндартерэктомия // Ангиология и сосудистая хирургия. 2001; Т. 7; № 1. С. 101–104.
9. Белоярцев Д.Ф. Варианты реконструкций каротидной бифуркации при атеросклерозе: история вопроса и современное состояние проблемы // Ангиология и сосудистая хирургия. 2009; Т. 15; № 1. С. 117–126.
10. Покровский А.В., Белоярцев Д.Ф., Адырхаев З.А., Шатохина А.Д., Вафина Г.Р., Кутырев О.Е. Влияет ли способ каротидной реконструкции на непосредственные результаты вмешательства? // Ангиология и сосудистая хирургия. 2012; Т. 18; № 3. С. 81–91.
11. Россейкин Е.В., Воеводин А.Б., Базылев В.В. Аутотрансплантация внутренней сонной артерии: новый взгляд на технику эверсионной каротидной эндартерэктомии // Бюллетень НЦССХ им. А.Н. Бакулева РАМН. Сердечно-сосудистые заболевания. 2015; 16 (S6): С. 98.
12. Игнатенко П.В., Гостев А.А., Саая Ш.Б., Рабиун А.А. с соавт. Аутоартериальное ремоделирование бифуркации общей сонной артерии в лечении стенотических поражений // Ангиология и сосудистая хирургия. 2020; Т. 26; № 1; С. 82–88. <https://doi.org/10.33529/ANGIO2020117>.
13. Покровский А.В., Зотиков А.Е., Адырхаев З.А., Тимина И.Е. с соавт. Формирование «новой бифуркации» у больных с пролонгированным атеросклеротическим поражением ВСА // Атеротромбоз. 2018; № 2. С. 141–146. <https://doi.org/10.21518/2307-1109-2018-2-141-146>.
14. Казанцев А.Н., Черных К.П., Заркуа Н.Э., Лидер Р.Ю с соавт. Каротидная эндартерэктомия при протяженном поражении: формирование новой бифуркации по А.В. Покровскому или аутоартериальная реконструкция по А.А. Карпенко? // Исследования и практика в медицине. 2020. Т. 7; № 3. С. 33–42. <https://doi.org/10.17709/2409-2231-2020-7-3-3>.
15. Покровский А.В. Можно ли избежать ишемического инсульта с помощью сосудистой операции? // Хирургия. Журнал им. Н.И. Пирогова. 2003. № 3. С. 1–10.
16. Национальные рекомендации по ведению пациентов с заболеваниями брахиоцефальных артерий // Ангиология и сосудистая хирургия. 2013. Т. 19; № 2. С. 4–69.

## ЭПИДЕМИОЛОГИЯ ИШЕМИЧЕСКОГО ИНСУЛЬТА И ОЦЕНКА НЕОБХОДИМОСТИ ЭКСТРЕННОГО ВЫПОЛНЕНИЯ ОПЕРАЦИИ КАРОТИДНОЙ ЭНДАРТЕРЭКТОМИИ

Вачёв А. Н.<sup>1</sup>, Дмитриев О. В.<sup>1</sup>, Степанов М. Ю.<sup>1</sup>,  
Терешина О. В.<sup>1</sup>, Муртазина А. Х.<sup>2</sup>, Ярочкин Д. В.<sup>2</sup>

<sup>1</sup>Федеральное государственное бюджетное образовательное учреждение высшего образования «Самарский государственный медицинский университет» Министерства здравоохранения Российской Федерации, ул. Чапаевская, д. 89, г. Самара, 443099, Россия.

<sup>2</sup>Государственное бюджетное учреждение здравоохранения Самарской области СГКБ № 2 имени Н. А. Семашко», ул. Калинина, д. 32, г. Самара, 443008, Россия.

Заболевания, вызванные нарушением кровоснабжения головного мозга, относятся к значимой медицинской и социальной проблеме. Ведущее место среди церебро-васкулярных заболеваний занимают инсульты. В структуре общей смертности в РФ доля острых нарушений мозгового кровообращения (ОНМК) составляет 21,4% и уступает лишь смертности от ИБС (1).

В РФ не менее 450 тыс. человек ежегодно переносят инсульт (1, 2, 3).

В США отмечается до 750 тыс. инсультов ежегодно (4, 5, 6). Из них до 185 тыс. возникают повторно (7). Кроме существующей угрожающей статистики, прогнозируется увеличение количества пациентов с инсультом вследствие увеличения общей продолжительности жизни и недостаточного контроля основных факторов риска (5, 7, 8).

Ранняя, 30-суточная летальность после инсульта в РФ достигает 34,6%, а к окончанию 1 года после развития инсульта умирают не менее 40% от заболевших (1, 3).

В структуре всех мозговых инсультов на долю ишемического приходится не менее 80% (1, 8).

Сегодня хорошо известно, что ишемический инсульт (ИИ) может возникать вследствие множества разных причин (1, 8, 9, 10). В зависимости от изученных механизмов развития принято выделять 5 основных патогенетических подтипов ИИ (1, 2, 10, 11). Это такие подтипы, как:

1) атеротромботический инсульт—следствие атеросклероза или тромбоза крупных артерий,

в том числе и тромбоэмболии из распадающихся бляшек;

2) кардиоэмболический инсульт—из полостей сердца;

3) лакунарный инсульт—следствие поражения мелких внутричерепных сосудов;

4) неуточненный инсульт—следствие неопределенной причины;

5) уточненный инсульт—следствие других уточненных причин.

Согласно результатам актуальных популяционных исследований, частота встречаемости атеротромботического ИИ достигает 30–40%, кардиоэмболического ИИ—29%, лакунарного ИИ—16%, инсульта вследствие более редких причин—3%, доля инсульта неуточненной этиологии достигает 15% (1, 4).

Четкое установление этиологии инсульта является важнейшей задачей, поскольку целенаправленная коррекция факторов риска и профилактика повторного ИИ возможны только с учетом правильного понимания причины его развития (12). И именно на основании этих данных прогнозируются риск развития повторного инсульта и определение путей его профилактики, в том числе и показания к экстренной операции КЭАЭ (1, 13).

При атеротромботическом инсульте риск развития повторного эпизода в течение первых 30 суток заболевания сегодня признается наиболее высоким по сравнению с остальными патогенетическими вариантами ИИ (14, 15, 16, 17). В отдельных работах было показано, что риск повторного ИИ, обусловленного эмбологенным атеросклеротическим стенозом

в сонной артерии, составляет 2–5% в течение двух дней, 7–9% в течение семи дней, 2–11% в течение 14 дней и 6–18% в течение 90 дней после исходного события (18). В настоящее время применение статинов и более агрессивная дезагрегационная терапия привели к значительному уменьшению раннего рецидива заболевания (18, 19). Уже доказано, что раннее начало консервативного лечения при ТИА и малом инсульте может предупредить более 95% повторных инсультов, уменьшая риск их возникновения до 2,1% (16).

Наиболее эффективным методом лечения плановых больных со стенозами экстракраниальных сонных артерий признается операция КЭАЭ. У плановых больных уже доказано уменьшение риска развития повторного инсульта на 17% и уменьшение риска развития тяжелого инсульта и инсульта со смертельным исходом на 11% после операции КЭАЭ (20).

Стали появляться данные и о том, что у экстренных больных наибольшая эффективность КЭАЭ с ИИ отмечается при ее выполнении в течение двух недель после развития острого ИИ (21, 22). Положительный эффект от экстренной операции КЭАЭ был продемонстрирован у больных при стенозе  $\geq 70\%$  (6, 22).

Другая точка зрения на сроки выполнения КЭАЭ после развившегося ИИ у экстренных больных заключается в том, что оперировать их следует только по завершении острого периода атеротромботического ишемического инсульта (23, 24, 25).

Несмотря на высокую актуальность проблемы, следует констатировать, что исследования, посвященные риску развития раннего повторного инсульта, а также сравнения эффективности ранней интенсивной медикаментозной профилактики и раннего хирургического лечения сегодня практически отсутствуют.

Цель: показать значение установления этиологии ишемического инсульта (подтипа инсульта) для выбора адекватной тактики лечения больного, в том числе и для определения показаний к экстренной операции КЭАЭ.

### Материалы и методы

Исследование было выполнено на базе двух специализированных отделений: неврологического отделения для лечения больных с острым нарушением мозгового кровообращения ГБУЗ

СО «СГКБ № 2 имени Н.А. Семашко» г. Самары и отделения хирургической ангионеврологии клиники факультетской хирургии клиник Самарского государственного медицинского университета.

Первоначально в исследование были включены все без исключения пациенты с ишемическим нарушением мозгового кровообращения (ИИ и ТИА), поступавшие в экстренном порядке на лечение в отделение неврологии СГКБ № 2 с января 2019 года по июнь 2021 года (18 месяцев) по поводу острого ишемического инсульта или ТИА в каротидном бассейне.

Диагноз инсульта устанавливался в соответствии с определением Всемирной организации здравоохранения. Диагноз был подтвержден неврологом и основывался на данных анамнеза, клинической картины и результатах нейровизуализации (компьютерной томографии [КТ] или магнитно-резонансной томографии [МРТ]). ТИА диагностировали с использованием определения, основанного на времени (симптомы длятся  $< 24$  часов независимо от результатов визуализации).

Тяжесть состояния больного при поступлении оценивалась по шкале инсульта Национального института здоровья (NIHSS) и модифицированной шкале Рэнкина (Modified Rankin Scale—MRS).

Выявляли и документировали наличие в анамнезе независимых факторов риска развития инсульта: артериальной гипертензии, фибрилляции предсердий, сахарного диабета, гиперлипидемии, а также ранее перенесенных инсульта или ТИА. При поступлении всем без исключения пациентам выполнялись ЭКГ, КТ головного мозга, ЦДК БЦС, ЭхоКГ. По отдельным показаниям выполнялась транскраниальная доплерография, КТ- или МР-ангиография прецеребральных и внутричерепных артерий.

По этиологии инсульта выделяли:

- атеротромботический инсульт;
- кардиоэмболический инсульт;
- лакунарный инсульт;
- инсульт вследствие других уточненных причин;
- инсульт вследствие неустановленных (или множественных) причин в соответствии с классификацией Trial of Org 10172 in Acute Stroke Treatment (TOAST) (2, 11).

При определении подтипа инсульта оценивали соответствие стеноза в сонной артерии стороне инсульта, соответствие ишемического очага пораженному каротидному сосудистому бассейну. Кроме того, учитывали размер и локализацию инфаркта мозга, множественность очагов поражения, выраженность и продолжительность сопутствующих заболеваний и факторов риска развития инсульта. Определение этиологии инсульта осуществлялось на основании принятых критериев (2, 10).

Атеротромботический подтип инсульта устанавливали при выявлении стеноза сонной артерии  $> 50\%$  или окклюзии внутренней сонной артерии, нестабильной атероме, отсутствии лакунарных синдромов, наличии повторных ишемических эпизодов в одном и том же сосудистом бассейне, размере очага поражения в коре, подкорковом веществе, мозжечке, стволе головного мозга  $> 1,5$  см, отсутствии кардиальных причин для эмболии и отсутствия очагов инфаркта  $< 1,5$  см в подкорковых образованиях и стволе мозга.

Кардиоэмболический подтип инсульта устанавливали при выявлении среднего или большого инфаркта корковой или подкорковой локализации; наличии геморрагического компонента или его следов; наличии кардиологических заболеваний — источников эмболии (инфаркт миокарда в период 3 месяца до инсульта, зоны акинезии миокарда левого желудочка, аневризма левого желудочка, дилатация левого предсердия; фибрилляция предсердий со спонтанным эхоконтрастированием или без него); отсутствии грубого атеросклеротического поражения прецеребральных сосудов более  $70\%$  (NASCET); указаний в анамнезе на системные эмболии и инсульт в разных бассейнах; КТ/МРТ-выявленные множественные очаговые поражения мозга (в том числе «немые» кортикальные инфаркты) в различных бассейнах.

Лакунарный инсульт вследствие поражения мелких внутричерепных артерий устанавливали при выявлении одного из классических лакунарных синдромов и отсутствии симптомов поражения коры головного мозга; при наличии сахарного диабета или длительной артериальной гипертензии в анамнезе, гипертонических кризов; при выявлении множественных очагов поражения в стволе или подкорковом веществе диаметром  $< 1,5$  см или при отсутствии очаго-

вых изменений; отсутствии критериев другого инсульта, типичного при поражениях крупных сосудов или кардиоэмболии.

Инсульт неустановленной этиологии устанавливали в тех ситуациях, когда одновременно выявляли диагностические критерии, соответствующие двум или более причинам инсульта, а также если не выявляли ни одной из известных причин инсульта.

Инсульт вследствие других уточненных причин устанавливали у больных, у которых были диагностированы редко встречающиеся причины развития ИИ (гипергомоцистеинемия, тромбофилия, артерииты различной этиологии и др.).

В неврологическом отделении для лечения больных с ОНМК больным проводилась унифицированная терапия ишемического инсульта в соответствии с рекомендациями Европейской инициативной группы по проблеме инсульта (EUSI, 2003), в соответствии со стандартами медицинской помощи больным с инсультом (приказ Минздравсоцразвития России № 513), а также при соблюдении рекомендаций Национальной ассоциации по борьбе с инсультом (НАБИ). Она включала в себя применение внутривенного рекомбинантного плазминогена тканевого типа, антитромбоцитарных и антикоагулянтных средств, гипотензивных препаратов, статинов, проводилась коррекция сахарного диабета.

Все пациенты с выявленными поражениями хотя бы одной из сонных артерий более  $50\%$  были осмотрены сосудистым хирургом. Осмотр осуществлялся во временной период от 1 до 7 суток от момента развития острого ишемического эпизода.

Степень гемодинамической значимости стеноза в сонной артерии устанавливали в соответствии с критериями NASCET (20).

Распределение пациентов проводили в зависимости от выявленной степени стеноза согласно рекомендациям R. Rutherford (1996) (27).

Стеноз менее  $70\%$  рассматривался как причина инсульта только при наличии диагностических критериев атеротромботического инсульта и при выявлении ультразвуковых признаков нестабильной атеросклеротической бляшки (28). Такими признаками являлись: большой размер бляшки (по площади более  $40$  мм<sup>2</sup>); гомотенная эхонегативная бляшка ( $< 15\%$  пиксе-

лей в области бляшки были заняты пикселями со значениями оттенков серого  $> 25$ ); наличие кровоизлияния в бляшку или большого липидного ядра (наличие гипоехогенной зоны площадью более  $8 \text{ мм}^2$ , располагающейся вблизи просвета сосуда); изъязвление бляшки с дефектом более  $2 \text{ мм}$  с хорошо различимым дном; отслоение и флотация интимы.

После выписки из неврологического отделения пациенты, нуждавшиеся в выполнении плановой реконструктивной операции, поступали в отделение хирургической ангионеврологии клиники факультетской хирургии Клиник СамГМУ. Это происходило только после стабилизации общего состояния и завершения острого периода инсульта. Госпитализация в хирургическое отделение проводилась во временные сроки от 21 до 40 суток после развившегося инсульта.

Больные с ТИА при подтверждении тромбоэмболического подтипа переводились на экстренную/срочную операцию в отделение хирургической ангионеврологии в максимально сжатые сроки.

Первичной конечной точкой исследования был повторный инсульт во время пребывания в неврологическом стационаре.

Рецидив инсульта определялся на основании следующих критериев: острое ухудшение в неврологическом статусе, наступившее более чем через 24 часа от момента развития первого инсульта, не обусловленное отеком мозга, масс-эффектом или дислокацией, геморрагической

трансформацией, воздействием медикаментозного лечения или других потенциальных соматических осложнений, возникающих при инсульте, или если были выявлены доказательства повторного инсульта при визуализации мозга (расширение зоны инфаркта или появление новых зон ишемического повреждения). Неврологическое ухудшение должно было отличаться от исходного дефекта в балльной оценке по NIHSS и наступать после периода стабильности в неврологическом статусе, длившегося более 24 часов после развития первого инсульта.

Вторичными конечными точками являлись повторный инсульт с госпитализацией в неврологический стационар или периоперационный инсульт после плановых реконструктивных операций.

## Результаты

В период с января 2019 по июнь 2021 года в неврологический стационар всего было госпитализировано 4527 пациентов с острым нарушением мозгового кровообращения. Из них 568 (12,5%) пациентов поступили с геморрагическими формами инсульта (субарахноидальное и внутримозговое кровоизлияние). Они были исключены из исследования. С ишемическими формами поражения мозга всего поступило 3959 (87,5%) больных. Из них ишемический инсульт на момент поступления состоялся у 3614 (79,9%), а 345 (7,6%) больных поступили с ТИА (рис. 1).

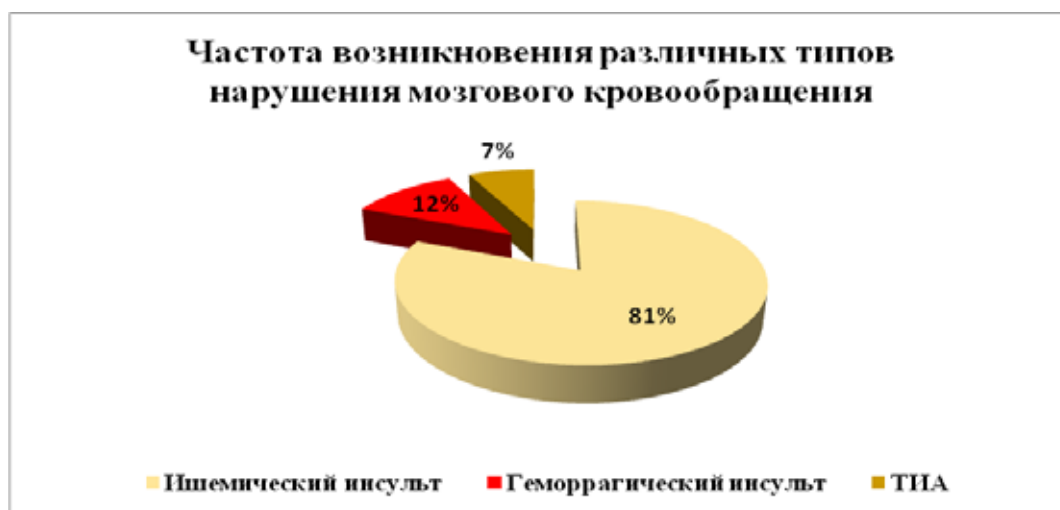

Рисунок 1

С ИИ в каротидном сосудистом бассейне (21%), в обоих сосудистых бассейнах — 83 (2%) поступило 2792 (77%) больных, в ВББ у 739 (рис. 2).

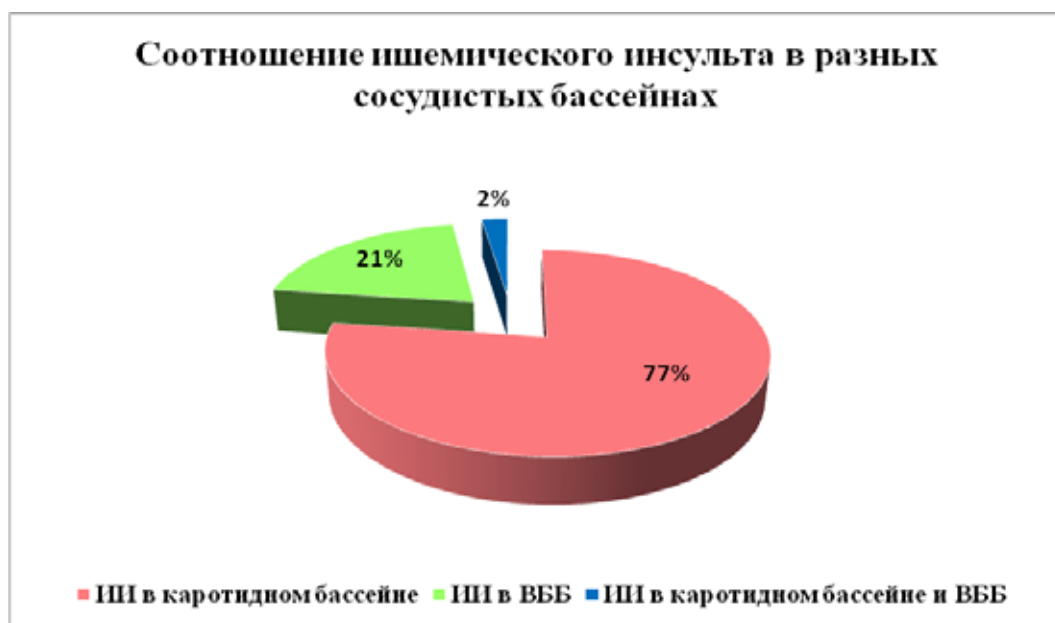

Рисунок 2

Из пациентов, перенесших ТИА, у 256 (74%) у 89 (26%) — в вертебрально-базилярном бассейне эпизод произошел в каротидном бассейне, сейне (рис. 3).

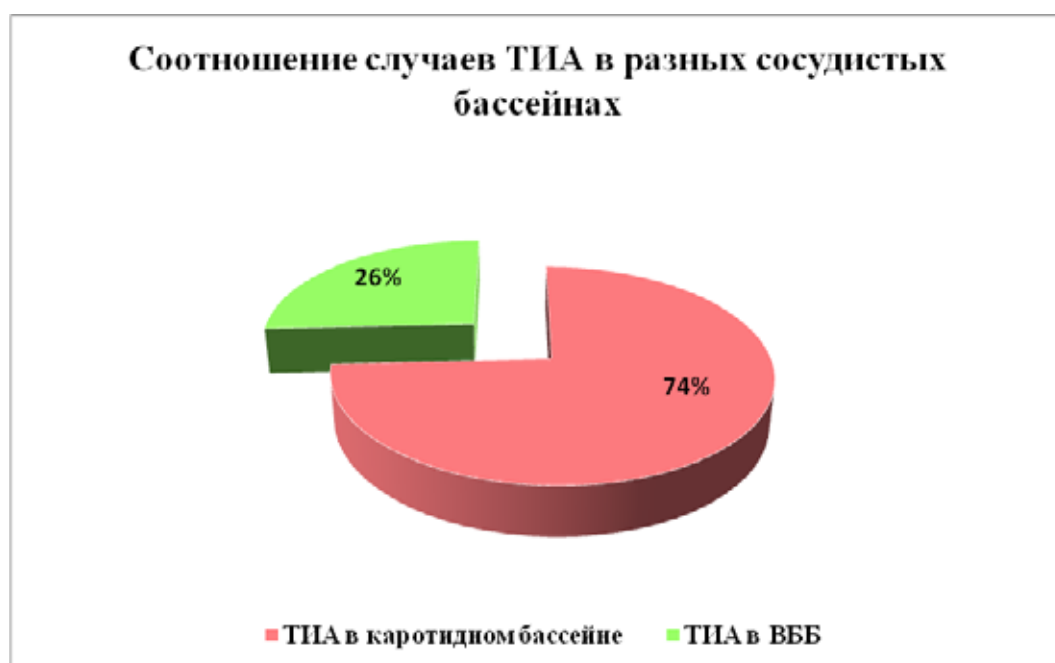

Рисунок 3

Таким образом, подробному анализу были подвергнуты 2792 больных, поступивших с ИИ в каротидном бассейне, и 256 больных с ТИА в каротидном бассейне. Всего 3048 пациентов.

Мужчин было 1649 человек (54,1%), женщин 1399 (45,9%). Возраст пациентов составил от 28 до 92 лет. Средний возраст— $63 \pm 10,2$  года.

Распределение больных по этиологии ИИ в соответствии с критериями TOAST было представлено следующим образом:

- 1) атеротромботический инсульт у 501 больного (17,9%);
- 2) кардиоэмболический—у 745 (26,7%);
- 3) лакунарный—у 703 (25,2%);
- 4) инсульт вследствие неуточненной причины—у 692 (24,8%),
- 5) инсульт вследствие других уточненных причин—у 151 (5,4%) (табл. 1, рис. 4).

Таблица 1

Распределение больных по этиологии ишемического инсульта

| Этиологический тип ИИ в каротидном бассейне | Количество | %    |
|---|------------|------|
| Атеротромботический                         | 501        | 17,9 |
| Кардиоэмболический                          | 745        | 26,7 |
| Лакунарный                                  | 703        | 25,2 |
| Другой уточненный                           | 151        | 5,4  |
| Неуточненный                                | 692        | 24,8 |
| Итого                                       | 2792       | 100  |

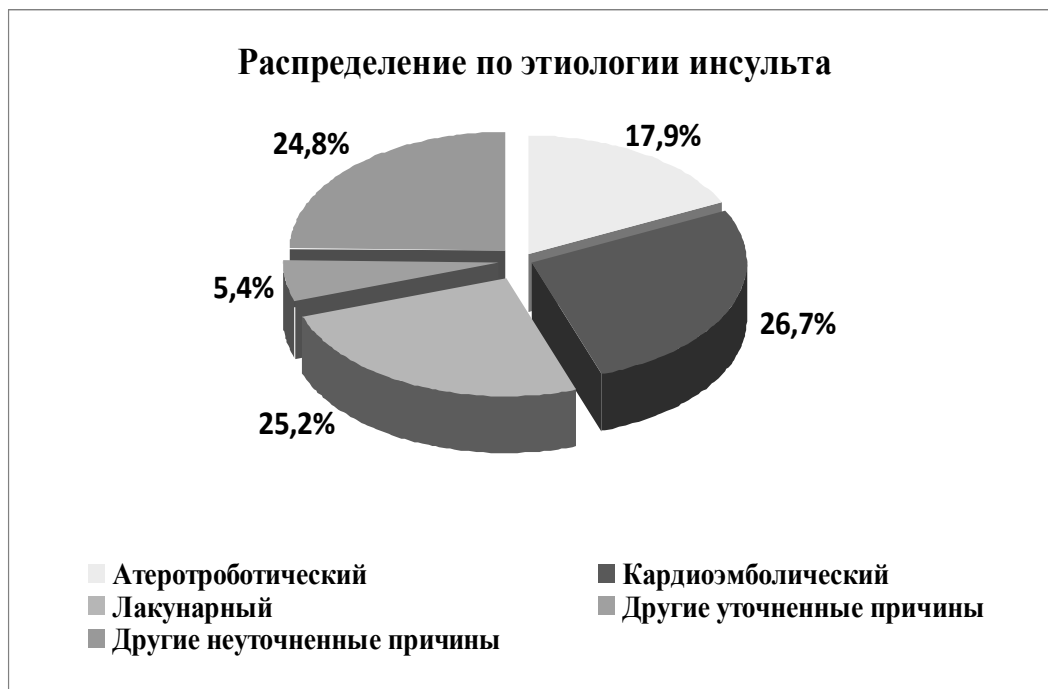

Рисунок 4



Из всех этих пациентов с развившимся ИИ в каротидном бассейне изменения в сонных артериях по данным ЦДК-исследования были выявлены у 1723 больных (61,7%) (рис. 5).

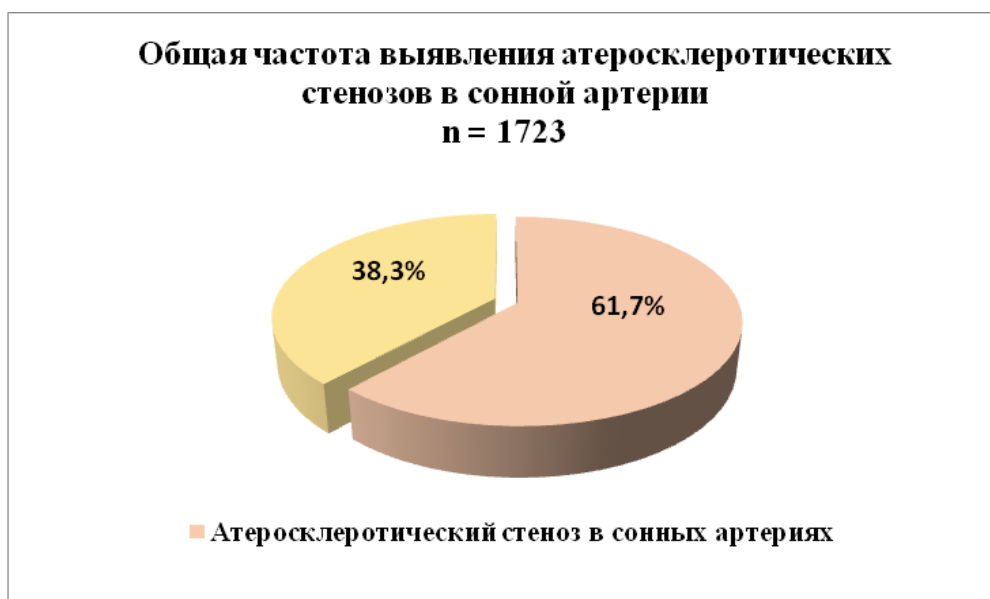


Рисунок 5

Установленная степень поражения сонных артерий представлена в табл. 2.

Таблица 2

Выраженность стеноза сонных артерий

| Стеноз (NASCET)      | <50 % |      | 50–69 % |      | 70–99 % |      | Окклюзия |      |
|----------------------|-------|------|---------|------|---------|------|----------|------|
|                      | к-во  | %    | к-во    | %    | к-во    | %    | к-во     | %    |
| Количество пациентов | 379   | 21,9 | 821     | 47,6 | 283     | 16,4 | 240      | 13,9 |

Таким образом, степень поражения сонной артерии более 70% и окклюзия ВСА были выявлены у 523 больных (30,3%).

Из 821 пациента с ИИ и умеренной степенью поражения сонных артерий у 84 (10,1%) была выявлена эмбологенно опасная атерома, ассоциированная с высоким риском развития ишемического инсульта. Все эти больные были в группе атеротромботического подтипа ИИ.

Таким образом, 607 больных имели поражение сонных артерий, которое сегодня трактуется как значимое в плане возможного развития ИИ.

Но заслуживает особого внимания факт того, что из этих 607 больных только 380 были с атеротромботическим подтипом ИИ, а 227 больных (37,4%)—с другими подтипами ИИ. Так можно утверждать еще и потому, что сторона значимого поражения сонных артерий у этих 227 больных не соответствовала стороне развития ИИ.

У 501 больного с атеротромботическим инсультом морфологические изменения во внечерепных и внутричерепных артериях не были однотипными (табл. 3).

Таблица 3

| Характер поражения                           | Количество больных | %    |
|--|--------------------|------|
| Окклюзия ОСА                                 | 5                  | 1,0  |
| Окклюзия ВСА                                 | 118                | 23,5 |
| Стеноз ВСА 70% (NACSET) и более              | 174                | 34,7 |
| Стеноз ВСА менее 70% (эмболоопасная атерома) | 83                 | 16,6 |
| Стеноз внутричерепных сегментов ВСА          | 121                | 24,2 |
| Всего  | 501                | 100  |

Тяжесть состояния больных с ИИ по NIHSS при поступлении:

- с атеротромботическим ИИ—от 2 до 26 баллов (средний балл  $12\pm 3,6$ );
- с кардиоэмболическим ИИ—от 4 до 28 баллов (средний балл  $13\pm 5,4$ );
- с лакунарным ИИ—от 1 до 6 баллов (средний балл  $3\pm 1,4$ );
- с ИИ неуточненной этиологии—от 2 до 18 (средний балл  $6\pm 2,2$ );
- с ИИ другой уточненной этиологии—от 4 до 20 (средний балл  $9\pm 3,7$ ).

Из 2792 больных, поступивших с ИИ в каротидном бассейне в течение острого периода ИИ, в неврологическом стационаре повторный инсульт развился у 49 больных (1,8%).

Из них:

- с атеротромботическим инсультом—у 9 пациентов, что составило 1,8% от всех случаев атеротромботического ишемического каротидного инсульта;
- с кардиоэмболическим инсультом—у 23 (3,1%);

- с лакунарным инсультом—у 3 (0,4%);
- вследствие других уточненных причин—у 8 (5,3%);
- с неуточненным инсультом—у 6 (0,9%).

Из 256 больных, поступивших в неврологический стационар с ТИА в каротидном бассейне, в течение первой недели пребывания повторная ишемическая атака развилась у 38 больных (14,8%). Шестеро больных с кардиоэмболической этиологией развития острой ишемии головного мозга погибли. У трех больных с атеротромботической этиологией развился ИИ. Остальные 29 больных были переведены в срочном порядке в отделение хирургической ангионеврологии, и им была выполнена срочная операция КЭАЭ. Летальных исходов не было.

Всего из 2792 больных, поступивших со сформированным ИИ в каротидном бассейне, умерли 598 человек (19,6%). Данные представлены в табл. 4.

Таблица 4

Летальность при ишемическом инсульте в неврологическом стационаре

| Этиологический тип ИИ | Поступило | Умерло | Выписано |
|-----------------------|-----------|--------|----------|
| Атеротромботический   | 495       | 204    | 291      |
| Кардиоэмболический    | 751       | 263    | 488      |
| Лакунарный            | 703       | 2      | 701      |
| Другой уточненный     | 151       | 44     | 107      |
| Неуточненный          | 692       | 85     | 607      |
| Итого                 | 2792      | 598    | 2194     |

197 больных, перенесших атеротромботический инсульт в каротидном бассейне, в течение 1 месяца после выписки из неврологического стационара были оперированы в отделении хирургической ангионеврологии в плановом порядке. Летальных исходов не было. Усугубление неврологического дефицита в раннем послеоперационном периоде—один больной, уменьшение неврологического дефицита—196 больных.

### Выводы:

1. Установление подтипа ишемического инсульта следует признать абсолютно необходи-

мым диагностическим протоколом для выбора адекватной тактики лечения больных, в том числе и при принятии решения об экстренной операции КЭАЭ.

2. Подавляющее большинство больных, перенесших ишемический инсульт атеротромботической этиологии, должны быть направлены на операцию КЭАЭ (или стентирования ВСА) по истечении острого периода ишемического инсульта в сроки от 28 суток.

### Литература

1. Пирадов М.А. Инсульт: пошаговая инструкция. Руководство для врачей / М.А. Пирадов, М.Ю. Максимова, М.М. Танашян.— 2-е изд., перераб. и доп.—М.: ГЭОТАР-Медиа, 2020. 288 с. ISBN978–5–9704–5782–5.
2. Стаховская Л.В., Котов С.В. Инсульт: руководство для врачей.— 2-е изд., перераб. и доп.—М.: Медицинское информационное агентство, 2018. 488 с. ISBN: 978–5–6040008–6–1.
3. Клочихина О.А., Стаховская Л.В., Полунина Е.А., Страхов О.А., Клочихина М.М. Эпидемиология и прогноз уровня заболеваемости и смертности от инсульта в разных возрастных группах по данным территориально-популяционного регистра. Журнал неврологии и психиатрии им. С.С. Корсакова. Спецвыпуски. 2019; 119(8–2): 5–12 DOI 10.17116/jnevro20191190825.
4. Mozaffarian D., Benjamin E. J., Go A. S., et al. American Heart Association Statistics Committee and Stroke Statistics Subcommittee. Heart disease and stroke statistics—2015 update: a report from the American Heart Association. *Circulation*. 2015; 131(4): e29–e322.
5. Muratova T., Khramtsov D., Stoyanov A., Vorokhta Yu. Clinical epidemiology of ischemic stroke: global trends and regional differences *Georgian Med News*. 2020 Feb; (299): 83–86. PMID: 32242851.
6. Esenwa C., Gutierrez J. Secondary stroke prevention: challenges and solutions *Vasc Health Risk Manag*. 2015 Aug 7; 11: 437–450. doi: 10.2147/VHRM.S63791.
7. Bonita R., Mendis S., Truelsen T., Bogousslavsky J., Toole J., Yatsu F. The global stroke initiative. *Lancet Neurol*. 2004 Jul; 3 (7): 391–3. doi: 10.1016/S1474–4422(04) 00800–2.
8. Инсульт: диагностика, лечение, профилактика под редакцией З.А. Суслиной, М.А. Пирадова. М.: МЕД пресс-информ, 2008. 288 с. ISBN: 5–98322–566–9.
9. Amarenco P., Bogousslavsky J., Caplan L.R., Donnan G.A., Hennerici M.G. Classification of stroke subtypes. *Cerebrovasc Dis*. 2009; 27(5): 493–501. doi: 10.1159/000210432.
10. Adams H.P., Bendixen B.H., Kappelle L.J., Biller J., Love B.B., Gordon D.L., Marsh E.E. Classification of subtype of acute ischemic stroke. Definitions for use in a multicenter clinical trial. TOAST. Trial of Org 10172 in Acute Stroke Treatment *Stroke*, 24 (1993), pp. 35–41, 10.1161/01.STR.24.1.35.
11. Kernan W.N., Ovbiagele B., Black H.R., Bravata D.M., Chimowitz M.I., Ezekowitz M.D., et al. American Heart Association Stroke Council, Council on Cardiovascular and Stroke Nursing, Council on Clinical Cardiology, and Council on Peripheral Vascular Disease. Guidelines for the prevention of stroke in patients with stroke and transient ischemic attack: a guideline for healthcare professionals from the American Heart Association/American Stroke Association. *Stroke*. 2014; 45:2160–2236. doi: 10.1161/STR.0000000000000024.
12. Koennecke H.C., Belz W., Berfelde D., Endres M., Fitzek S., Hamilton F., et al. Berlin Stroke Register Investigators. Factors influencing in-hospital mortality and morbidity in patients treated on a stroke unit. *Neurology*. 2011; 77:965–972. doi: 10.1212/WNL.0b013e31822dc795.
13. Petty G.W., Brown R.D., et al. Ischemic Stroke Subtypes A Population-Based Study of Functional Outcome, Survival, and Recurrence. *Stroke*. 2000; 31 (5):1062–8. doi: 10.1161/01.str.31.5.1062.

14. Naylor A.R., Ricco J.B., de Borst G.J., Debus S., de Haro J., Halliday A., Hamilton G., Kakisis J., Kakkos S., Lepidi S., Markus H.S., McCabe D.J., Roy J., Sillesen H., van den Berg J.C., Vermassen F., Esvs Guidelines Committee, Kolh P., Chakfe N., Hinchliffe R.J., Koncar I., Lindholt J.S., Vega de Ceniga M., Verzini F., Esvs Guideline Reviewers, Archie J., Bellmunt S., Chaudhuri A., Koelemay M., Lindahl A.K., Padberg F., Venermo M. *Eur J*. Editor's Choice — Management of Atherosclerotic Carotid and Vertebral Artery Disease: 2017 Clinical Practice Guidelines of the European Society for Vascular Surgery (ESVS). *VascEndovasc Surg*. 2018 Jan; 55(1): 3–81. doi: 10.1016/j.ejvs.2017.06.021. Epub 2017 Aug 26. PMID: 28851594.
15. Erdur H., Scheitz J.F., Ebinger M., Rocco A., Grittner U., Meisel A., Rothwell P.M., Endres M., Nolte C.H. In-Hospital Stroke Recurrence and Stroke After Transient Ischemic Attack Frequency and Risk Factors. *Stroke*. 2015; 46: 1031–1037. doi.org/10.1161/STROKEAHA.114.006886.
16. Rothwell P.M., Giles M.F., Chandratheva A., et al. On behalf of the Early use of Existing Preventive Strategies for Stroke (EXPRESS) study. Effect of urgent treatment of transient ischaemic attack and minor stroke on early recurrent stroke (EXPRESS study): a prospective population-based sequential comparison. *Lancet* 2007; 370:1432–1442. doi: 10.1016/S0140–6736(07)61448–2.
17. Spence J.D. Recent advances in preventing recurrent stroke. *F1000Res*. 2020 Aug 20; 9: F1000 Faculty Rev-1012. doi: 10.12688/f1000research.23199.1.
18. Wang Y., Wang Y., Zhao X., et al. CHANCE Investigators. Clopidogrel with aspirin in acute minor stroke or transient ischemic attack. *N Engl J Med*. 2013; 369 (1): 11–19. doi: 10.1056/NEJMoa1215340.
19. Johnston S.C., Easton J.D., Farrant M., et al. Platelet-oriented inhibition in new TIA and minor ischemic stroke (POINT) trial: rationale and design. *Int J Stroke*. 2013; 8 (6): 479–483. doi: 10.1111/ijvs.12129.
20. North American Symptomatic Carotid Endarterectomy Trial. Methods, patient characteristics, and progress. *Stroke*. 1991; 22: 711–720. doi: 10.1161/01.str.22.6.711.
21. Ferguson G.G., Eliasziw M., Barr H.W., et al. The North American Symptomatic Carotid Endarterectomy Trial: surgical results in 1415 patients. *Stroke*. 1999; 30 (9):1751–1758. doi: 10.1161/01.str.30.9.1751.
22. Rothwell P.M., Eliasziw M., Gutnikov S.A., et al. Carotid Endarterectomy Trialists' Collaboration. Analysis of pooled data from the randomised controlled trials of endarterectomy for symptomatic carotid stenosis. *Lancet*. 2003; 361(9352):107–116. doi: 10.1016/s0140–6736(03)12228–3.
23. Вачёв А.Н., Степанов М.Ю., Фролова Е.В., Дмитриев О.В. Влияние операций на сонных артериях на регресс двигательных нарушений у больных после ишемического инсульта. *Ангиология и сосудистая хирургия*. 2003. Т. 9. № 2. С. 99–105.
24. Вачёв А.Н. Принципы организации лечения пациентов с ишемическими поражениями головного мозга. *Ангиология и сосудистая хирургия*. 2003. Т. 9. № 4. С. 21–24.
25. Вачёв А.Н., Дмитриев О.В., Степанов М.Ю., Фролова Е.В. Эффективность каротидной эндартерэктомии у больных с вертебро-базиллярной недостаточностью без значимого поражения позвоночных артерий. *Ангиология и сосудистая хирургия*. 2018. Т. 24. № 4. С. 104–109.
26. Hatano S. Experience from a multicentre stroke register: a preliminary report. *Bull World Health Organ*. 1976; 54: 541–553. PMID: PMC2366492.
27. Rutherford R.B., Baker J.D., Ernst C., Johnston K.W., Porter J.M., Ahn S., Jones D.N. Recommended standards for reports dealing with lower extremity ischemia: revised version. *J. Vasc. Surg*. 1997 Sep; 26 (3): 517–38. doi: 10.1016/s0741–5214(97)70045–4.
28. 2017 ESC Guidelines on the Diagnosis and Treatment of Peripheral Arterial Diseases, in collaboration with the European Society for Vascular Surgery (ESVS): Document covering atherosclerotic disease of extracranial carotid and vertebral, mesenteric, renal, upper and lower extremity arteries Endorsed by: the European Stroke Organization (ESO). The Task Force for the Diagnosis and Treatment of Peripheral Arterial Diseases of the European Society of Cardiology (ESC) and of the European Society for Vascular Surgery (ESVS). Aboyans V., Ricco J.B., Bartelink M.E.L., Björck M., Brodmann M., Cohnert T., Collet J.P., Czerny M., De Carlo M., Debus S., Espinola-Klein C., Kahan T., Kownator S., Mazzolai L., Naylor A.R., Roifi M., Röther J., Sprynger M., Tendera M., Tepe G., Venermo M., Vlachopoulos C., Desormais I. ESC Scientific Document Group. *Eur Heart J*. 2018 Mar 1; 39(9): 763–816. doi: 10.1093/eurheartj/ehx095.
29. Coull A.J., Rothwell P.M. Underestimation of the early risk of recurrent stroke: evidence of the need for a standard definition. *Stroke*. 2004; 35:1925–1929. doi: 10.1161/01.STR.0000133129.58126.67.

## ТРАНЗИТОРНЫЕ ИШЕМИЧЕСКИЕ АТАКИ

Парфенов В. А.

Кафедра нервных болезней и нейрохирургии Института клинической медицины Первого Московского государственного медицинского университета им. И. М. Сеченова

Транзиторная ишемическая атака (ТИА) относится к неотложным состояниям, поскольку ассоциируется с высоким риском ишемического инсульта (ИИ) в последующие часы и дни, при этом использование всех имеющихся методов профилактики позволяет снизить риск инсульта почти на 80% [1].

### Распространенность, факторы риска и механизмы развития ТИА

Распространенность ТИА сложно оценить, потому что многие пациенты, перенесшие ТИА, не придают преходящим кратковременным расстройствам существенного значения и не обращаются за медицинской консультацией. Актуальность диагностики ТИА обоснована тем, что большинство больных ИИ переносят ТИА до развития инсульта [2]. В США ежегодно регистрируется около 500 000 случаев ТИА, что приближается к половине числа всех инсультов [2].

Развитие ТИА связано с высоким риском развития не только инсульта, но и инфаркта миокарда и смерти от сердечно-сосудистых заболеваний. В США в возрастной группе от 65 до 74 лет риск инсульта составляет 5–8% в год у людей, перенесших ТИА, и всего 1% при отсутствии ТИА; в течение 5 лет 60% людей, перенесших ТИА, умирают от сердечно-сосудистых заболеваний [3].

Факторы риска и патогенетические механизмы развития ТИА и ИИ не имеют принципиальных различий [3]. Клинический исход ишемического нарушения мозгового кровообращения (ТИА или инсульт) определяется в основном калибром артерии, в котором нарушен кровоток, локализацией и скоростью развития закупорки церебральной артерии, состоянием коллатерального кровообращения, реологическими свойствами крови и многими другими, еще до конца не изученными факторами.

Основные факторы риска развития ИИ и ТИА представлены в табл. 1.

Таблица 1

Основные факторы риска ИИ и ТИА

| Неизменяемые                 | Изменяемые  |
|------------------------------|---|
| Увеличение возраста          | Артериальная гипертензия  |
| Мужской пол                  | Заболевания сердца (ишемическая болезнь сердца, фибрилляция предсердий и другие заболевания)                    |
| Наследственная отягощенность | Артериальная недостаточность сосудов нижних конечностей   |
| Раса, этническая группа      | Курение   |
|                              | Сахарный диабет   |
|                              | Стеноз сонной артерии   |
|                              | Гиперхолестеринемия   |
|                              | Ожирение  |
|                              | Недостаточная физическая активность   |
|                              | Злоупотребление алкоголем   |
|                              | Гипергомоцистеинемия  |
|                              | Гиперкоагулопатии (антифосфолипидный синдром; дефицит протеина С; дефицит протеина S; дефицит антитромбина III) |
|                              | Использование пероральных контрацептивов  |
|                              | Синдром апноэ во сне  |
|                              | Мигрень с аурой   |

Увеличение возраста представляется одним из главных факторов риска развития как ТИА, ИИ, так и других сердечно-сосудистых заболеваний [3]. Одним из наиболее важных корригируемых факторов риска служит артериальная гипертензия [4].

Наиболее частые патогенетические механизмы ТИА и ИИ: артериальный тромбоз или артерио-артериальная эмболия (атеротромботический подтип), кардиальная эмболия и поражение мелких церебральных артерий на фоне артериальной гипертензии, сахарного диабета. Атеротромботический механизм ТИА встречается в 30–40% случаев, кардиоэмболический — в 15–20% [5]. В 5–10% случаев в качестве причины ТИА могут быть расслоение внечерепных (сонных и позвоночных) и внутричерепных церебральных артерий, фиброзно-мышечная дисплазия, артериит (инфекционный или неинфекционный), болезнь мойя-мойя, заболевания крови (эритремия, тромбоцитемия, тромбоцитемическая пурпура, серповидно-клеточная анемия, лейкопения), диспротеинемии (макроглобулинемия, криоглобулинемия, множественная миелома), образование антифосфолипидных антител (включая волчаночный антикоагулянт и антикардиолипидные антитела) и другие редкие причины. У части пациентов, перенесших ТИА, особенно в молодом возрасте, не удается вывить возможную причину заболевания (ТИА неясной этиологии).

Перенесенные ранее ИИ или ТИА существенно повышают риск развития инсульта после ТИА [2, 6].

### Клиническая картина

Симптомы ТИА обычно возникают внезапно и достигают максимальной степени в течение нескольких секунд или одной-двух минут, они сохраняются на протяжении 10–15 минут, значительно реже — нескольких часов. В исследовании, включившем 808 пациентов с ТИА, длительность симптомов была менее часа в 60% случаев, менее двух часов — в 71% случаев, и только у 14% пациентов она превышала 6 часов [7].

Симптомы ТИА разнообразны и определяются локализацией ишемии мозга в каротидном или вертебробазиллярном бассейне; они соответствуют нейроваскулярным синдромам,

характерным для ИИ. Часто ТИА проявляются легкими неврологическими нарушениями (онемение лица и руки, легкий гемипарез или монопарез руки), хотя возможны и выраженные расстройства (гемиплегия, тотальная афазия). Нередко наблюдается кратковременное снижение зрения на один глаз («*amaurosis fugax*»), что обусловлено нарушением кровообращения в глазничной артерии. Возможно развитие оптико-пирамидного синдрома, при котором преходящее снижение зрения на один глаз сочетается с гемипарезом в противоположных конечностях, что характерно для ТИА в бассейне внутренней сонной артерии (ВСА).

ТИА в каротидном бассейне возникают почти в четыре раза чаще, чем в вертебробазиллярном бассейне [8].

Клиническая характеристика наблюдаемых нами 46 пациентов, перенесших ТИА [9], представлена в табл. 2.

Как видно из данных, представленных в табл. 2, у большинства пациентов была артериальная гипертензия, почти у половины пациентов — ишемическая болезнь сердца. В качестве симптомов ТИА наиболее часто встречались речевые нарушения по типу дизартрии или афазии и слабость в конечностях с одной стороны (по типу центрального моно- или гемипареза). Длительность ТИА почти у половины пациентов не превышала одного часа, только в пяти случаях была более трех часов. ТИА значительно чаще развивались в каротидном, чем в вертебробазиллярном бассейне. Стенозы сонных артерий установлены более чем у половины пациентов, однако существенные стенозы (более половины диаметра) ВСА обнаружены только у каждого пятого пациента, перенесшего ТИА.

### Диагноз

Длительное время к ТИА относили все эпизоды очаговых ишемических нарушений мозгового кровообращения, при которых длительность неврологических симптомов не превышала 24 часов (суток). В течение последних 20 лет результаты рентгеновской компьютерной томографии (КТ) с высокой степенью разрешения и особенно магнитно-резонансной томографии (МРТ) в диффузионно-взвешенном режиме показали, что в 30–50% случаев «типичной» ТИА обнаруживаются стойкие

Таблица 2

## Клиническая характеристика пациентов, перенесших ТИА

| Клиническая характеристика                             | Число пациентов | %    |
|--|-----------------|------|
| Артериальная гипертензия                               | 40              | 87,0 |
| Хроническая ишемическая болезнь сердца                 | 21              | 45,6 |
| Фибрилляция предсердий                                 | 9               | 19,6 |
| Сахарный диабет  | 3               | 6,5  |
| Ранее перенесенный ишемический инсульт                 | 2               | 4,3  |
| Клиническая характеристика ТИА                         |                 |      |
| Моно- или гемипарез                                    | 17              | 37,0 |
| Афазия или дизартрия                                   | 25              | 54,3 |
| Моно- или гемигипестезия                               | 11              | 23,9 |
| Головокружение   | 8               | 17,4 |
| Парез мышц лица  | 7               | 15,2 |
| Другие неврологические нарушения                       | 11              | 23,9 |
| Длительность от 5 минут до часа                        | 20              | 43,5 |
| Длительность от часа до 3 часов                        | 21              | 45,7 |
| Длительность от 3 часов до 24 часов                    | 5               | 10,9 |
| ТИА в каротидном бассейне                              | 38              | 82,6 |
| ТИА в вертебробазилярном бассейне                      | 8               | 17,4 |
| Отсутствие стенозов сонных артерий                     | 14              | 30,4 |
| Стеноз сонных артерий до половины диаметра             | 22              | 47,8 |
| Стеноз внутренней сонной артерии от 50 до 70% диаметра | 9               | 19,6 |
| Стеноз внутренней сонной артерии более 70% диаметра    | 1               | 2,2  |
| Риск инсульта низкий (1–3 балла по шкале ABCD2)        | 15              | 32,6 |
| Риск инсульта средний (4–5 баллов по шкале ABCD2)      | 26              | 56,5 |
| Риск инсульта высокий (6–7 баллов по шкале ABCD2)      | 5               | 10,9 |

очаговые повреждения — инфаркт головного мозга [10]. В настоящее время в качестве разграничения ТИА и ИИ предложено не время длительности неврологических нарушений, а наличие изменений головного мозга при диффузионно-взвешенной МРТ. Современное определение ТИА — преходящее неврологическое нарушение, которое вызвано очаговой сосудистой ишемией головного мозга и не сопровождается образованием инфаркта [10]. Имеется аналогия с диагнозом острого сердечного приступа (острого коронарного синдрома), который расценивается в пользу стенокардии или инфаркта миокарда на основе инструментальных методов исследования, например, как инфаркт миокарда при наличии стойких изменений на ЭКГ.

Диагноз ТИА часто устанавливается ретроспективно на основании анамнеза: развитие преходящих симптомов очагового поражения головного мозга у человека, имеющего факторы риска ТИА [11]. В план обследования пациента входят: ангиологическое исследование (пальпация и аускультация сосудов шеи и конечностей, измерение артериального давления (АД) на обеих руках), методы нейровизуализации, исследования сердца (ЭКГ, эхокардиография и другие) и внечерепных и внутричерепных артерий, развернутый общий и биохимический анализ крови [11]. На основании МРТ или КТ исключаются инфаркт, кровоизлияние и другие заболевания. Крайне важно выяснить патогенетический механизм ТИА (артериальный тромбоз, кардиальная эмболия, поражение

мелких церебральных артерий или другая причина) и определить прогноз заболевания [6].

Проведение КТ или МРТ головы показано во всех случаях ТИА, оно необходимо для исключения других возможных причин преходящих неврологических нарушений (опухоль мозга, небольшое внутримозговое кровоизлияние, травматическая субдуральная гематома, рассеянный склероз, парциальная эпилепсия и др.). При КТ у 1–5% пациентов с типичной клинической картиной ТИА выявляются другие очаговые поражения головного мозга, например, опухоль, абсцесс мозга или субдуральная гематома [10]. При МРТ у пациентов с ТИА выявляется по крайней мере один инфаркт (ранее перенесенный или новый) в 46–81% случаев [10].

В настоящее время исключить или подтвердить наличие очагового ишемического поражения головного мозга (инфаркта) у пациентов с предполагаемой ТИА позволяет диффузионно-взвешенная МРТ, при которой у одной трети (33% случаев) пациентов отмечаются признаки инфаркта мозга [7]. Поэтому даже в тех случаях, когда при обычной МРТ или КТ головы у пациента, перенесшего ТИА, не обнаруживается инфаркт, диагноз ТИА в определенной степени сомнителен из-за высокой вероятности выявления очагового поражения головного мозга при диффузионно-взвешенной МРТ. У пациентов, имеющих признаки инфаркта головного мозга при диффузионно-взвешенной МРТ, риск развития повторного инфаркта выше, чем у пациентов с ТИА без изменений при диффузионно-взвешенной МРТ [12].

Для исследования внечерепных и внутричерепных артерий используются дуплексное сканирование и транскраниальная доплерография, МР-ангиография и КТ-ангиография. Исследование сонных артерий необходимо для выявления пациентов, которым может потребоваться хирургическое лечение [11]. Стеноз сонной артерии более половины диаметра выявляется у 8–31% пациентов с ТИА [10]. Наиболее оптимально проведение МРТ и МР-ангиографии при обследовании пациента с ТИА [13].

При наличии клинических признаков заболевания сердца, изменений на ЭКГ показана консультация кардиолога и при показаниях более углубленное исследование сердца (трансторакальная и трансэзофагальная ЭхоКГ,

холтеровское мониторирование ЭКГ), информативность которого существенно возрастает в случаях неясной причины ТИА. Почти у половины пациентов с неясной причиной ТИА при тщательном кардиологическом обследовании обнаруживается источник кардиальной эмболии [14].

Дифференциальный диагноз проводится с другими заболеваниями («маски» ТИА), проявляющимися преходящими неврологическими нарушениями: мигренью, эпилептическим припадком, болезнью Меньера и меньероподобными синдромами, транзиторной глобальной амнезией, рассеянным склерозом, опухолью мозга, гипогликемией, обмороком и другими.

### «Маски» ТИА

У многих пациентов, направляемых в нашей стране в больницу с диагнозом ТИА, устанавливаются другие заболевания: когнитивные расстройства (вследствие болезни Альцгеймера, цереброваскулярного заболевания, их сочетания или других причин), токсическая или дисметаболическая энцефалопатия, заболевания периферического вестибулярного аппарата, мигрень, опухоль головного мозга или другие заболевания [15].

В наблюдаемой нами группе 167 пациентов (возраст от 23 до 89 лет, средний возраст —  $61,4 \pm 14,4$  года), направленных в больницу с диагнозом ТИА [16], были установлены следующие диагнозы (табл. 3).

Почти у одной трети больных (32,9%), направленных в больницу с диагнозом ТИА, в качестве заключительного диагноза был установлен ИИ. Во многих случаях предварительный диагноз ТИА устанавливался на основании легкой степени неврологических нарушений, например, легкой слабости в руке, онемения в конечностях или незначительного нарушения речи. Однако при МРТ головного мозга выявление «нового» очагового поражения позволило установить диагноз ИИ. Обнаружение ИИ у пациентов с предполагаемым ТИА повышает риск развития повторного инсульта и указывает на необходимость неотложного использования эффективных методов вторичной профилактики ИИ.

У каждого четвертого пациента (25,1%), направленного в больницу с предварительным диагнозом ТИА, установлены заболевания пе-



Таблица 3

Заболевания, послужившие причиной неотложной госпитализации 167 больных с направительным диагнозом «Транзиторная ишемическая атака»

| Заболевания   | Число наблюдений | Частота (%) |
|---|------------------|-------------|
| Ишемический инсульт   | 55               | 32,9        |
| Периферическая вестибулопатия   | 42               | 25,1        |
| Дисциркуляторная энцефалопатия (часто в сочетании с болезнью Альцгеймера) | 27               | 16,2        |
| Дисметаболические и токсические энцефалопатии                             | 7                | 4,2         |
| Тревожные расстройства  | 7                | 4,2         |
| Вертеброгенные радикулопатии  | 6                | 3,6         |
| Головные боли напряжения  | 5                | 3,0         |
| Опухоли головного мозга   | 4                | 2,4         |
| Мигрень   | 3                | 1,8         |
| Краниальные невралгии   | 3                | 1,8         |
| Кровоизлияние в мозг  | 2                | 1,2         |
| Рассеянный склероз  | 2                | 1,2         |
| Субарахноидальное кровоизлияние   | 1                | 0,6         |
| Транзиторная глобальная амнезия   | 1                | 0,6         |
| Хроническая субдуральная гематома   | 1                | 0,6         |
| Миастения   | 1                | 0,6         |
| Всего   | 167              | 100         |

риферического вестибулярного аппарата, которые проявлялись острым развитием сильного системного головокружения, тошноты, рвоты и неустойчивости, что напоминало ТИА в вертебробазилярной системе. В этих случаях проведение КТ и МРТ головного мозга позволило исключить инсульт, а отоневрологическое обследование — установить наличие заболевания периферического вестибулярного аппарата: доброкачественного пароксизмального позиционного головокружения, болезни Меньера или вестибулярного нейронита. В настоящее время значительной части больных с заболеванием периферического вестибулярного аппарата ошибочно ставится диагноз ТИА или ИИ, потому что не проводятся отоневрологические обследования, а результаты КТ или МРТ головного неправильно интерпретируются.

Третью по частоте группу пациентов, которая направляются в больницу с диагнозом ТИА, составляют пациенты с когнитивными нарушениями вследствие цереброваскулярного заболевания или болезни Альцгеймера. Поводом для их госпитализации служат нарушения

памяти и других когнитивных функций, ухудшение самочувствия, общая слабость и (или) неустойчивость при ходьбе либо падение.

### Риск развития инсульта

Пациенты, перенесшие ТИА, имеют высокий риск развития ИИ. У 10–15% больных, перенесших ТИА, в течение последующих трех месяцев развивается инсульт, при этом от четверти до половины этих инсультов развивается в первые несколько суток [10]. Чем больше времени проходит с момента ТИА, тем меньше риск развития инсульта, однако он остается выше, чем у людей, которые никогда не переносили ТИА, поэтому после ТИА рекомендуется постоянная терапия с целью профилактики инсульта и других сердечно-сосудистых заболеваний.

Риск развития инсульта возрастает у пациентов с ТИА при наличии артериальной гипертензии, сахарного диабета, существенного (более половины диаметра) стеноза ВСА или внутрисерпной церебральной артерии [8]. Риск инсульта меньше при развитии слепоты

на один глаз, чем при развитии симптомов поражения полушария головного мозга в каротидном бассейне, например, гемипареза и (или) афазии. Риск развития инсульта повышается при обнаружении у пациента с ТИА инфаркта при КТ или МРТ, а также признаков поражения белого вещества [8].

У пациентов, перенесших ТИА, также существенно возрастает риск инфаркта миокарда и смертности от сердечно-сосудистых заболеваний. В течение месяца после ТИА инфаркт миокарда, стенокардия или желудочковая аритмия наблюдались у 2,6% пациентов; в течение 5 лет у пациентов, перенесших ТИА, инфаркт миокарда или внезапная сосу-

дистая смерть возникают с той же частотой, что и инсульт [10].

В наблюдаемой нами группе 46 пациентов с ТИА [9] в течение года с момента ТИА развилось 9 ИИ (19,6%). Большинство инсультов развилось в течение первого месяца (первых семи дней) с момента ТИА, они значительно чаще возникали у пациентов среднего и высокого риска инсульта по шкале ABCD2, чем у пациентов низкого риска инсульта по этой шкале (табл. 4). Инсульты значительно чаще возникали у больных, у которых в клинической картине ТИА имелась односторонняя слабость конечностей (моно- или гемипарез), а также у больных со стенозом ВСА более половины диаметра.

Таблица 4

Развитие инсульта у пациентов, перенесших ТИА, в зависимости от времени с момента ТИА и клинических особенностей

| Время с момента ТИА и клинические особенности             | Число пациентов | Число инсультов | %    |
|---|-----------------|-----------------|------|
| Вся группа пациентов                                      | 46              | 9               | 19,6 |
| Первый месяц с момента ТИА                                | 46              | 5               | 9,0  |
| Второй-третий месяц с момента ТИА                         | 46              | 3               | 5,4  |
| Третий – двенадцатый месяц с момента ТИА                  | 46              | 1               | 1,8  |
| Пациенты с высоким риском инсульта по шкале ABCD2         | 5               | 3               | 60,0 |
| Пациенты со средним риском инсульта по шкале ABCD2        | 26              | 6               | 23,1 |
| Пациенты с низким риском инсульта по шкале ABCD2          | 15              | 0               | 0    |
| Пациенты с моно- или гемипарезом в период ТИА             | 17              | 7               | 41,2 |
| Пациенты без моно- или гемипареза в период ТИА            | 29              | 2               | 6,9  |
| Пациенты с существенным стенозом (более 50% диаметра) ВСА | 10              | 5               | 50,0 |
| Пациенты без существенного стеноза ВСА                    | 36              | 4               | 11,1 |

### Профилактика инсульта

Профилактика инсульта представляет одно из важнейших направлений ведения пациента, перенесшего ТИА, она основывается на нелекарственных методах профилактики и лекарственной терапии; части пациентам требуется хирургическое лечение [17]. После постановки диагноза ТИА необходимо незамедлительное применение всех имеющихся средств терапии [18], их раннее и полное

использование позволяет предупредить большинство (89%) возможных инсультов [19].

Отказ от курения или уменьшение числа выкуриваемых сигарет сопровождается постепенным существенным снижением риска развития повторного ИИ. Статистические расчеты показывают, что для того чтобы предотвратить один повторный ИИ, достаточно, чтобы 4 пациента, перенесших ТИА, отказа-

лись от дальнейшего курения [20]. Отказ от курения или уменьшение числа выкуриваемых сигарет эффективны даже у пожилых людей (старше 65 лет), имеющих длительный стаж курения [21].

**Прекращение злоупотребления алкоголем** (более 5 стандартных доз в сутки, при этом одна стандартная доза—небольшая бутылка пива, бокал вина около 120 мл или 45 мл крепкого алкоголя) рекомендуется всем пациентам, перенесшим ТИА.

**Регулярные физические нагрузки** рекомендуются пациентам, перенесшим ТИА, потому что низкая физическая активность повышает риск инсульта [20]. Целесообразно постепенное увеличение физической нагрузки до оптимальной, если она была низкой до развития ТИА. Положительный эффект от регулярных физических нагрузок может быть вызван снижением веса и артериального давления (АД), повышением толерантности к глюкозе, снижением содержания холестерина в сыворотке крови.

**Сбалансированное питание и снижение избыточного веса** рекомендуется пациентам, перенесшим ТИА. Целесообразно использовать в достаточном количестве фрукты и овощи, растительное масло, ограничить потребление продуктов, богатых холестерином [22]. Рекомендуется поддержание нормальной массы тела (индекс от 18,5 до 24,9 кг/м<sup>2</sup>) и объема окружности живота ( $\leq 88$  см у женщин и  $\leq 102$  см у мужчин), чего можно достигнуть путем снижения калорийности питания и увеличения физической активности [22].

**Нормализация АД на основе антигипертензивной терапии**—одно из наиболее эффективных направлений профилактики инсульта у пациентов с артериальной гипертензией, перенесших ТИА. Лечение антигипертензивными средствами (в течение от двух до пяти лет) приводит к снижению повторного инсульта на 24%, инфаркта миокарда—на 21% [23]. Чем более значительно снижается АД на фоне лечения, тем более существенно снижается частота развития инсульта [23].

Пациентам, перенесшим ТИА, следует постепенно (в течение нескольких месяцев) достигнуть нормальных значений АД—ниже 140/90 мм рт. ст., в случае сахарного диабета и почечной недостаточ-

ности—130/80 мм рт. ст. [20]. Стратегия значительного снижения систолического АД ( $< 25$  мм рт. ст.) не имеет убедительных преимуществ в отношении улучшения когнитивных функций над его умеренным ( $< 140$  мм рт. ст.) снижением [24].

Примерно у 20% больных, перенесших ТИА, имеется существенный стеноз (сужение более 70% диаметра) или окклюзия ВСА, наличие которых снижает эффективность снижения АД при антигипертензивной терапии. Метаанализ нескольких исследований показал, что у пациентов, перенесших инсульт или ТИА, риск развития повторного инсульта повышается при снижении систолического АД ниже 130 мм рт. ст. в случае одностороннего стеноза ВСА более 70% диаметра и при снижении систолического АД ниже 150 мм рт. ст. в случае двустороннего стеноза ВСА более 70% диаметра [25]. Оптимальный уровень АД, который следует достигать в этой группе пациентов, остается неясным, но целесообразно поддержание систолического АД на уровне не ниже 140–150 мм рт. ст.

С учетом индивидуальных особенностей (заболевание сердца, сахарный диабет, другие заболевания, переносимость лекарственных средств) у пациентов, перенесших ТИА, могут быть использованы различные классы антигипертензивных средств. Нормализация АД может быть достигнута у большинства больных, но в значительной части случаев это требует комбинации двух и более лекарственных средств. Выбор конкретного лекарственного средства или их комбинации определяются индивидуально, с учетом их переносимости и сочетанных заболеваний. Основную роль в профилактике развития ИИ играет стойкая нормализация АД, при этом большое значение имеют образовательные программы для пациентов и их близких о том, как добиться стойкого и существенного снижения АД [26].

Кохрановский анализ, посвященный оценке эффективности антигипертензивных средств для вторичной профилактики ИИ, показал, что антигипертензивная терапия ассоциируется со снижением риска развития повторного инсульта (0,81—относительный риск развития, ОРР), основных сосудистых событий

(0,9 ОРР) и деменции (0,88 ОРР) [4]. При этом снижение инсульта наиболее часто регистрировалось, когда в качестве лекарственных средств использовались ингибиторы ангиотензинпревращающего фермента или диуретики. Значительное снижение АД ассоциируется с более существенным снижением риска инсульта (0,8 ОРР) и основных сосудистых событий (0,58 ОРР), однако нельзя выделить оптимальный уровень снижения АД [4].

Антитромботическая терапия основывается на патогенетическом механизме ТИА. Если пациент перенес некардиоэмболическую ТИА, рекомендуются антитромбоцитарные средства, в случае перенесенного кардиоэмболического инсульта—пероральные антикоагулянты [20, 27, 28].

Метаанализ исследований, посвященных оценке эффективности антитромбоцитарных средств у больных, перенесших ИИ или ТИА, показал, что длительный (в течение трех лет) прием антитромбоцитарных средств достоверно снижает риск развития повторного инсульта, инфаркта миокарда и острой сосудистой смерти [29].

В нашей стране для профилактики повторного ИИ рекомендуются следующие антитромбоцитарные препараты: ацетилсалициловая кислота (АСК), клопидогрел, дипиридамол. В некоторых странах, особенно в Азии, широко применяется цилостазол [30], который в нашей стране применяется преимущественно для лечения перемежающейся хромоты, но не для вторичной профилактики ИИ.

АСК (аспирин)—наиболее известное и широко применяемое антитромбоцитарное средство для вторичной профилактики ИИ [31]. Регулярный прием АСК снижает риск развития инсульта, инфаркта миокарда или сосудистой смерти в среднем на 13%, риск развития нефатального инсульта—на 28% и фатального инсульта—на 16% [29]. АСК в дозе 75–150 мг наиболее часто используется для вторичной профилактики ИИ.

Клопидогрел по 75 мг в сутки несколько реже, чем АСК, вызывает осложнения со стороны желудочно-кишечного тракта (1,99% против 2,66%) и кровотечения (15% против 17,6%) [32]. Преимущество клопидогрела над АСК наиболее значимо у больных с сахарным диабетом, клиническими про-

явлениями атеросклероза в разных сосудистых бассейнах.

Дипиридамол—антитромбоцитарное средство, которое в настоящее время используется в комбинации с АСК (200 мг дипиридамола замедленного высвобождения и 25 мг АСК два раза в сутки) для вторичной профилактики ИИ. Преимущество этой комбинации над АСК показано в исследовании ESPS-2 [33] и ESPRIT [34], поэтому применение этой комбинации более эффективно, чем прием одной АСК, по мнению европейских экспертов [20]. К сожалению, это лекарственное средство в настоящее время не используется в нашей стране.

Выбор антитромбоцитарного средства определяется индивидуально с учетом стоимости, сочетанных заболеваний, переносимости лекарства. АСК—самый дешевый препарат; назначение клопидогрела или комбинации дипиридамола замедленного высвобождения с АСК вместо АСК возможно во всех случаях вторичной профилактики ИИ при возможности длительного лечения этими лекарственными средствами [20].

В последние годы двойная антитромбоцитарная терапия, включающая комбинацию клопидогрела и АСК, рекомендуется экспертами США в течение первых трех недель с момента развития ТИА [28]. В дальнейшем показан переход на монотерапию АСК или клопидогрелом. Один из последних метаанализов показывает, что комбинация клопидогрела и АСК наиболее оптимальна (высокая эффективность и низкий риск геморрагических осложнений) в течение 21 или даже 10 дней, в дальнейшем рекомендуется переход на терапию АСК или клопидогрелом [35].

В 2020 году получены данные, что у пациентов, перенесших ТИА или малый инсульт, комбинация тикагрелора и АСК более эффективна в течение первого месяца, чем прием только АСК [36].

Применение антикоагулянта антагониста витамина К варфарина рекомендуется для вторичной профилактики ИИ пациентам с неклапанной фибрилляцией предсердий (ФП), внутривенным тромбом, искусственным клапаном сердца и другой патологией, связанной с риском кардиальной эмболии [20, 27, 28]. Дозу варфарина (в среднем 2,5–10 мг/сут.) подбирают постепенно, ориентируясь на междуна-

родное нормализованное отношение, которое поддерживают на уровне 2–3,5.

При неклапанной ФП новые пероральные (прямые) антикоагулянты (дабигатран, ривароксабан, апискабан) предпочтительнее варфарина при начале терапии с целью вторичной профилактики ИИ [37]. Новые пероральные антикоагулянты обычно назначаются сразу после развития ТИА, они не требуют, в отличие от варфарина, регулярно лабораторного контроля [28].

Статины рекомендуются после перенесенного некардиоэмболической ТИА [20, 27, 28]. Дозы статинов подбираются индивидуально, чтобы снизить уровень холестерина липопротеидов низкой плотности (ХС ЛПНП) до 1,8–2,5 ммоль/л; у пациентов, перенесших ТИА. Постоянный прием статинов даже в больших дозах в большинстве случаев не вызывает существенных побочных эффектов [38]. Использование статинов ассоциируется со снижением риска развития ИИ или ТИА (0,81 ОРР), сердечно-сосудистых заболеваний (0,75 ОРР) [38]. Прием статинов не ассоциируется со снижением смертности и частоты развития всех инсультов вследствие увеличения частоты геморрагического инсульта. Нет данных о преимуществах одного из статинов (аторвастатин, симвастатин, розувастатин) над другими у больных, перенесших ТИА.

Хирургические методы терапии обсуждаются у больных с атеротромботическим подтипом ИИ или ТИА для профилактики повторного ИИ [20, 27, 28]. Выбор одного из двух возможных вмешательств — каротидная эндартерэктомия или стентирование — осуществляется сосудистыми хирургами с учетом индивидуальных клинических особенностей пациента.

Каротидное стентирование не имеет преимуществ над каротидной эндартерэктомией у больных, перенесших ТИА и имеющих стеноз ВСА [20]. Каротидное стентирование рекомендуется лишь в особых случаях: 1) расположение стеноза ВСА в месте, которое плохо доступно для проведения каротидной эндартерэктомии; 2) наличие сочетанных заболеваний, при которых высок риск осложнений при проведении каротидной эндартерэктомии; 3) радиационный стеноз ВСА; 4) рестеноз после каротидной эндартерэкто-

мии; 5) расслоение ВСА; 6) фибромаскулярная гиперплазия; 7) артериит Такаясу [20]. При стентировании сонных артерий лучшие результаты отмечаются в тех случаях, когда используется устройство (ловушка) для предупреждения возможной артерио-артериальной эмболии.

Хирургические методы лечения возможны примерно у 10–20% больных с ТИА, которые имеют существенный стеноз (сужение > 70% диаметра) ВСА или умеренный стеноз (сужение 50–69% диаметра) ВСА при наличии дополнительных факторов ИИ [39]. Каротидная эндартерэктомия рекомендуется при стенозе ВСА на стороне вовлеченного полушария в первые две недели, если нет существенной инвалидности или других противопоказаний [27]. В последней рекомендации экспертов США проведение каротидной эндартерэктомии рекомендуется в период первых 3–7 дней с момента инсульта [28]. При увеличении срока с момента ТИА эффективность каротидной эндартерэктомии резко снижается. Например, чтобы предотвратить один инсульт в течение 5 лет, достаточно прооперировать в среднем 5 пациентов в течение двух недель с момента заболевания, но если операция проводится через три месяца и более, то необходимо прооперировать уже 125 пациентов [40].

При стенозе внутричерепных церебральных артерий у пациентов, перенесших ТИА, может быть использована установка стента [20, 27, 28]. Ангиопластика (баллонная дилатация) и стентирование обычно проводятся в тех случаях, когда имеются выраженные стенозы (обычно средней мозговой артерии) и не эффективны методы консервативной терапии (антитромбоцитарные средства, статины).

### Заключение

Одной из важнейших проблем ведения пациентов с ТИА служит приверженность к терапии. В наблюдаемой нами группе 46 пациентов с ТИА [9] в течение первого месяца после выписки из больницы все пациенты продолжили регулярный прием лекарственных средств с целью профилактики инсульта, однако через год лечение продолжила только половина пациентов (см. рис. 1).

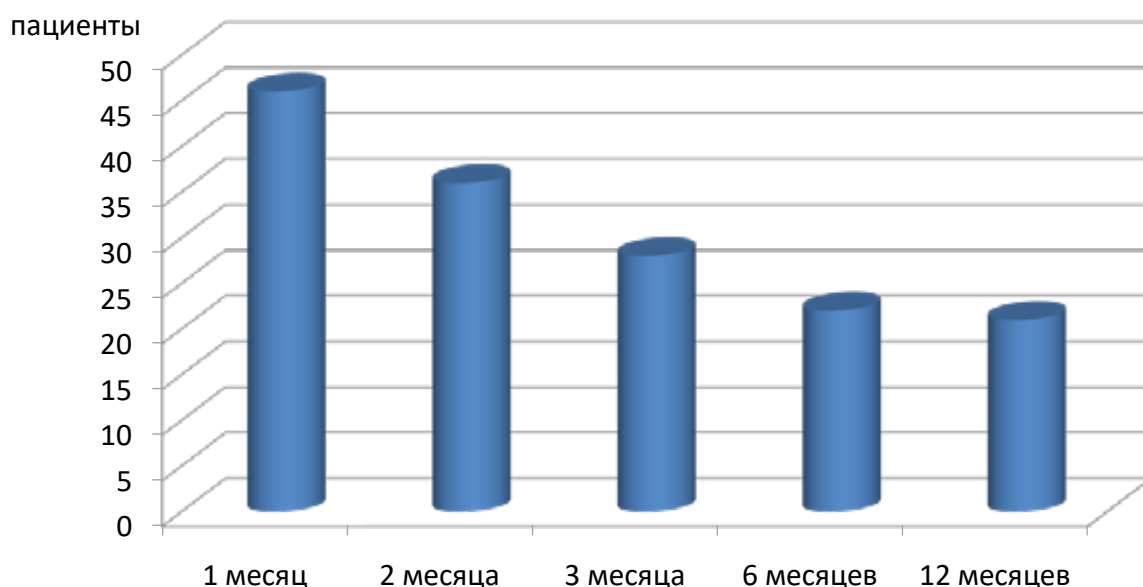


Рис. 1. Число пациентов, регулярно принимавших лекарственные средства в разные периоды времени после ТИА

Таким образом, ТИА относится к неотложным состояниям, при котором использование всех имеющихся методов профилактики (нелекарственные методы, антигипертензивные средства, антитромботические средства, статины, хирургическое лечение) позволяет предупредить большинство инсультов. Повышение приверженности к длительной терапии

пациентов, перенесших ТИА, представляет актуальную проблему современной ангионеврологии. Широкое внедрение в повседневную клиническую практику научно доказанных методов ведения пациентов, перенесших ТИА, способно привести к существенному снижению заболеваемости ИИ и другими сердечно-сосудистыми заболеваниями.

### Литература

1. *Yousufuddin M., Young N., Shultz J., Doyle T., Fuerstenberg K.M., Jensen K., Arumathurai K., Murad M.H.* Predictors of Recurrent Hospitalizations and the Importance of These Hospitalizations for Subsequent Mortality After Incident Transient Ischemic Attack. *J. Stroke Cerebrovasc Dis.* 2019 Jan; 28 (1): 167–174.
2. *Navis A., Garcia-Santibanez R., Skliut M.* Epidemiology and Outcomes of Ischemic Stroke and Transient Ischemic Attack in the Adult and Geriatric Population. *J Stroke Cerebrovasc Dis.* 2019 Jan; 28 (1): 84–89.
3. *Тул Ф.Д.* Сосудистые заболевания головного мозга. М., ГЭОТАР-Медиа, 2007. — 608 с.
4. *Zonneveld T.P., Richard E., Vergouwen M.D.I, Nederkoorn P.J., de Haan R., Roos Y.B., Kruijt N.D.* Blood pressure-lowering treatment for preventing recurrent stroke, major vascular events, and dementia in patients with a history of stroke or transient ischaemic attack *Cochrane Database Syst Rev* 2018 Jul 19; 7 (7): CD007858.
5. *Chung J., Park S.H., Kim N., et al.* Trial of ORG 10172 in Acute Stroke Treatment (TOAST) classification and vascular territory of ischemic stroke lesions diagnosed by diffusion-weighted imaging. *J Am Heart Assoc.* 2014; 3 (4): pii: e001119. 10.1161/JAHA.114.001119.
6. *Cereda C.W., Olivot J.M.* Emergency Department (ED) Triage for Transient Ischemic Attack (TIA). *Curr Atheroscler Rep.* 2018 Sep 25; 20 (11): 56.

7. *Shah S.H., Saver J.L., Kidwell C.S. et al.* A multicenter pooled, patient-level data analysis of diffusion-weighted MRI in TIA patients. // *Stroke*. 2007; 38: 463–467.
8. *Rothwell P.M., Johnston C.* Transient Ischemic Attacks: Stratifying Risk // *Stroke*. 2006; 37: 320–322;
9. *Парфенов В.А., Рагимов С.К.* Прогноз при транзиторных ишемических атаках по результатам годовичного наблюдения. *Неврологический журнал*, 2011; 16 (2): 23–27.
10. *Easton D., Saver J.L., Albers G.W., et al.* AHA/ASA Scientific Statement Definition and Evaluation of Transient Ischemic Attack // *Stroke*. 2009; 40: 2276–2293.
11. *Антелава А.А., Бархатов Д.Ю., Вейко Н.В., Ганнушкина И.В., Джибладзе Д.Н., Лагода И.В., Покровский А.В. и др.* Патология сонных артерий и проблема ишемического инсульта. Клинические, ультразвуковые и гемодинамические аспекты. 2002, М.— 208 с.
12. *Purroy F., Montaner J., Rovira A. et al.* Higher risk of further vascular events among transient ischemic attack patients with diffusion-weighted imaging acute ischemic lesions. // *Stroke*. 2004; 35: 2313–2319.
13. *Yaghi S., Rostanski S.K., Boehme A.K., et al.* Imaging Parameters and Recurrent Cerebrovascular Events in Patients with Minor Stroke or Transient Ischemic Attack. *JAMA Neurol*. 2016; 73 (5): 572–8.
14. *Yahia A.M., Shaukat A.B., Kirmani J.F., et al.* Treatable potential cardiac sources of embolism in patients with cerebral ischemic events: a selective transesophageal echocardiographic study. // *South Med J*. 2004; 97: 1055–1059.
15. *Albers G.W., Caplan L.R., Easton J.D., et al.* for the TIA Working Group. Transient ischemic attack: proposal for a new definition. // *N Engl J Med*. 2002; 347: 1713–1716.
16. *Парфенов В.А., Рагимов С.К.* Маски транзиторной ишемической атаки. *Клиническая геронтология*, 2011; 17 (7–8): 25–30.
17. *Bath P.M., Woodhouse L.J., Appleton J.P. et al.* Triple versus guideline antiplatelet therapy to prevent recurrence after acute ischaemic stroke or transient ischaemic attack: the TARDIS RCT. *Health Technol Assess*. 2018 Aug; 22 (48): 1–76.
18. *Rothwell P.M., Giles M.F., Chandratheva A., et al.* Early use of Existing Preventive Strategies for Stroke (EXPRESS) study. Effect of urgent treatment of transient ischaemic attack and minor stroke on early recurrent stroke (EXPRESS study): a prospective population-based sequential comparison. *Lancet*. 2007 Oct 20; 370 (9596):1432–42.
19. *Giles M.F., Rothwell P.M.* Risk of stroke early after transient ischaemic attack: a systematic review and meta-analysis. *Lancet Neurol*. 2007; 6(12):1063–72.
20. European Stroke Organisation (ESO) Executive Committee; ESO Writing Committee. Guidelines for management of ischaemic stroke and transient ischaemic attack // *Cerebrovasc Dis*. 2008; 25: 457–507.
21. *Lam T.H., Li Z.B., Ho S.Y., et al.* Smoking, quitting, and mortality in an elderly cohort of 56,000 Hong Kong Chinese. // *Tob Control* 2007; 16:182–189.
22. *Baumgartner R., Oesch L., Sarikaya H.* Obesity Paradox and Stroke. *Praxis (Bern)*. 2016; 105 (14): 835–841.
23. *Rashid P., Leonardi-Bee J., Bath P.P.* Blood Pressure Reduction and Secondary Prevention of Stroke and Other Vascular Events // *Stroke*. 2003; 34: 2741–2748.
24. *Bath P.M., Scutt P., Blackburn D.J., et al.* Intensive versus guideline blood pressure and lipid lowering in patients with previous stroke: Main results from the pilot ‘Prevention of Decline in Cognition after Stroke Trial’ (PODCAST) Randomised Controlled Trial. *PLoS One*. 2017; 12(1): e0164608.
25. *Rothwell P.M., Howard S.C., Spence J.D.* For the Carotid Endarterectomy Trialist’s Collaboration. Relationship between Blood Pressure and Stroke Risk in Patients With Symptomatic Carotid Occlusive Disease // *Stroke*. 2003; 34: 2583–2592.
26. *Bridgwood B., Lager K.E., Mistri et al.* Interventions for improving modifiable risk factor control in the secondary prevention of stroke. *Cochrane Database of Systematic Reviews*, 2018, Issue 5. Art. No.: CD009103.

27. Kernan W.N., Ovbiagele B., Black H.R., et al. Guidelines for the prevention of stroke in patients with stroke and transient ischemic attack: a guideline for healthcare professionals from the American Heart Association/American Stroke Association. *Stroke*, 2014; 45: 2160–236.
28. Powers W.J., Rabinstein A.A., Ackerson T., et al. American Heart Association Stroke Council. 2018 guidelines for the early management of patients with acute ischemic stroke: a guideline for healthcare professionals from the American Heart Association/American Stroke Association *Stroke*. 2018; 49: e46–e110.
29. Antithrombotic Trialists' Collaboration. Collaborative meta-analysis of randomised trials of antiplatelet therapy for prevention of death, myocardial infarction, and stroke in high risk patients // *BMJ*. 2002; 324: 71–86.
30. Niu P-P., Guo Z-N., Jin H., Xing Y.Q., Yang Y. Antiplatelet regimens in the long-term secondary prevention of transient ischaemic attack and ischaemic stroke: an updated network metaanalysis. *BMJ Open*, 2016; 6: e009013.
31. Rothwell P.M., Algra A., Chen Z., Diener H.C., Norrving B., Mehta Z. Effects of aspirin on risk and severity of early recurrent stroke after transient ischaemic attack and ischaemic stroke: time-course analysis of randomised trials. *Lancet*, 2016; 388: 365–375.
32. CAPRIE Steering Committee. A randomised, blinded trial of clopidogrel versus aspirin in patients at risk of ischemic events (CAPRIE) // *Lancet* 1996; 348: 1329–1339.
33. Diener H.C., Cunha L., Forbes C., et al. European Stroke Prevention Study, 2: dipyridamole and acetylsalicylic acid in the secondary prevention of stroke. // *J Neurol Sci*. 1996; 143: 1–13.
34. The ESPRIT Study Group. Aspirin plus dipyridamole versus aspirin alone after cerebral ischaemia of arterial origin (ESPRIT): randomized controlled trial. // *Lancet*, 2006; 367: 1665–1673.
35. Hao Q., Tampi M., O'Donnell M., Foroutan F., Siemieniuk R.A.C., Guyatt G. Clopidogrel plus aspirin versus aspirin alone for acute minor ischaemic stroke or high risk transient ischaemic attack: systematic review and meta-analysis *BMJ* 2018; 363: k5108.
36. Johnston S.C., Amarenco P., Denison H., et al. Ticagrelor and Aspirin or Aspirin Alone in Acute Ischemic Stroke or TIA *N Engl J Med*, 2020; 383: 207–217.
37. 2016 ESC Guidelines for the management of atrial fibrillation developed in collaboration with EACTS The Task Force for the management of atrial fibrillation of the European Society of Cardiology (ESC). *European Heart Journal* 2016; 50(5): e1–e88.
38. Tramacere I., Boncoraglio G.B., Banzi R., Del Giovane C., Kwag K.H., Squizzato A., Moja L. Comparison of statins for secondary prevention in patients with ischemic stroke or transient ischemic attack: a systematic review and network meta-analysis. *BMC Med* 2019; 17: 67.
39. Orrapin S., Rerkasem K. Carotid endarterectomy for symptomatic carotid stenosis *Cochrane Database Syst Rev*. 2017 Jun 7; 6(6): CD001081.
40. Rothwell P.M., Eliasziw M., Gutnikov S.A., et al. Carotid Endarterectomy Trialists Collaboration. Endarterectomy for symptomatic carotid stenosis in relation to clinical subgroups and timing of surgery. // *Lancet*. 2004; 363: 915–924.



## СОВРЕМЕННЫЕ ПОДХОДЫ К ЛЕЧЕНИЮ ОСТРОГО ИШЕМИЧЕСКОГО ИНСУЛЬТА, СВЯЗАННОГО С ЭКСТРАКРАНИАЛЬНЫМ И ИНТРАКРАНИАЛЬНЫМ ПОРАЖЕНИЕМ КАРОТИДНОГО БАССЕЙНА

Фокин А. А., Игнатов В. А., Альтман Д. Ш., Печёркин В. Ф., Глазырин Е. А.

ГБУЗ «Челябинская областная клиническая больница»  
ФГБОУ ВО «Южно-Уральский государственный медицинский университет» Минздрава России

В Российской Федерации цереброваскулярные болезни (ЦВБ) продолжают оставаться одной из главных причин инвалидизации и смертности населения. По данным ЦНИИОИЗ МЗ РФ, доля ЦВБ (общая заболеваемость населения) в структуре болезней системы кровообращения (БСК) в 2018 году составила 19,73%. Доля ЦВБ в структуре БСК у взрослых составила 20,11%, у лиц старше трудоспособного возраста — 22,93%. Число впервые выявленных случаев ЦВБ во всех возрастных группах в 2018 году составило 1137213, или 23,77% от всех впервые выявленных БСК. Количество инфарктов мозга в 2018 году по сравнению с предыдущим отчетным годом увеличилось на 3,3%, у лиц старше трудоспособного возраста — на 7,1% [1].

Одним из наиболее важных этиологических факторов возникновения ишемического инсульта является стенозирование внутренней сонной артерии (ВСА) вследствие атеросклероза. На протяжении последних 50 лет каротидная эндартерэктомия считается методом выбора для лечения пациентов с гемодинамически значимыми симптомными и асимптомными стенозами ВСА [2, 3]. Отдельную категорию составляют пациенты в острой стадии ишемического инсульта, у которых поражение ВСА в подавляющем большинстве случаев сочетается с поражением интракраниальных артерий. Для лечения таких пациентов все большее значение приобретают рентгенэндоваскулярные методы, не уступающие по своим непосредственным и отдаленным результатам традиционному хирургическому лечению и более предпочтительные с точки зрения малой инвазивности [4].

На сегодняшний день имеет место сближение взглядов неврологов, сердечно-сосудистых хирургов и рентгенэндоваскулярных хирургов относительно лечения данной категории пациентов.

Рентгенхирургические методы диагностики и лечения успешно применяются в лечении пациентов в острой стадии ишемического инсульта, вызванного окклюзией крупной церебральной артерии, особенно при инсульте в зоне передней циркуляции головного мозга [5, 6, 7, 8]. На основании данных ряда клинических исследований им был присвоен класс и уровень доказательности 1А (рекомендации American Heart Association / American Stroke Association (AHA/ASA, 2015) [9]. Тем не менее информации по хирургическому и эндоваскулярному лечению пациентов в острой стадии ишемического инсульта, обусловленного тандемным окклюзионным поражением, немного, и она весьма разноречива. Термин «тандемная окклюзия» — это окклюзия или критический стеноз экстракраниальной ВСА, или позвоночной артерии в сочетании с окклюзией интракраниальной крупной артерии [10, 11, 12]. В опубликованных клинических исследованиях: MR CLEAN, ESCAPE, SWIFT PRIME, REVASCAT, EXTEND-IA, DAWN, DEFUSE-3 и метаанализе HERMES исключались пациенты с ишемическим инсультом, обусловленным тандемной окклюзией [13, 14, 15], вследствие чего клинические рекомендации по лечению данной патологии отсутствуют. Пациенты в острой стадии ишемического инсульта, обусловленного тандемной окклюзией, — это особая группа больных, которые требуют отдельного подхода. В операциях такого рода требуется извлечь большие объемы тромботических масс и при этом избежать нежелательной дистальной эмболизации. Нет четко сформированной терапевтической стратегии у данной категории пациентов, в части назначения им двойной антиагрегантной терапии (ДААТ), связанной с рисками возникновения геморрагических осложнений при одномоментном экстракраниальном стентировании

ВСА. Сочетанное поражение ВСА и интракраниальной артерии, по данным ряда авторов, встречается в 10–20% у пациентов с острым нарушением мозгового кровообращения. Ведущим этиологическим фактором поражения ВСА является атеросклероз—78% случаев из общего числа тандемных окклюзий против 22% случаев диссекции ВСА [10, 11, 12, 16, 17]. Тромболитическая терапия имеет низкую эффективность при тандемных окклюзиях, и это является предиктором неблагоприятного исхода [10, 11, 18, 19].

На сегодняшний день в лечении пациентов в острой стадии ишемического инсульта, обусловленного тандемной окклюзией, неясным остается следующее: на каком уровне делать эндоваскулярную тромбэктомию первым этапом—интракраниально или экстракраниально? Делать одномоментно реканализацию и стентирование ВСА или ограничиться первичной баллонной ангиопластикой? В случае с баллонной ангиопластикой: в какой период необходимо проводить стентирование ВСА, и нужно ли оно вообще? Приверженцы стентирования говорят о пользе законченного случая в рамках одного вмешательства, так как снижается риск повторной эмболии, в то время как сторонники первичной ангиопластики отмечают небезопасность назначения ДААТ в остром периоде ишемического инсульта и возрастающий риск пери- и послеоперационного кровоизлияния, в результате чего сформировалось несколько подходов эндоваскулярного лечения [10, 11, 20]:

1) изолированная интракраниальная эндоваскулярная тромбэктомия;

2) интракраниальная эндоваскулярная тромбэктомия с последующей ангиопластикой и стентированием ВСА;

3) баллонная ангиопластика и стентирование окклюзии ВСА с последующей интракраниальной эндоваскулярной тромбэктомией.

В случае принятия положительного решения о стентировании ВСА в ходе одного вмешательства с эндоваскулярной тромбэктомией нет четких рекомендаций о проведении антикоагулянтной терапии и необходимости назначения ДААТ.

F. Zhu et al. в обзорном исследовании вариантов и методов лечения тандемных окклюзий выделили три группы вмешательств [10]:

1) стентирование после эндоваскулярной тромбэктомии с назначением ДААТ в полном объеме;

2) стентирование после эндоваскулярной тромбэктомии без назначения ДААТ;

3) изолированная баллонная ангиопластика без стентирования ВСА;

4) отсутствие вмешательства на экстракраниальном стенозе.

Был проведен онлайн-опрос 162 врачей с опытом хирургического лечения больных с острым нарушением мозгового кровообращения. В подавляющем большинстве это были врачи-неврологи—40,1% и нейроинтервенционисты—45,7%. Более половины—59,3%—респондентов рассматривают экстренное стентирование ВСА как вариант лечения, 40,7% никогда бы не использовали его. Большинство респондентов 69,8% согласны с тем, что существует неопределенность в отношении оптимального ведения пациентов с ишемическим инсультом, обусловленным тандемной окклюзией. Большинство—54,3%—опрошенных врачей будут включать пациентов в рандомизированные исследования, посвященные данному вопросу. Еще раз подчеркивается важность проведения рандомизированного исследования, оценивающего преимущества или недостатки каротидного стентирования у пациентов в острой стадии ишемического инсульта, обусловленного тандемной окклюзией, которым выполнена эндоваскулярная тромбэктомия из ВСА и интракраниальной артерии [21].

Grigoryan M. et al. демонстрируют результаты ретроспективного обзора трех центров за период с 2011 по 2015 год. В общей сложности 100 пациентов с острым нарушением мозгового кровообращения на фоне тандемной окклюзии. Хороший результат был достигнут у 42% больных. Симптомная паренхиматозная гематома наблюдалась в 6% случаев, а 90-дневная смертность составила 20%. Независимыми предикторами хорошего исхода через 90 дней были: молодой возраст, более низкий базовый показатель по шкале NIHSS, более высокие баллы по шкале ASPECT и полная реперфузия. В результате было показано, что эндоваскулярное лечение пациентов в острой стадии ишемического инсульта, обусловленного тандемной окклюзией, дает хорошие результаты; кроме того, имеют те же предикторы исходов, что

и больные с изолированной окклюзией интракраниальной артерии [12].

Противоположные данные демонстрирует Soize S. с соавторами в своем исследовании, основанном на анализе 42 наблюдений за пациентами с ишемическим инсультом в острой стадии в период с 2010 по 2012 год. Всем пациентам была выполнена эндоваскулярная тромбэктомия с помощью стент-ретривера. Временное окно составило не более шести часов с момента появления симптомов. Пациентам, у которых диагностирована тандемная окклюзия, сначала по возможности выполнялась дистальная эндоваскулярная тромбэктомия (ретроградный подход). Пациенты с окклюзией интракраниальной и тандемной окклюзией сравнивались с точки зрения функционального исхода и смертности через 90 дней. Тандемная окклюзия была диагностирована только у 26,2% пациентов. Исходные характеристики пациентов не отличались друг от друга, как и статус реканализации, но у пациентов с тандемной окклюзией были худшие функциональные результаты: 18,2% для пациентов с тандемной окклюзией против 67,7% для пациентов с окклюзией интракраниальной артерии. Уровень смертности через 90 дней: 45,5% для пациентов с тандемной окклюзией против 12,9% с окклюзией интракраниальной артерии. Больше количество внутричерепных кровоизлияний через 24 часа: 9,7% для пациентов с тандемной окклюзией против 0% для пациентов с окклюзией интракраниальной артерии соответственно. Ранняя повторная окклюзия или серьезный остаточный стеноз чаще наблюдались у пациентов с тандемной окклюзией. На этом основании были сделаны следующие выводы: пациенты в острой стадии ишемического инсульта, обусловленного тандемной окклюзией, имели худшие клинические результаты после механической тромбэктомии по сравнению с пациентами с изолированной окклюзией интракраниальной артерии [22].

Wallocha M. et al. представили результаты ретроспективного исследования одного центра, где были проанализированы 1645 случаев эндоваскулярной тромбэктомии у пациентов с острым нарушением мозгового кровообращения в период с 2009 по 2016 год. У 163 (9,9%) пациентов была диагностирована тандемная окклюзия. Оценивались следующие данные:

частота реканализации; возникновение симптомного внутричерепного кровоизлияния; неврологическое улучшение (показатель улучшения NIHSS  $\geq 8$  баллов через 24 часа или NIHSS0 — 1 через 3 дня); смертность в течение длительного периода наблюдения. Все процедуры эндоваскулярной тромбэктомии выполнялись с помощью стент-ретривера. Баллонная ангиопластика ВСА была проведена у 14 пациентов, а стентирование ВСА — у 149 пациентов. Успешная реканализация TICI IIb/III [23] была достигнута в 91% случаев. Раннее неврологическое улучшение было у 79 (48,4%) из 163 пациентов. У 76 (51%) из 149 пациентов в группе, которым был имплантирован стент, и у 3 (21%) из 14 пациентов в группе с баллонной ангиопластикой. 120 (73,6%) из 163 пациентов имели долгосрочный благоприятный исход по модифицированной шкале Рэнкина (mRS) 0–2. Повторная окклюзия ВСА через 24 часа была диагностирована у 8 (5,4%) пациентов из 149 в группе, которым был имплантирован стент, и у 6 (42%) пациентов из 14 в группе с баллонной ангиопластикой. Частота симптомного кровоизлияния составила 4,9%. Статистический анализ показал, что только более молодой возраст ( $p = 0,002$ ) и короткое время до реканализации ( $p = 0,017$ ) были связаны с хорошим результатом. Авторы заключили, что стентирование ВСА в дополнение к эндоваскулярной тромбэктомии со стент-ретривером является безопасным и эффективным методом лечения пациентов в острой стадии ишемического инсульта, обусловленного тандемной окклюзией в передней циркуляции головного мозга. Баллонная ангиопластика ВСА и эндоваскулярная тромбэктомия без стентирования при тандемной окклюзии показали более высокую частоту ранней повторной окклюзии ВСА и более низкую частоту раннего неврологического улучшения. Технический подход должен быть направлен на максимально быструю реканализацию внутричерепных артерий [16]. Также о безопасности и эффективности ЭВТ в сочетании со стентированием ВСА у пациентов с ОНМК, обусловленным ТО, говорит ряд работ, но необходима дальнейшая оценка этого метода лечения [24, 25, 26, 27, 28]. Сохраняются противоречия относительно того, какое поражение должно быть скорректировано в первую очередь. Сторонники интракраниального

подхода говорят о пользе быстрой реканализации интракраниальной артерии, в то время как сторонники экстракраниального подхода указывают на первичное устранение причины тромбоза и обеспечение лучшей проходимости поддерживающих катетеров и катетеров дистального доступа [11, 12, 29].

L. Rangel-Castilla et al. привели результаты одноцентрового исследования, где анализировали демографические, процедурные, рентгенологические и клинические данные пациентов, которым выполнена эндоваскулярная тромбэктомия при тандемной окклюзии. Исходы по mRS  $\leq 2$  были определены как благоприятный клинический результат. 45 пациентов были отобраны для включения в исследование. Средний возраст этих пациентов составил 64 года. Средний балл по шкале NIHSS = 14,4. До эндоваскулярного лечения системный внутривенный тромболизис был проведен 15 пациентам. 37 (82%) из 45 окклюзий ВСА были атеротромботическими. Экстракраниальный подход был применен у 38 пациентов с одномоментным стентированием ВСА, а затем выполнена эндоваскулярная тромбэктомия, тогда как семи пациентам выполнен интракраниальный подход (то есть сначала была выполнена эндоваскулярная тромбэктомия из интракраниальной артерии). 37 (82%) процедур прошли под местной анестезией. Для процедур эндоваскулярной тромбэктомии в 15 случаях использовалась только тромбаспирация, в пяти — тромбэкстракция с помощью стент-ретривера, а в оставшихся 25 случаях использовалась комбинация тромбэкстракции с помощью стент-ретривера и тромбаспирации. Среднее время до реваскуляризации составило 81 минуту. Успешная реканализация была достигнута у 39 (87%) пациентов. Средний балл по шкале NIHSS составил 9,3 сразу после процедуры ( $p < 0,05$ ) ( $n = 31$ ), 5,1 при выписке ( $p < 0,05$ ) ( $n = 31$ ) и 3,6 через 3 месяца ( $p < 0,05$ ) ( $n = 30$ ). Внутрибольничная летальность 5 (11%); 2 (4,4%) пациента имели симптомное внутричерепное кровоизлияние в первые 24 часа после процедуры. Исходы по mRS  $\leq 2$  через 3 месяца у 22 (73,3%) из 30 пациентов, доступных для наблюдения, mRS3 у 7 из 30 (23%) пациентов. Были сделаны следующие выводы: эндоваскулярное вмешательство у пациентов в острой стадии ишемического инсульта, обуслов-

ленного тандемной окклюзией, представляет трудности. Были достигнуты высокие показатели реканализации с одномоментным каротидным стентированием и эндоваскулярной тромбэктомией. Наиболее часто использовались проксимальный подход и аспирация, так как они были безопасными, эффективными и выполнимыми [29].

P. Papaniotou et al. в крупном метаанализе 2018 года, посвященного лечению пациентов в острой стадии ишемического инсульта, обусловленного тандемной окклюзией, сравнили различные варианты экстракраниальных вмешательств у пациентов с ишемическим инсультом в передней циркуляции [30]. Частота успешной реперфузии при сочетании интракраниальной эндоваскулярной тромбэктомии и стентирование ВСА была выше по сравнению с изолированным лечением только окклюзии интракраниальной артерии — 79,4% против 60,2% ( $p = 0,011$ ). В группе стентирования ВСА с назначением ДААТ частота успешной реперфузии составила 83,1% против 60,2% в группе изолированной эндоваскулярной тромбэктомии ( $p = 0,003$ ) и 74% — в группе стентирования, без назначения ДААТ, хотя по сравнению с последней группой статистической разницы в исходах не наблюдалось. Частота благоприятных исходов mRS  $\leq 2$  во всех группах статистически не отличалась. Смертность в группе каротидного стентирования с ДААТ была значительно ниже по сравнению с изолированной эндоваскулярной тромбэктомией ( $p = 0,011$ ) без значимых различий по частоте симптомных геморрагических осложнений. Авторы пришли к заключению, что в группе пациентов, в которой применялось одномоментное лечение тандемных окклюзий со стентированием ВСА, на фоне назначенной ДААТ достигалась большая частота успешных реперфузий по сравнению с другими методами.

Хильчук А. А. с соавторами обратили внимание, что в приведенном выше метаанализе среднее время от появления симптомов до начала эндоваскулярной тромбэктомии составило в среднем 4,5 часа. Таким образом, несмотря на безусловную ценность проведенного анализа, предлагаемые подходы и стратегии лечения интра- и экстракраниального поражения при ишемическом инсульте не могут быть спрое-

цированы на группу больных, получающих реперфузию в отсроченное временное окно. Как правило, это пациенты с уже частично сформированным ишемическим ядром, и назначение полной дозы ДААТ при выборе одномоментного стентирования ВСА на фоне интраоперационной антикоагуляции может иметь катастрофические последствия. Возможным вариантом лечения экстракраниального поражения в случае позднего поступления пациента с тандемной окклюзией и соответствия его критериям исследования DAWN может служить комбинация эндоваскулярной тромбэктомии и изолированной баллонной ангиопластики после контрольной компьютерной томографии через 12–24 ч. Затем, при отсутствии геморрагических осложнений реперфузии ишемического инсульта, может быть выполнено отсроченное стентирование ВСА или каротидная эндартерэктомия индексного экстракраниального поражения [31].

Логвиненко Р.Л. и соавторы демонстрируют свой опыт эндоваскулярного лечения тандемных окклюзий. Ими были изучены результаты эндоваскулярного лечения 52 больных острым ишемическим инсультом, в том числе 26 пациентов с тандемной окклюзией и 26 пациентов с изолированной окклюзией интракраниальной артерии. В результате инвалидизация пациентов в группе тандемной окклюзии была достоверно в 2 раза выше, чем в группе с окклюзией интракраниальной артерии. Различия в летальности и в частоте достижения пациентами хорошего функционального исхода  $mRS \leq 2$ , напротив, были незначимыми. Реокклюзия ВСА не показала существенного влияния на исходы заболевания при сочетанном типе поражения. Реокклюзия целевого сосуда после тромбэктомии достоверно снижает вероятность хорошего функционального исхода пациентов в 1,7 раза ( $p < 0,05$ ), а также увеличивает относительный риск инвалидизации в 4 раза. Авторы сделали следующие выводы: 1) тромбэктомия из средней мозговой артерии, при наличии тандемной окклюзии, без экстренного каротидного стентирования, безопасна и эффективна в остром периоде ишемического инсульта; 2) реокклюзия интракраниальной артерии после выполненной эндоваскулярной тромбэктомии, связанной с ее изолированной окклюзией, увеличивает вероятность инвали-

дизации пациента. Вновь выявленная в послеоперационном периоде окклюзия ВСА при тромбэктомии из интракраниальной артерии также повышает риск потери трудоспособности [32].

В аналитическом обзоре М.Р. Wilson et al. проводили поиск исследований в MEDLINE, EMBASE и Web of Science, в которых оценивались пациенты в острой стадии ишемического инсульта, обусловленного тандемной окклюзией и/или изолированной окклюзией интракраниальной артерии, которым выполнялась эндоваскулярная тромбэктомия. 33 исследования были включены в анализ. Общий  $mRS \leq 0-2$  через 90 дней составил 47%. Не наблюдалось статистической разницы в 90-дневном  $mRS \leq 0-2$  для пациентов, которым эндоваскулярная тромбэктомия проводилась экстракраниальным или интракраниальным подходом, 53% против 49% ( $p = 0,58$ ). Не наблюдалось статистической разницы в 90-дневном  $mRS \leq 0-2$  для пациентов, которым выполнялось экстракраниальное стентирование ВСА по сравнению с баллонной ангиопластикой ВСА, 49% против 49% ( $p = 0,39$ ). Других статистических различий в результатах или безопасности не выявлено. Почти половине всех пациентов с ишемическим инсультом, обусловленным тандемной окклюзией, которым выполнена механическая тромбэктомия, имеют хорошие неврологические результаты. Не важно, что корригируется в первую очередь, экстракраниальная или внутрочерепная патология [33]. Таким образом, имеет место высокая вариабельность в подходах к лечению пациентов с ишемическим инсультом, вызванным тандемной окклюзией, и отсутствие однозначных схем.

В региональном сосудистом центре на базе ГБУЗ «Челябинская областная клиническая больница» с 2018 по 2020 год эндоваскулярная тромбэктомия выполнена 95 пациентам с ишемическим инсультом. Пациентов с тандемной окклюзией 18 (18,9%). Нами проведен анализ непосредственных результатов лечения пациентов в острой стадии ишемического инсульта, обусловленного тандемной окклюзией ВСА. Отбор больных на эндоваскулярное лечение осуществлялся согласно имеющимся международным рекомендациям на основании данных компьютерной томографии, мультиспи-

ральной компьютерной томографии с ангиографией и перфузии. Мужчины составили 82,4%, женщины — 17,6%, средний возраст больных —  $62 \pm 2,13$  года (табл. 1). Сопутствующая патология: фибрилляция предсердий у четырех (23,5%) пациентов, артериальная гипертензия была диагностирована в 100% случаев. В шестичасовое терапевтическое окно вошли девять (50%) человек. Предварительный тромболизис был выполнен у одного (5,5%) пациента. Всем больным выполняли компьютерную томографию, мультиспиральную компьютерную томографию с ангиографией. Перфузия была выполнена девяти (50%) пациентам. Среднее количество баллов по шкале NIHSS составило  $14,53 \pm 1,08$  (табл. 1). По данным мультиспиральной компьютерной томографии с ангиографией, окклюзия целевой артерии локализовалась в бассейне правой ВСА в девяти (50%) случаях, в бассейне левой ВСА в девяти (50%) случаях. Механическую тромбэктомия у четырех (22,2%) пациентов проводили в условиях общей анестезии и у 14 (77,8%) — под местной анестезией и мониторируемой седацией. Всем больным выполняли тромбаспирацию из ВСА. Аспирационная техника для проведения тромбэктомии из СМА применена в 13 (72,2%) случаях, комбинация аспирации и стент-ретривера была применена в четырех (22,1%) случаях. Один раз выполнена классическая тромбэкстракция с использованием стент-ретривера и баллонного катетера. Использовались два разных подхода: антеградный и ретроградный. Наша хирургическая тактика нацелена на эндоваскулярную тромбэктомия из средней мозговой артерии с целью достижения максимально быстрой реперфузии. Ретроградный подход был применен в шести случаях. Антеградный подход применен в четырех случаях. В ряде случаев после успешной тромбаспирации из ВСА в ее устье отмечался стеноз более 80% с ангиографическими признаками нестабильности бляшки. В связи с этим возникала необходимость дополнительного вмешательства. Одномоментное стентирование ВСА выполнено в 10 (55,5%) случаях, баллонная ангиопластика зоны стеноза — в одном случае (5,5%). Показаниями к стентированию ВСА или изолированной баллонной ангиопластике при антеградном подходе служил остаточный ригидный кальцинированный стеноз, в результате чего

не было возможности для проведения аспирационных катетеров к целевому сегменту в средней мозговой артерии. При ретроградном подходе показаниями к стентированию ВСА или изолированной баллонной ангиопластике служил остаточный стеноз ВСА с ангиографическими признаками нестабильности атеросклеротической бляшки и наличием флотирующих элементов, что могло вызвать повторную эмболию в среднюю мозговую артерию. Во всех случаях каротидного стентирования использовалась система дистальной защиты от эмболии. Нитиноловый стент устанавливался от верхнего края атеросклеротической бляшки ВСА до неизмененного участка общей сонной артерии. Постдilatация устья ВСА в зоне, покрытой стентом атеросклеротической бляшки, проводилась во всех случаях. Использовались баллонные катетеры диаметром от 5 до 7 мм. Затем извлекалась система дистальной защиты от эмболии и проводилась контрольная ангиография. В результате интервенционного вмешательства у 17 (94%) пациентов был достигнут кровоток TICI 2b-3. В качестве ДААТ применяли клопидогрел 300 мг, а также аспирин 250 мг с последующим приемом клопидогрела и аспирина 75 мг и 125 мг в сутки соответственно. Геморрагическая трансформация в группе пациентов, которым выполнено стентирование ВСА, возникла в четырех (40%) случаях из 10, симптомная имела место в одном (10%) наблюдении. В группе пациентов, которым стентирование не проводилось, симптомная геморрагическая трансформация отмечалась в двух случаях из трех. Результаты эндоваскулярного метода лечения оценивали с помощью mRS при выписке.

Церебральная реперфузия (2B-3 по шкале TICI) в группе эндоваскулярного лечения была достигнута у 17 (94,5%) пациентов, у одного (5,5%) пациента целевой кровоток не был достигнут (0–2A по шкале TICI). В этой группе демонстрируются хорошие функциональные исходы, которые оценивались по шкале mRS (табл. 1). Летальные исходы на госпитальном этапе наблюдались в двух случаях (табл. 1).

Таким образом, учитывая то, что в настоящее время нет четко сформированных рекомендаций по лечению ишемического инсульта, обусловленного тандемной окклюзией, подход к данной группе пациентов остается индивиду-

Таблица 1

## Результаты лечения

|                                     | Хирургическое лечение тандемных окклюзий (18) |
|-------------------------------------|---|
| mRS                                 | 3,35 ± 0,39                                   |
| mRS 0-2                             | 7 (38,8 %)                                    |
| NIHSS исходно                       | 14,53 ± 1,08                                  |
| ASPECTS                             | 8,07 ± 0,43                                   |
| Возраст                             | 62 ± 2,13                                     |
| Средний койко-день<br>(без умерших) | 15,8 ± 1,53                                   |
| Умерли в стационаре                 | 2 (11,1 %)                                    |

альным. В нашей работе продемонстрированы различные варианты эндоваскулярного лечения данной патологии. Эндоваскулярное лечение должно быть нацелено на максимально быструю реперфузию головного мозга. Поэтому ретроградный подход, на наш взгляд, должен быть методом выбора. Первичная баллонная ангиопластика с отсроченным стентированием ВСА могут быть тактикой выбора, а стентирование контрлатерального стеноза ВСА может быть безопасно избрано для вторичной профилактики ишемического инсульта. Одномоментное стентирование ВСА при ретроградном подходе целесообразно при наличии ангиографических признаков нестабильности атеросклеротической бляшки и наличием флотирующих элементов, что может вызвать повторную эмболию в среднюю мозговую артерию. Антеградный подход должен применяться при невозможности проведения аспирационных катетеров к целевому сегменту. Стентирование ВСА при антеградном подходе должно применяться при неэффективности баллонной ангиопластики для осуществления дистальной катетеризации интракраниальной артерии. Требуются дальнейшие исследования для оценки эффективности и безопасности описанного нами подхода в рутинной клинической практике, а также анализ данных о геморрагических осложнениях при назначении ДААТ в случаях одномоментного стентирования и анализ вариантов схем назначения ДААТ.

## Литература

1. Бокерия Л. А., Милюевская Е. Б., Кудзоева З. Ф., Прянишников В. В., Скопин А. И., Юрлов И. А. Сердечно-сосудистая хирургия, 2018.—Болезни и врожденные аномалии системы кровообращения. М.: НМИЦССХ им. А. Н. Бакулева МЗ РФ; 2019. — 191 с.
2. Barnett H.J.M., Taylor D. W., Haynes R. B., Sackett D. L., Peerless S. J., Ferguson G. G., et al. Beneficial effect of carotid endarterectomy in symptomatic patients with high-grade carotid stenosis. N. Engl. J. Med. 1991; 325 (7): 445–53. DOI: 10.1056/NEJM199108153250701.
3. Brott T. G., Halperin J. L., Abbara S., Bacharach J. M., Barr J. D., Bush R. L., et al. 2011 ASA/ACCF/AHA/AANN/AANS/ACR/ ASNR/CNS/SAIP/SCAI/SIR/SNIS/SVM/SVS guideline on the management of patients with extracranial carotid and vertebral artery disease: executive summary: a report of the American College of Cardiology Foundation/American Heart Association Task Force on Practice Guidelines, and the American Stroke association, American Association of Neuroscience Nurses, American Association of Neurological Surgeons, American College of Radiology, American Society of Neuroradiology, Congress of Neurological Surgeons, Society of Atherosclerosis Imaging and Prevention, Society for Cardiovascular Angiography and Interventions, Society of Interventional Radiology, Society of NeuroInterventional Surgery, Society for Vascular Medicine, and Society for Vascular Surgery. Circulation. 2011; 124 (4): 489–532. DOI: 10.1161/CIR.0b013e31820d8d78.
4. Алякян Б. Г., Григорьян А. М., Стаферов А. В., Каранетян Н. Г. Рентгенэндоваскулярная диагностика и лечение заболеваний сердца и сосудов в Российской Федерации, 2019.

5. Powers W.J., Rabinstein A.A., Ackerson T., Adeoye O.M., Bambakidis N.C., Becker K., et al. AHA/ASA Guideline Guidelines for the Early Management of Patients With Acute Ischemic Stroke: 2019 Update to the 2018 Guidelines for the Early Management of Acute Ischemic Stroke. *Stroke*. 2019; 50:175. DOI: 10.1161/STR.0000000000000211.
6. Turc G., Bhogal R, Fischer U., Khatri P., Lobotesis K., Mazighi M., et al. European Stroke Organisation (ESO)—European Society for Minimally Invasive Neurological Therapy (ESMINT) Guidelines on Mechanical Thrombectomy in Acute Ischaemic Stroke Endorsed by Stroke Alliance for Europe (SAFE). *Eur. Stroke. J.* 2019; 4 (1): 6–12. DOI: 10.1177/2396987319832140.
7. Савелло А. В., Вознюк И. А., Свистов Д. В., Бабичев К. Н., Кандыба Д. В., Шендеров С. В. и др. Результаты лечения ишемического инсульта с применением внутрисосудистой тромбозмболектмии в условиях региональных сосудистых центров в мегаполисе (Санкт-Петербург). *Журнал неврологии и психиатрии им. С. С. Корсакова*. 2018; 118 (12–2): 54–63. DOI: 10.17116/jnevro201811812254.
8. Савелло А. В., Свистов Д. В., Сорокоумов В. А. Внутрисосудистые методы лечения ишемического инсульта: современное состояние и перспективы. *Неврология, нейропсихиатрия, психосоматика*. 2015; 7 (4): 42–9. DOI: 10,14412/2074–2711–2015–4–42–49.
9. Powers W.J., Derdeyn C.P., Biller J., Coffey C.S., Hoh B.L., Jauch E.C., et al. 2015 American Heart Association/American Stroke Association Focused Update of the 2013 Guidelines for the early management of patients with acute ischemic stroke regarding endovascular treatment: a guideline for healthcare professionals from the American Heart Association/American Stroke Association. *Stroke*. 2015; 46 (10): 3020–35. DOI: 10.1161/STR.0000000000000074.
10. Zhu F., Bracard S., Anxionnat R., Derelle A.L., Tonnelet R., Liao L., et al. Impact of emergent cervical carotid stenting in tandem occlusion strokes treated by thrombectomy: a review of the TITAN collaboration. *Front. Neurol.* 2019; 10: 1–6. DOI:10.3389/fneur.2019.00206.
11. Wilson M.P., Murad M.H., Krings T., Pereira V.M., O’Kelly C.I., Rempel J., et al. Management of tandem occlusions in acute ischemic stroke—intracranial versus extracranial first and extracranial stenting versus angioplasty alone: a systematic review and meta-analysis. *J. Neuro Int. Surg.* 2018; 10: 721–8. DOI: 10.1136/neurintsurg-2017–013707.
12. Grigoryan M., Haussen D. C., Hassan A. E., Lima A., Grossberg J., Rebello L. C., et al. Endovascular treatment of acute ischemic stroke due to tandem occlusions: large multi-center series and systematic review, *Cerebrovasc. Dis.* 2016; 41(5–6): 306–12. DOI: 10.1159/000444069.
13. Goyal M., Menon B.K, van Zwam W.H., Dippel D.WJ., Mitchell P.J., Demchuk A.M., et al. Endovascular thrombectomy after large-vessel ischaemic stroke: A meta-analysis of individual patient data from five randomised trials. *Lancet*. 2016; 387 (10029): 1723–31. DOI: 10.1016/S0140–6736(16)00163-X.
14. Nogueira R. G., Jadhav A.R, Haussen D. C., Bonafe A., Budzik R.E, Bhuva P., et al. Thrombectomy 6 to 24 hour acer stroke with a mismatch between deficit and infarct. *N. Engl. J. Med.* 2018; 378 (1): 11–21. DOI: 10.1056/NEJMoa 1706442.
15. AJbers G.W., Lansberg M. G., Kemp S., Tsai J.R., Lavori P., Christensen S., et al. A multicenter randomized controlled trial of endovascular therapy following imaging evaluation for ischemic stroke (DEFUSE3). *Int. J. Stroke*. 2017; 12 (8): 896–905. DOI: 10.1177/1747493017701147.
16. Wallocha M., Chapot R., Nordmeyer H., Fiehler J., Weber R., Stracke C.P. Treatment Methods and Early Neurologic Improvement After Endovascular Treatment of Tandem Occlusions in Acute Ischemic Stroke. *Front Neurol.* 2019 Feb 27;10:127. DOI:10.3389/fneur.2019.00127. eCollection 2019.
17. Marnat G., Mourand I., Eker O., Machi P., Arquizan C., Riquelme C., et al. Endovascular management of tandem occlusion stroke related to internal carotid artery dissection using a distal to proximal approach: insight from the recost study. *Am.J. Neuroradiol.* 2016; 37 (7): 1281–1288. DOI: 10.3174/ajnr.a4752.
18. Akpınar S., Gelener P. Endovascular treatment of acute tandem occlusion stroke and stenting first experience. *J. Clin. Neurosci.* 2017; 47: 328–31. DOI: 10.1016/j.jocn.2017.09.010.
19. Sivan-Hoffmann R., Gory B., Armoiry X., Goyal M., Riva R., Labeyrie P.E., et al. Stent-retriever thrombectomy for acute anterior ischemic stroke with tandem occlusion: a systematic review and meta-analysis. *Eur Radiol.* 2017; 27 (1) 247–254. DOI:10.1007/s00330–016–4338-y.
20. Yang H., Ma N., Zhang S., Huo X., Gao F., Sun X., et al. Endovascular revascularisation of acute tandem vertebrobasilar artery occlusion: seven case series with literature reviews. *Stroke Vasc. Neurol.* 2018; 3 (1): 17–21. DOI: 10.1136/svn-2017–000125.



21. *Jacquin G., Poppe A. Y., Labrie M., Daneault N., Deschaintre Y., Gioia L. C., Odier C., Raymond J., Roy D., Weill A., Stapf C.* Lack of Consensus Among Stroke Experts on the Optimal Management of Patients with Acute Tandem Occlusion. *Stroke*. 2019 May; 50 (5): 1254–1256. DOI: 10.1161/STROKEAHA.118.023758.
22. *Soize S., Kadziolka K., Estrade L., Serre I., Barbe C., Pierot L.* Outcome after mechanical thrombectomy using a stent retriever under conscious sedation: Comparison between tandem and single occlusion of the anterior circulation. *Journal of Neuroradiology*. 2014, 136–142. DOI: 10.1016/j.neurad.2013.07.001.
23. *Osama O. Zaidat, et al.* Recommendations on Angiographic Revascularization Grading Standards for Acute Ischemic Stroke: A Consensus Statement. *Stroke*. 2013 Sep; 44 (9): 2650–2663.
24. *Mishra A., Stockley H., Goddard T., Sonwalkar H., Wuppalapati S., Patankar T.* Emergent extracranial internal carotid artery stenting and mechanical thrombectomy in acute ischaemic stroke. *Interv Neuroradiol*. 2015 Apr; 21 (2): 205–214. DOI: 10.1177/1591019915583213. Epub 2015. May 5.
25. *Cohen J.E., Gomori M., Rajz G., Moscovici S., Leker R.R., Rosenberg S., Itshayek E.* Emergent stent-assisted angioplasty of extracranial internal carotid artery and intracranial stent-based thrombectomy in acute tandem occlusive disease: technical considerations. *J Neurointerv Surg*. 2013 Sep 1; 5 (5): 440–446. DOI: 10.1136/neurintsurg-2012-010340. Epub 2012 Jun 29.
26. *Cohen J.E., Gomori J.M., Rajz G., Itshayek E., Eichel R., Leker R.R.* Extracranial carotid artery stenting followed by intracranial stent-based thrombectomy for acute tandem occlusive disease. *J Neurointerv Surg*. 2015 Jun; 7(6):412–7. DOI: 10.1136/neurintsurg-2014-011175. Epub 2014 Apr 12.
27. *Li W., Chen Z., Dai Z., Liu R., Yin Q., Wang H., Hao Y., Han Y., Qiu Z., Xiong Y., Sun W., Zi W., Xu G., Liu X.* Management of acute tandem occlusions: Stent-retriever thrombectomy with emergency stenting or angioplasty. *J Int Med Res*. 2018 Jul; 46 (7): 2578–2586. DOI: 10.1177/0300060518765310. Epub 2018 May 4.
28. *Yang D., Lin M., Wang S., Wang H., Hao Y., Zi W., Lv P., Zheng D., Xiao G., Xu G., Xiong Y., Liu X.* ACTUAL Investigators. Primary angioplasty and stenting may be superior to thrombectomy for acute atherosclerotic large-artery occlusion. *Interv Neuroradiol*. 2018 Aug; 24 (4): 412–420. DOI: 10.1177/1591019918763380. Epub 2018 Mar.
29. *Rangel-Castilla L., Rajah G.B., Shakir H.J., Shallwani H., Gandhi S., Davies J.M., et al.* Management of acute ischemic stroke due to tandem occlusion: should endovascular recanalization of the extracranial or intracranial occlusive lesion be done first? *Neurosurg. Focus*. 2017; 42 (4): E16. DOI: 10.3171/2017.1.focus16500.
30. *Papanagiotou P., Haussen D., Turjman F., Labreuche J., Piotin M., Kastrup A., et al.* Carotid stenting with antithrombotic agents and intracranial thrombectomy leads to the highest recanalization rate in patients with acute stroke with tandem lesions. *JACC Cardiovasc. Interv*. 2018; 11 (13): 5–14. DOI: 10.1016/j.jcin.2018.05.036.
31. *Хильчук А.А., Щербак С.Г., Сарана А.М., Власенко С.В., Попов В.В., Гуков К.Д., Зеленин А.В., Гурьев В.В., Абдулкарим Д.А., Мерзляков К.В., Хаецкий А.В., Агарков М.В.* Успешная реперфузионная терапия острой тандемной окклюзии внутренней сонной артерии с последующей эндоваскулярной профилактикой повторного ишемического инсульта у пациентки с экстракраниальным атеросклерозом. *Эндоваскулярная хирургия*. 2020; 7 (2): 161–74. DOI: 10.24183/2409-4080-2020-7-2-161-174.
32. *Логвиненко Р.Л., Коков Л.С., Араблинский А.В.* Лечение острой тандемной окклюзии артерий передней циркуляции головного мозга без экстренного стентирования. *Ангиология и сосудистая хирургия*. 2021; 27 (1): 53–63. DOI:10.33529/ANGIO2021105.
33. *Wilson M.P., Murad M.H., Krings T., et al.* Management of tandem occlusions in acute ischemic stroke— intracranial versus extracranial first and extracranial stenting versus angioplasty alone: a systematic review and meta-analysis *Journal of Neuro Interventional Surgery*, 2018; 10: 721–728.

## УЛЬТРАЗВУКОВОЕ ДУПЛЕКСНОЕ СКАНИРОВАНИЕ В ДИАГНОСТИКЕ АТЕРОСКЛЕРОТИЧЕСКИХ ПОРАЖЕНИЙ КАРОТИДНОГО БАССЕЙНА

Тимина И. Е.

Федеральное государственное бюджетное учреждение «Национальный медицинский исследовательский центр хирургии имени А. В. Вишневского» Министерства здравоохранения Российской Федерации, г. Москва, Российская Федерация

В качестве информативного и доступного метода диагностики атеросклероза ветвей дуги аорты, в том числе для ранней и индивидуальной оценки реализации факторов развития атеросклероза, выступает ультразвуковое исследование (УЗИ) периферических артерий. В диагностике атеросклеротического поражения сонных артерий этот метод сегодня играет чрезвычайно важную роль, поскольку дает возможность выявить весь спектр патологических изменений, начиная с еще невидимых глазом снижений эластических свойств артериальной стенки и дисфункции эндотелия, диагностики ранних атеросклеротических изменений и заканчивая оценкой степени и распространенности окклюзирующих поражений, с оценкой структурных особенностей и стабильности атеросклеротической бляшки (АСБ), динамического изучения результатов хирургического и рентгенэндоваскулярного лечения в ближайшем и отдаленном послеоперационном периодах.

Безусловно, как далеко бы ни ушел прогресс ультразвуковых технологий, говоря об УЗИ сосудистой системы, следует упомянуть австрийского математика и физика Андреаса Доплера, который в 1841 году произнес речь: «О колориметрической характеристике излучения двойных звезд и некоторых других звезд неба» для аудитории только в пять человек и стенографиста. В своем трактате Доплер предположил, что наблюдаемый цвет звезды вызван спектральным сдвигом белого цвета, и это происходит из-за движения звезды относительно Земли. Хотя его теория по отношению к свету была ошибочной, предположения Доплера об изменении частоты звуковых волн оказались правильными. Эффект Доплера как теория стал известным и определяется следующим образом: «Наблюдаемые изменения частоты передаваемых волн, когда существует относительное перемещение между источником волны и наблюдателем» [1].

Первое применение эффекта Доплера в медицине включало в себя измерение различий во времени пробега между двумя датчиками ультразвуковых волн, перемещающихся «вверх по току» и «вниз по току» через текущую кровь, которое было выполнено в 1954 году Калмуsom. Работы японского физика Шиего Сатомура можно считать пионерскими в медицине. Он продемонстрировал, что доплеровские сигналы могут быть получены от биения сердца и движения его клапанов, затем ученый применил полученные данные на изучение состояния периферических артерий [2].

Попытки использования УЗИ как неинвазивного и безопасного метода диагностики поражений сонных артерий датированы еще началом 70-х годов прошлого столетия. Одним из пионеров был М. Р. Spenser, который описал паттерны доплеровских сигналов сонных артерий в норме и у пациентов с гемодинамически значимыми стенозами, диагностированными при выполнении рентгенконтрастной ангиографии. Ученым выявлены паттерны кривой доплеровского спектра кровотока в нормальных артериях и при стенозах 65–74% в зоне максимального стеноза и в постстенотической области [3].

Эти открытия дали старт эре бурного развития ультразвуковой диагностики и внедрению ее в клиническую практику ангиологии и сосудистой хирургии. Ультразвуковая доплерография как скрининговый метод диагностики состояния брахиоцефальных артерий использовалась в клинической практике до середины 90-х годов прошлого столетия, постепенно уступив свои позиции ультразвуковому дуплексному сканированию, которое по мере развития все новых и новых технологий по настоящее время является одним из основных диагностических методов исследования экстракраниального отдела брахиоцефальных артерий.

Первые сообщения о применении ультразвукового дуплексного сканирования для оцен-

ки состояния сонных артерий были сделаны в конце 70-х—начале 80-х годов прошлого столетия. В частности, в работах К.Е. Garth et al. (1983 г.) 50 пациентам (исследовано 100 артерий) проведено дуплексное сканирование сонных артерий, результаты которого были сопоставлены с данными ангиографии. Критериями патологических изменений стали соотношение скоростей 1,5 и более (соотношение максимальной скорости кровотока во внутренней сонной артерии к максимальной скорости кровотока в общей сонной артерии), турбулентность, регистрация спектральной скорости кровотока во внутренней сонной артерии (ВСА) более 100 см/сек. и определяющаяся бляшка в просвете артерии, стенозирующая его более чем на 50% невозможность определить кровоток в ВСА. Соотношение скорости кровотока признано лучшим доплеровским критерием гемодинамически значимого стеноза, обладающим общей точностью в 88%. Использование нескольких вышеперечисленных критериев повышало чувствительность и специфичность дуплексного сканирования в выявлении гемодинамически значимых стенозов сонных артерий до 97% [4].

Доказав свою высокую диагностическую ценность уже на этапе первых применений в клинической практике, благодаря быстрому совершенствованию ультразвуковой техники, разработке новых технологий, дуплексное сканирование стало одним из основных методов диагностики во всех мировых центрах, занимающихся каротидной хирургией. С середины 80-х годов все исследования велись по двум основным направлениям: это не только повышение диагностической точности исследования в оценке степени стеноза сонных артерий по данным ультразвукового изображения и спектра доплеровского сдвига частот, но и изучение структуры АСБ по данным ультразвукового изображения.

Важно отметить вклад А.В. Покровского в развитие и популяризацию УЗИ брахиоцефальных артерий у пациентов с атеросклерозом на различных этапах хирургического лечения. С приходом А.В. Покровского в Институт хирургии им. А.В. Вишневского в 1983 году и выполнением им первой операции у пациента с каротидным стенозом связано также и развитие этого направления ульт-

развуковой диагностики в Институте хирургии им. А.В. Вишневского. Значительный прорыв в области УЗИ диагностики поражений брахиоцефальных артерий в нашей стране был осуществлен во второй половине 80-х годов и связан с работами ученицы А.В. Покровского—Г.И. Кунцевич. Проведенные ею исследования показали, что с помощью УЗИ возможно не только выявить степень стеноза сонных артерий, но и определить характер АСБ, оценивая по их эхогенности риск эмболизации церебральных артерий. В ее работах впервые в России было проведено исследование состояния церебральной гемодинамики у пациентов с различной степенью и распространенностью стенозирующих поражений брахиоцефальных артерий. В частности, ею в 1992 году продемонстрировано, что стеноз ВСА менее 60% не вызывает снижения объемной скорости кровотока, в то время как при стенозе ВСА более 90% происходит снижение объемной скорости кровотока до  $193 \pm 22$  мл/мин. Реконструктивные вмешательства на артериях, принятые в целях ликвидации ишемии головного мозга, нормализуют и объемный кровоток в брахиоцефальных артериях. Более того, по данным транскраниального интраоперационного мониторинга изучена гемодинамика в ходе каротидной эндартерэктомии и разработаны показания к применению внутрисосудового шунтирования [5].

С развитием цветового дуплексного сканирования и его широким внедрением в клиническую практику прежде всего встал вопрос о стандартизации оценки степени сужения сонных артерий. Для оценки степени сужения сонных артерий по данным УЗИ в 90-х годах стали использовать принципы ангиографической оценки степени стеноза по методикам NASCET (1991 г.) и ECST (1991 г.) [6, 7].

В настоящий момент без всякого сомнения понятно, что переносить принципы ангиографической оценки степени стеноза сонных артерий на ультразвуковой метод не является абсолютно корректным. Поэтому в 2003 году Общество радиологов в области ультразвуковой диагностики создало многопрофильную группу экспертов в области УЗИ сосудов, чтобы прийти к консенсусу относительно определения степени стенозов ВСА.

Считается, что консенсусное заявление

группы представляет собой обоснованную позицию на основе данных литературы и собственного опыта участников дискуссии. Ключевые элементы в определении степени стеноза ВСА: во-первых, необходимость суммарной оценки результатов исследования артерии. Во-вторых, степени стеноза артерии, определяемые в В-режиме, должны быть стратифицированы по категориям: нормальный (без стеноза), стеноз менее 50%, стеноз от 50% до 69%; стеноз  $\geq 70\%$ , субокклюзия или полная окклюзия. В-третьих, основными параметрами диагностики степени стеноза ВСА являются пиковая систолическая скорость в ВСА и изображение бляшки в В-режиме или режиме цветного доплеровского картирования [8, 9].

Как неврологам, так и сосудистым хирургам ясно, что только степень стеноза в качестве маркера степени тяжести атеросклеротического процесса не может быть единственным критерием для прогноза течения заболевания у пациента и не может служить единственным ориентиром в пользу выбора того или иного метода лечения.

В начале 80-х годов прошлого столетия были опубликованы первые работы по оценке структурных особенностей АСБ по данным УЗИ. Одним из пионеров в этом направлении является L. M. Reilly, предложивший выделять различные по эхогенности компоненты атеросклеротической бляшки и впервые определивший по данным УЗИ однородные и неоднородные бляшки [10].

В конце 80-х годов A. C. Gray-Weale et al. продемонстрировали важность оценки эхогенности атеросклеротической бляшки в сравнительном исследовании их ультразвуковых характеристик с данными гистологического исследования образцов каротидной эндартерэктомии. Авторы смогли доказать, что бляшки с более низкой эхогенностью при УЗИ можно было считать более нестабильными, поскольку при гистологическом исследовании в них находили признаки внутрибляшечного кровоизлияния и изъязвления. К референтным значениям эхогенности, с которыми сравнивают эхогенность бляшки, авторы отнесли для бляшки средней эхогенности — грудино-ключично-сосцевидную мышцу, для анэхогенной бляшки — просвет сосуда, для гипер-

эхогенной бляшки — кость шейного позвонка. Также группа предложила классификацию бляшек в сонных артериях в зависимости от их эхогенности в серой шкале, описав четыре основные ультразвуковых типа бляшек [11]:

- 1) однородные гипоэхогенные;
- 2) однородные гиперэхогенные, с наличием участка кальциноза и без него;
- 3) неоднородные, с преобладанием гипоэхогенного компонента;
- 4) неоднородные, с преобладанием гиперэхогенного компонента.

Позднее был добавлен пятый тип бляшки — анэхогенная бляшка [12].

Следует подчеркнуть, что эта классификация не потеряла своей актуальности и в настоящий момент и лежит в основе всех других предложенных классификаций.

Совершенствование ультразвуковой техники и применение все новых и новых технологий, таких как тканевая гармоника, режим недоплеровской визуализации кровотока, способствовало тому, что в последующие более чем 30 лет одной из основных тем исследований в области каротидного атеросклероза была оценка стабильности различных типов АСБ. Более 30 лет назад в работах A. M. Imparato et al. было обнаружено, что такая структурная особенность бляшки, как внутрибляшечное кровоизлияние, значительно увеличивает риск разрыва бляшки и дистальной эмболизации [13]. С тех пор опубликовано большое количество работ, описывающих внутрибляшечное кровоизлияние и связанные с ним признаки нестабильности бляшки, такие как толщину фиброзной капсулы, разрыв капсулы, наличие и размер липидного некротического ядра, присутствие активного воспаления в бляшке.

Исследования, выполненные в конце 90-х — начале 2000-х годов, были направлены на то, чтобы по данным ультразвукового дуплексного сканирования врачи могли приблизиться к морфологической оценке состава АСБ и на основании этого иметь возможность оценивать риск развития ишемического поражения головного мозга у пациентов с атеросклерозом сонных артерий.

Сопоставляя данные ультразвукового и морфологического исследований, A. M. Mazzone et al. (1995 г.) сообщили, что включения липидов

в структуре бляшки при УЗИ визуализируются как гипоэхогенные зоны, участки фиброза и мелкие включения кальция имеют повышенную эхогенность [14]. Результаты работы G. Schulte-Altendorneburg et al. (2000 г.) свидетельствуют о том, что эхонегативный компонент в АСБ может быть представлен фрагментами атероматозных масс в сочетании с единичными участками фиброза, высоким процентом холестерина, свежим кровоизлиянием, а также тромботическими наложениями на поверхности бляшки [15]. Крупные гиперэхогенные включения, по данным J. L. Hunt et al. (2002 г.), соответствуют кальцинозу и наличию костной ткани в бляшке [16].

Резюмируя данные многочисленных работ, посвященных изучению морфологической структуры удаленных бляшек, можно заключить, что однородная анэхогенная бляшка представляет собой фиброзно-жировую бляшку, содержащую большое количество липидов. Однородная бляшка средней эхогенности морфологически соответствует фиброзной бляшке, содержащей большое количество коллагена. Больше сложностей возникает при оценке компонентов гетерогенной бляшки. Согласно опубликованным данным, некрозам,

геморрагиям, липидным отложениям и тромботическим наложениям соответствуют гипо- и анэхогенные зоны, однако даже при использовании новых режимов, которые повышают качество ультразвукового изображения, не было обнаружено дополнительных ультразвуковых критериев, помогающих более точно дифференцировать эти компоненты в составе гипо- и анэхогенных зон, формирующих неоднородную бляшку в ходе выполнения дуплексного сканирования [16, 17].

В школе А. В. Покровского вопрос об изучении структурных особенностей АСБ в сонных артериях всегда занимал одно из важнейших мест. Мы провели градацию часто встречаемых гиперэхогенных структур в составе АСБ. Гиперэхогенные включения в толще АСБ могут быть представлены в виде:

- точечных включений (при гистологическом исследовании могут соответствовать кристаллам холестерина, солям извести в виде пыли);
- глыбок:
- с акустической тенью (при гистологическом исследовании могут соответствовать участкам кальциноза);
- без акустической тени (при гистологи-

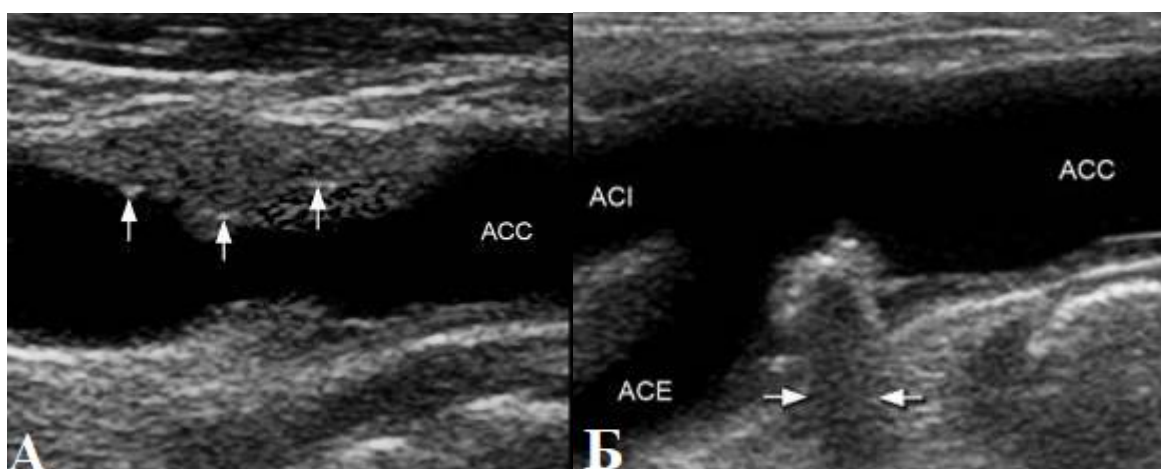


Рис. 1. Гиперэхогенные структуры в составе бляшки: А—кристаллы холестерина; Б—глыбки кальция, дающие акустическую тень

ческому исследованию могут соответствовать участкам фиброза, гиалиноза, отложениям кальция);

• массивных включений (при гистологическом исследовании могут соответствовать

участкам массивных очагов обызвествления).

Следует отметить, что включения кальция дают акустическую тень, которая, как правило, отсутствует у кристаллов холестерина (рис. 1) [18].

Разумеется, многие научные школы для удобства применения в клинической практике использовали свои модификации классификации структуры АСБ. В Институте хирургии им. А.В. Вишневского при сравнении результатов дуплексного сканирования и морфологических исследований удаленных препаратов мы выделили следующие 6 типов АСБ.

Однородные АСБ (средней эхогенности, анэхогенная, с высокой эхогенностью), которые мы обозначили как I, II и III типы (рис. 2–4).

Неоднородная АСБ:

- с преобладанием гипоэхогенной зоны в бляшке без нарушения целостности покрышки — IV тип (рис. 5);

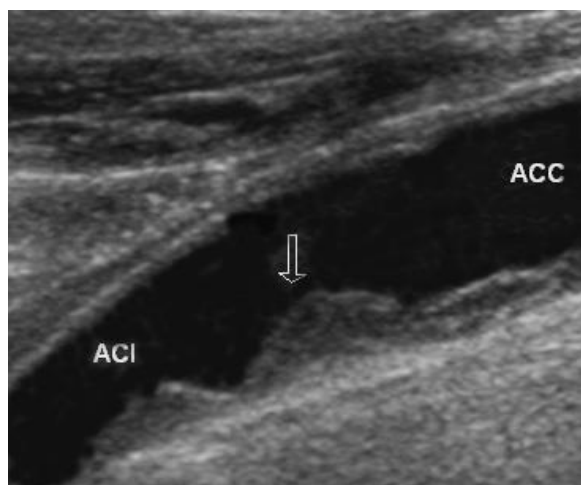

Рис. 2. Ультразвуковое изображение в В-режиме. АСБ I типа (однородная средней эхогенности)

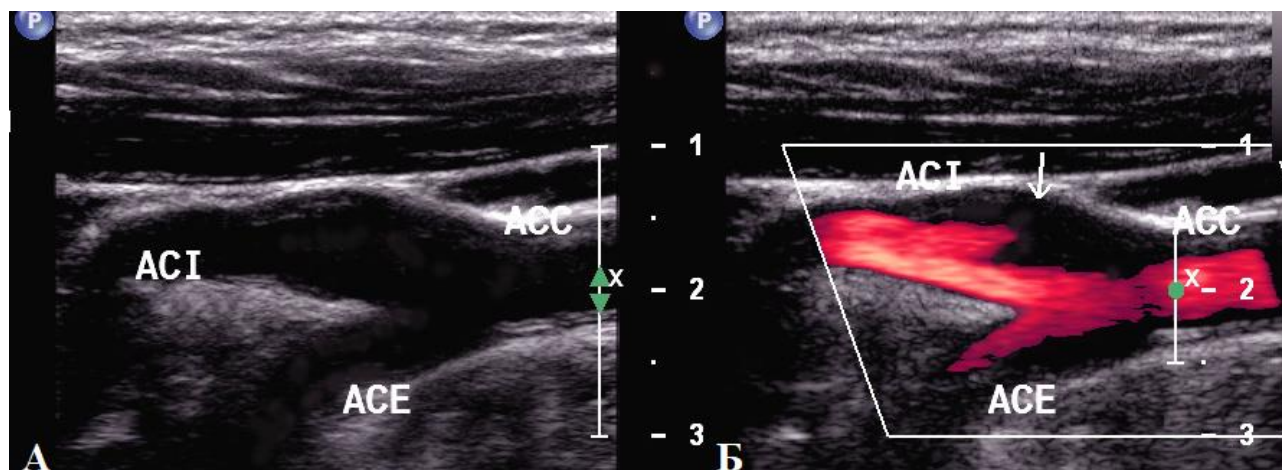


Рис. 3. Ультразвуковое изображение однородной анэхогенной АСБ (бляшка II типа): А — в В-режиме бляшка не визуализируется; Б — в режиме энергии отраженного доплеровского сигнала определяется бляшка по передней и задней стенкам сосуда

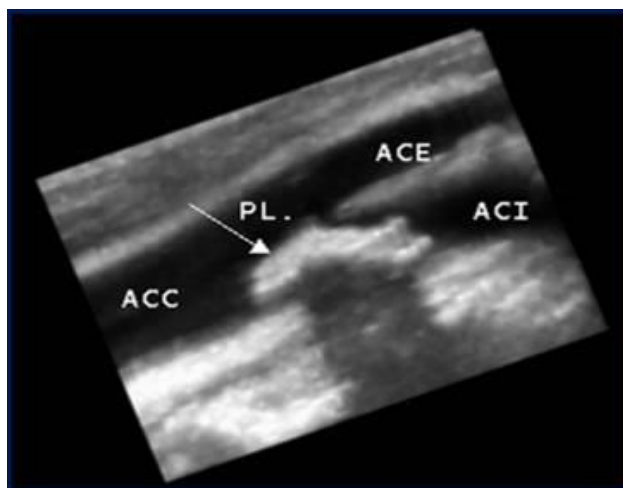


Рис. 4. Трехмерная реконструкция. Однородная бляшка высокой эхогенности (III тип)

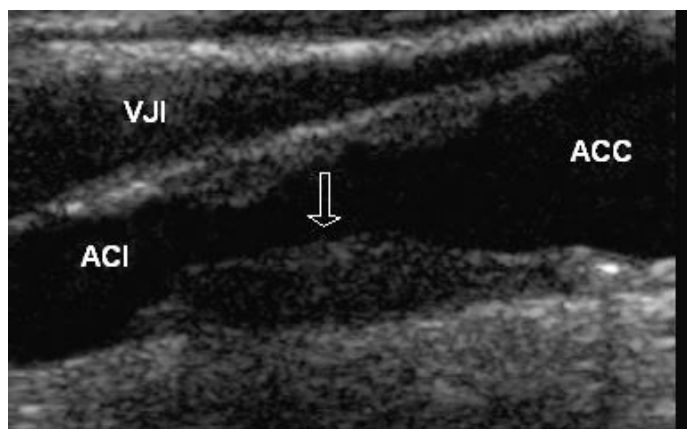


Рис. 5. Ультразвуковое изображение в В-режиме. АСБ IV типа (неоднородная бляшка с преобладанием гипоехогенного компонента). Определяется целостная фиброзная покрывка

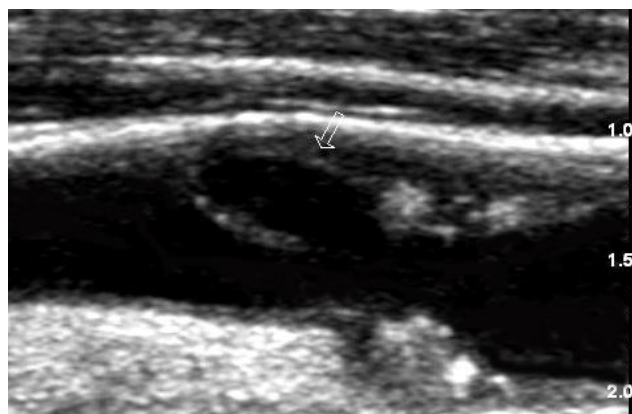


Рис. 6. Ультразвуковое изображение. АСБ V типа (бляшка с нарушением целостности покрывки)

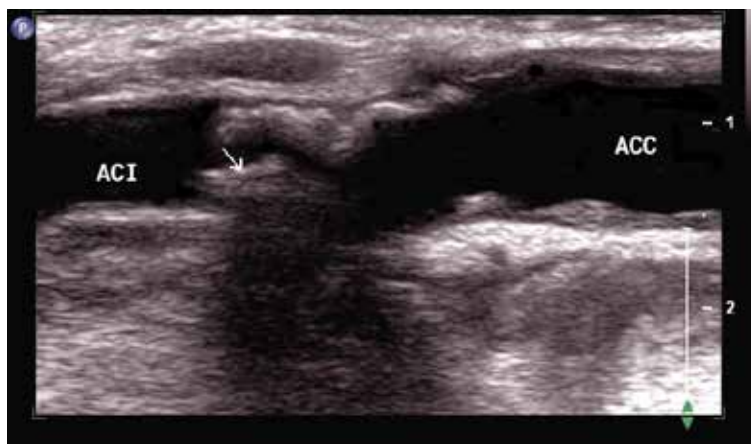


Рис. 7. Ультразвуковое изображение в В-режиме. АСБ VI типа

- с преобладанием гипоэхогенной зоны в бляшке в сочетании с нарушением целостности покрышки—V тип (рис. 6);

- на фоне чередования ан- и гипоэхогенной зон с преобладанием компонентов высокой эхогенности, с наличием или отсутствием акустической тени—VI тип (рис. 7).

Одним из актуальных вопросов ангиологии остается сопоставление структурных особенностей АСБ в сонных артериях с клиническими проявлениями сосудисто-мозговой недостаточности. Возвращаясь к истории вопроса, следует отметить, что еще в 1875 году W. R. Gowers первым в мире связал возникновение правосторонней гемиплегии и слепоты на левый глаз с окклюзией сонной артерии на шее, тем самым фактически положив начало проблеме сосудистых поражений головного мозга [19]. Н. Chiari в 1905 году описал изъязвленную АСБ в сонной артерии и высказал мысль об эмболическом генезе инсульта у этого больного. Безусловно, в литературе имеется большое количество работ, в которых авторы проводят корреляцию между ультразвуковыми характеристиками бляшки и клиническими проявлениями сосудисто-мозговой недостаточности [20]. По мнению J. L. Hunt et al. (2002 г.), наличие крупных кристаллических гранул кальция в составе бляшки коррелировало с низкой частотой инсультов и транзиторных ишемических атак (ТИА) у пациентов. Так, в группе больных с острыми расстройствами мозгового кровообращения крупные гранулы кальция

в составе бляшки при гистологическом исследовании выявлены только у 17% пациентов и лишь у 11,5% больных с ТИА в анамнезе определяли наличие массивного кальциноза в составе бляшки [16].

J. Golledge et al. (2000 г.) пришли к заключению, что изъязвление и разрыв поверхности бляшки, а также истончение фиброзной покрышки и ее инфильтрация большим числом макрофагов являются характерными признаками нестабильных бляшек при ультразвуковом исследовании в В-режиме [21]. Было доказано, что гипоэхогенные бляшки, связанные с увеличенным содержанием липидов, более подвержены разрыву и будущим цереброваскулярным осложнениям. В противоположность этому бляшки средней и высокой эхогенности состоят главным образом из фибрина и коллагена и считаются более стабильными [22–24].

В исследованиях А. F. Abu Rahma et al. (2002 г.) отмечена корреляционная связь неоднородности бляшек с развитием симптомов сосудисто-мозговой недостаточности, и 80% неоднородных бляшек, по мнению авторов, становятся причиной возникновения очаговой неврологической симптоматики [25].

J. Molloy et al. (1999) обнаружили связь между бессимптомной эмболией в артерии головного мозга, зарегистрированной по результатам транскраниальной доплерографии, и наличием изъязвленной бляшки в сонных артериях. Исследователи выявили, что наличие эмболических сигналов на спектре кровотока



в средней мозговой артерии коррелировало именно с гипоехогенной структурой бляшки, а не со степенью сужения сонных артерий [26].

В наших работах мы сравнили частоту развития очаговой неврологической симптоматики у пациентов с различными типами гетерогенных бляшек. Так, бляшки с нарушением целостности покрышки в наших наблюдениях в 93% случаев являлись причиной нарушения мозгового кровообращения. В то же время у пациентов, имевших однородные бляшки высокой эхогенности, диагностировали только бессимптомное течение заболевания [27].

Несмотря на то, что благодаря постепенному совершенствованию ультразвуковых технологий качество визуальной оценки структурных особенностей АСБ было достаточно высоким, чувствительность и специфичность этого метода исследования превышала 90%-й порог, визуальный метод и в настоящее время в значительной мере зависит от межоператорской и внутриоператорской воспроизводимости.

Дальнейшие исследования, направленные на более детальную оценку структуры АСБ, были связаны с внедрением различных компьютерных программ и оценкой медианы серой шкалы АСБ, позволяющей количественно, а следовательно, более объективно оценивать эхогенность бляшки, более детально идентифицировать те или иные компоненты бляшки, имеющие пониженную эхогенность, чтобы максимально приблизить УЗИ к морфологической оценке состава бляшки. Исследования подтвердили, что гипоехогенные бляшки с низкими значениями медианы серой шкалы сопряжены с увеличением частоты инсультов. Авторами показана ценность этого метода в определении истончения фиброзной покрышки и визуализации положения некротического ядра в строме бляшки [28]. Несмотря на то, что абсолютные значения медианы серой шкалы различались в зависимости от использования того или иного программного обеспечения, получен хороший коэффициент корреляции между ними (0,95) [29].

Исследования показали, что компьютеризированное измерение медианы серой шкалы может более объективно и точно оценить эхогенность АСБ по сравнению с обычной визуальной оценкой. Разница в эхогенности между 5 типами бляшек по классификации А.С. Gray-Weale была статистически значимой ( $p < 0,02$ ). В то

же время доказано, что существует хорошая корреляционная зависимость оценки медианы серой шкалы с визуальной оценкой бляшки в определении ее гетерогенности и принадлежности к одному из 5 типов [30].

Таким образом, использование компьютерного программного обеспечения для оценки медианы серой шкалы дает возможность более детально оценивать структуру АСБ, однако этот метод пока не нашел широкого клинического применения прежде всего в силу использования различных компьютерных программ и необходимости их стандартизации.

Еще одной технической возможностью, позволяющей получить более детальное изображение бляшки, точнее, изучить как структурные особенности бляшки, так и состояние ее покрышки, является трехмерная реконструкция ультразвукового изображения. Концепция трехмерной ультразвуковой визуализации впервые была описана G. Baum и I. Greenwood в 1961 году, и первоначально метод применялся для исследования сердца и сосудов [31]. R. Samrani et al. (1998 г.) подтвердили перспективность метода, способные повысить «диагностическую уверенность», расширить возможности мониторинга и уменьшить применение инвазивных и дорогостоящих методов исследований [32].

3D-изображением можно манипулировать, изменяя плоскость сечения 3D-массива для просмотра 2D-серошкальных изображений в любой плоскости [33].

Трехмерное УЗИ по сравнению с традиционным дуплексным сканированием имеет ряд преимуществ. Основные из них при оценке АСБ заключаются в возможности ее исследования из разных ракурсов, кроме того, большая прозрачность получаемого изображения позволяет лучше изучить структурные особенности бляшки [27].

J. Yao et al. (1998 г.) в своей работе оценивали точность трехмерного УЗИ для количественного определения степени стеноза и проводили оценку изменений объема и площади поперечного сечения артерий после выполненной каротидной эндартерэктомии. Авторы продемонстрировали наличие значимой корреляции ( $r = 0,76$ ,  $p < 0,05$ ) между результатами трехмерной эхографии и каротидной ангиографии при оценке стеноза сонной артерии по диаметру [34].

Исследования нашего сосудистого центра показали, что при сравнении возможностей дуплексного сканирования и трехмерной реконструкции в диагностике окклюзирующего поражения сонных артерий чувствительность, специфичность и точность трехмерного исследования составляют 97,5%, 100,0% и 98,7%. Это несколько выше, чем при использовании дуплексного сканирования (88,0%, 100,0% и 93,0% соответственно) [27, 35].

Помимо более детальной оценки структурных особенностей бляшки, трехмерное УЗИ показало более высокую чувствительность, специфичность и точность в оценке степени стеноза высокой степени (60–79%) и критических стенозов (80–99%), составляло 93%, 83%, 82% и 98%, для двухмерного исследования—85%, 83%, 82% и 95% соответственно [36].

М. В. Кошурникова (2014 г.) оценила чувствительность, специфичность и точность метода. При расчетах использовались данные, полученные при обследовании 75 пациентов, каждому из которых исследование было проведено с помощью всех трех методов исследования—3D-УЗИ, 2D-УЗИ и магнитно-резонансная томография. При анализе всего исследовано 252 АСБ. Магнитно-резонансная томография в данном случае рассматривалась как «золотой стандарт». Чувствительность 3D-УЗИ в отношении наличия стеноза сонных артерий составила 92,1%, для метода 2D-УЗИ значение показателя было ниже—83,4% [37].

В ряде исследований описан и еще один технический подход к изучению деформаций поверхности бляшки и ее подвижности *in vivo*, при котором используется четырехмерное УЗИ для получения трехмерных ультразвуковых изображений каротидной бляшки, описываемых во времени. Затем данные визуализируются с помощью алгоритма определения движений, выявляются видимые скоростные поля. Результаты использования метода свидетельствуют о возможных различиях подвижности бляшки у пациентов с наличием или отсутствием клинических проявлений сосудисто-мозговой недостаточности. Считается, что отсутствие или минимальное движение поверхности бляшки коррелирует с бессимптомным течением заболевания и стабильностью бляшки, в то время как локальная асинхронность движений поверхности бляшки—свидетельство ее неста-

бильности [38]. Однако широкого применения в клинической практике этот метод не нашел.

Сегодняшний день ультразвуковой диагностики неразрывно связан с оценкой стабильности АСБ. Нестабильность атеросклеротической бляшки современные исследователи связывают с таким ее признаком, как наличие выраженной неоваскуляризации. Так, D. Horward et al. при анализе 1640 АСБ у симптомных больных отметили связь между характером неоваскуляризации бляшки и риском развития инсульта. Высокая плотность неоваскуляризации значимо коррелировала с прогнозируемым одно- и пятилетним риском развития инсульта и ассоциировалась с повышенным риском кровоизлияния в АСБ [39]. Более того, получены данные, что далеко не всегда преобладание гипоэхогенного компонента, ранее считавшегося одним из решающих признаков эмбологенности бляшки, означает ее нестабильность [40].

Внедрение технологии контрастно усиленного ультразвука в клиническую практику позволило подойти к проблеме нестабильной АСБ на принципиально новом уровне. В качестве контрастного препарата используют вещество на основе гексафторида серы. Сущность исследования заключается в том, что применение такого контрастного препарата позволяет выявить наличие неоваскуляризации в каротидной бляшке как маркера ее нестабильности. Феномен неоваскуляризации при использовании контраста на основе гексафторида серы определяется в виде развития в строме бляшки подвижных светящихся точечных сигналов, соответствующих наличию *vasa vasorum* в строме бляшки, и ассоциирован с зонами неоваскуляризации при гистологическом анализе бляшки, удаленной при каротидной эндартерэктомии. S. Feinstein был первым, кто сообщил о возможности определения неоваскуляризации АСБ при УЗИ с введением контрастного препарата [41].

Интенсивность неоваскуляризации АСБ оценивают преимущественно визуально, наиболее применима следующая шкала:

I степень—нет пузырьков в бляшке и в стенке артерии;

II степень—определяются пузырьки в границах адвентиции бляшки и очень слабое эхоусиление бляшки;

III степень—определяются пузырьки в границах адвентиции и в ядре бляшки;

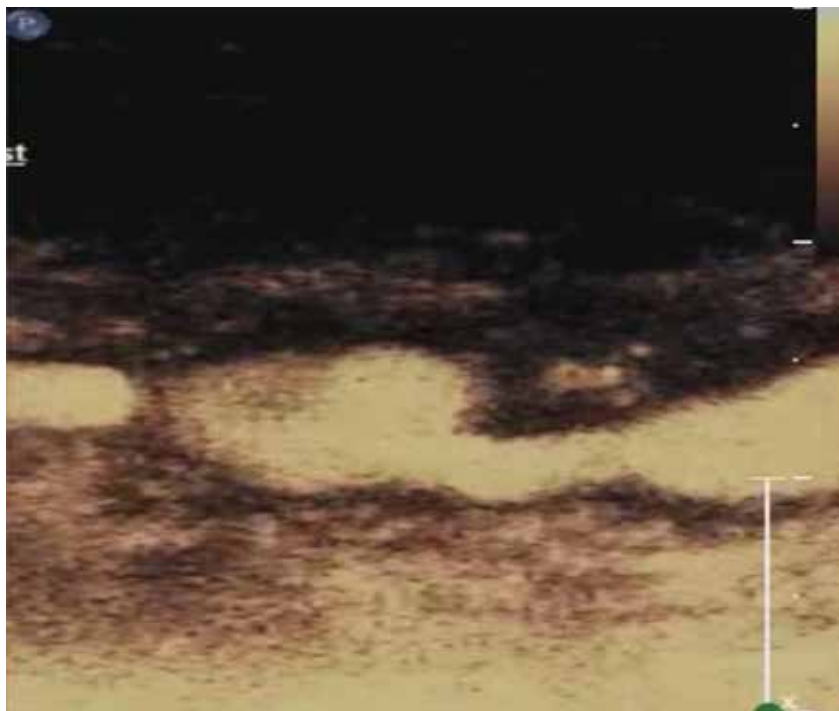


Рис. 8. Ультразвуковое исследование с контрастным усилением. АСБ в каротидной бифуркации с переходом на устье ВСА

IV степень — многочисленные и крупные пузырьки в ядре бляшки, визуализируется большое количество пузырьков в виде «дерева» (рис. 8) [42].

Исследования показали, что гипоэхогенные бляшки по сравнению с гиперэхогенными чаще имеют большую степень неоваскуляризации. Интересно, что сама по себе гипоэхогенная бляшка не коррелирует с гистологической плотностью *vasa vasorum*, но если при УЗИ с контрастным усилением в гипоэхогенной бляшке определяется высокая степень неоваскуляризации, то это должно рассматриваться как предиктор потенциальной нестабильности бляшки. Также многочисленные исследования свидетельствуют, что не было найдено значимой зависимости между степенью стеноза и степенью неоваскуляризации бляшки [43–46].

Исследования японских авторов, проанализировавших данные клинических и инструментальных исследований 489 пациентов, свидетельствуют, что более высокая степень неоваскуляризации каротидной бляшки, выявленная при контрастном УЗИ, коррелирует с повышенным уровнем липопротеинов низкой плотности, С-реактивного белка, тропонина Т, утолщением

комплекса интима-медиа, острым коронарным синдромом, большей частотой диабета, наличием заболеваний периферических артерий. В то же время у пациентов, получающих терапию статинами, чаще определялись бляшки с низкой степенью неоваскуляризации [44].

В исследовании Л. Т. Хамидовой (2021 г.) доказано, что у пациентов с нестабильной бляшкой в сонных артериях, выявленной по данным УЗИ с контрастным усилением, во время проведения транскраниального мониторинга кровотока в средней мозговой артерии регистрировали эмболические сигналы, свойственные материальным частицам. Таким образом, сочетанное применение методов ультразвукового контрастно-усиленного сканирования и доплеровского мониторинга церебрального кровотока может быть использовано в качестве средства для определения нестабильности АСБ вне зависимости от степени стеноза и предшествующих ишемических церебральных сосудистых событий [47].

Резюмируя данные и рациональность выполнения УЗИ с контрастным усилением у пациентов с каротидным атеросклерозом, следует подчеркнуть, что оно целесообразно для:

1) стратификации рисков кардиоваскулярных событий;

2) мониторинга эффекта антиатеросклеротической терапии;

3) пациентов, имеющих распространенные атеросклеротические поражения с целью выбора тактики и последовательности многоэтапных хирургических вмешательств [48].

Подводя итог, необходимо отметить те огромные метаморфозы, которые произошли с УЗИ, начиная от первых работ, выполненных в Вашингтонском университете в начале 70-х годов. В то время это был единственный неинвазивный метод исследования состояния сонных артерий, позволяющий получать дву-

мерное изображение просвета сосуда в серой шкале и регистрировать спектральные характеристики кровотока. Сегодня мы практически приблизились к морфологической оценке структурных особенностей АСБ, физиологической оценке как ее стабильности, так и воспалительных изменений в сосудистой стенке по данным УЗИ с контрастным усилением. Все это делает УЗИ одним из важнейших высокоточных неинвазивных методов в арсенале сосудистого хирурга в первичном выявлении и последующем динамическом наблюдении за пациентами с атеросклеротическим поражением сонных артерий.

### Литература

1. Uber die wahrscheinliche Uber das farbige Licht der Doppelstern und einiger anderer Gestirne des Himmels. Prag: Borrosch and Andre. 1834.
2. *Kaproth-Joslin K.A., Nicola R., Dogra V.S.* The history of US: from bats and boats to the bedside and beyond: RSNA Centennial Article. *RadioGraphics*. 2015; 35 (3): 960–970. doi: 10.1148/rg.2015140300.
3. *Reneman R.S., Spencer M.R.* Local Doppler audio spectra in normal and stenosed carotid arteries in man. *Ultrasound Med Biol*. 1979; 5 (1): 1–11. doi: 10.1016/0301–5629(79)90122–4.
4. *Garth K.E., Carroll B., Sommer F.G., Oppenheimer D.A.* Duplex ultrasound Scanning of carotid arteries with velocity spectrum analysis. *Radiology*. 1983; 147 (3): 823–827. doi: 10.1148/radiology.147.3.6844621.
5. *Кунцевич Г.И.* Оценка кровотока в артериях мозга ультразвуковыми методами исследования на этапах хирургического лечения окклюзирующих поражений брахиоцефальных артерий. Автореф дис. ... доктора мед. наук. М. 1992; 47 с.
6. *Barnett H.J.M., Taylor D.W., Haynes R.B., et al.* Beneficial effect of carotid endarterectomy in symptomatic patients with high grade carotid stenosis. North American Symptomatic Carotid 360 Endarterectomy Trial Collaborators. *New Engl J Med*. 1991; 325 (7): 445–453. doi: 10.1056/NEJM199108153250701.
7. MRC European Carotid Surgery Trial: interim results for symptomatic patients with severe (70–99%) or with mild (0–29%) carotid stenosis. European Carotid Surgery Trialists' Collaborative Group. *Lancet*. 1991; 337 (8752): 1235–1243.
8. *von Reutern G.M., Goertler M.W., Bornstein N.M.* Grading carotid stenosis using ultrasonic methods. *Stroke*. 2012; 43 (3): 916–921. doi: 10.1161/STROKEAHA.111.636084.
9. *Grant E., Benson C., Moneta G., et al.* Carotid artery stenosis: gray-scale and Doppler US diagnosis—Society of Radiologists in Ultrasound Consensus Conference. *Radiology*. 2003; 229 (2): 340–346. doi: 10.1148/radiol.2292030516
10. *Reilly L.M., Lusby R.J., Hughes L., et al.* Carotid plaque histology using real-time ultrasonography: clinical and therapeutic implication. *Am J Surg*. 1983; 146 (2): 188–193. doi: 10.1016/0002–9610(83)90370–7.
11. *Gray-Weale A.C., Graham J.C., Burnett J.R., et al.* Carotid artery atheroma: comparison of preoperative B-mode ultrasound appearance with carotid endarterectomy specimen pathology. *J. Cardiovasc Surg*. 1988; 29 (6): 676–681.
12. *Geroulakos G., Ramaswami G., Lambropoulos N., et al.* Characterisation of symptomatic and asymptomatic carotid plaques using high-resolution real-time ultrasonography. *Br J Surg*. 1993; 80: 1274–1277.

13. *Imparato A.M., Riles T.S., Gorstein F.* The carotis bifurcation plaque: pathologic findings associated with cerebral ischemia. *Stroke*. 1979; 10 (3): 238–245. doi: 10.1161/01.str.10.3.238.
14. *Mazzone A.M., Urbani M.P., Picano E., et al.* In vitro ultrasonic parametric imaging of carotid atherosclerotic plaque by videodensitometric technique. *Angiology*. 1995; 46. (8): 663–672. doi: 10.1177/000331979504600804.
15. *Schulte-Altedorneburg G., Droste D.W., Haas N., et al.* Preoperative B-mode ultrasound plaque appearance compared with carotid endarterectomy specimen pathology. *Acta Neurol Scand*. 2000; 101 (3): 188–194. doi: 10.1034/j.1600–0404.2000.101003188.x.
16. *Hunt J.L., Fairman R., Mitchell M.E., et al.* Bone formation in carotid plaque. A clinicopathological study. *Stroke*. 2002; 33 (5): 1214–1219. doi: 10.1161/01.str.0000013741.41309.67.
17. *Abu Rahma A.F., Wulu J.T. Jr., Crotty B.* Carotid plaque ultrasonic heterogeneity and severity of stenosis. *Stroke*. 2002; 33 (7): 1772–1775. doi: 10.1161/01.str.0000019127.11189.b5.
18. *Кунцевич Г.И., Тер-Хачатурова И.Е., Бурцева Е.А.* Сопоставление данных дуплексного сканирования и трехмерного изображения в диагностике окклюзирующих поражений сонных артерий. Ультразвуковая и функциональная диагностика. 2001; 4: 77–81.
19. *Gowers W.R.* A manual and atlas of medical ophthalmoscopy. London. 1989.
20. *Chiari H.* Uber das Verhalten des Teilungswinkels der carotid Communis bei der Eндarteriitis Chronica Deformans. *Verh Dtsch Ges Pathol*. 1905; 9: 326.
21. *Golledge J., Greenhalgh R.M., Davies A.H.* The symptomatic carotid plaque. *Stroke*. 2000; 31: 774–781. doi: 10.1161/01.STR.31.3.774.
22. European Carotid Plaque Study Group. Carotid artery plaque composition: relationship to clinical presentation and ultrasound B-mode imaging. *Eur J Vasc Endovasc Surg*. 1995; 10: 23–30. doi: 10.1016/s1078–5884(05)80194–7.
23. *Gronhold M.L.M., Nordestgaard B.G., Nielsen T.G.* Echolucent carotid artery plaques are associated with elevated levels of fasting and postprandial triglyceride-rich lipoproteins. *Stroke*. 1996; 27 (12): 2166–2172. doi: 10.1161/01.str.27.12.2166.
24. *Pedro L.M., Pedro M.M., Goncalves I., et al.* Computer-assisted carotid plaque analysis: characteristics of plaques associated with cerebrovascular symptoms and cerebral infarction. *Eur J Vasc Endovasc Surg*. 2000; 19 (2): 118–123. doi: 10.1053/ejvs.1999.0952.
25. *Abu Rahma A.F., Wulu J.T., Crotty B.* Carotid plaque heterogeneity and severity of stenosis. *Stroke*. 2002; 33 (7): 1772–1775.
26. *Molloy J., Markus H.S.* Asymptomatic embolization predicts stroke and TIA risk in patients with carotid artery stenosis. *Stroke*. 1999; 30: 1440–1443. doi: 10.1161/01.STR.30.7.1440.
27. *Тимина И.Е.* Ультразвуковые методы исследования в диагностике атеросклеротических поражений сонных артерий на этапах каротидной эндартерэктомии. Дис. ... доктора мед. наук. М., 2005.
28. *Sztajzel R.* Ultrasonographic assessment of morphological characteristics of the carotid plaque. *Swiss Med Wkly*. 2005; 135 (43–44): 635–643.
29. *Ostling G., Persson M., Hedblad B., et al.* Comparison of grey scale median (GSM) measurement in ultrasound images of human carotid plaques using two different softwares. *Clin Physiol Funct Imaging*. 2013; 33 (6): 431–435. doi: 10.1111/cpf.12049.
30. *Mayor I., Momjian S., Lalive P., et al.* Carotid plaque comparison between visual and grey-scale median analysis. *Ultrasound Med Biol*. 2003; 29 (7): 961–966.
31. *Baum G., Greenwood I.* Orbital lesion localization by three-dimensional ultrasonography. *NY State J Med*. 1961; 68: 4149–4157.
32. *Campani R., Boltinelli O., Calliada F., Coscia D.* The latest in ultrasound: three-dimensional imaging. Part II. *Eur J Radiology*. 1998; 27: 183–187. doi: 10.1016/s0720–048x(98)00077–1.
33. *Кошурникова М.В., Балахонова Т.В., Карпов Ю.А.* Возможности трехмерной визуализации при изучении размеров и структуры атеросклеротической бляшки. Атеросклероз и дислипидемии. 2013; 4: 31–38.

34. Yao J., Van Sambeek M., Dall'Agata A., et al. Three-dimensional ultrasound study of carotid arteries before and after endarterectomy. *Stroke*. 1998; 29 (10): 2026–2031. doi: 10.1161/01.str.29.10.2026.
35. Кунцевич Г.И., Тер-Хачатурова И.Е., Бурцева Е.А. Сопоставление данных дуплексного сканирования и трехмерного изображения в диагностике окклюзирующих поражений сонных артерий. *Ультразвуковая и функциональная диагностика*. 2001; 4: 77–81.
36. Wessels T., Harrer J.U., Stetter S., et al. Three-dimensional assessment of extracranial Doppler sonography in carotid artery stenosis compared with digital subtraction angiography. *Stroke*. 2004; 35 (8): 1847–1851. doi: 10.1161/01.STR.0000133248.71808.38.
37. Кошурникова М.В. Возможности ультразвуковой трехмерной визуализации в режиме реального времени в оценке изменений артериальной стенки. Дис. ... канд. мед. наук. М., 2014; 148 с.
38. Meairs S., Hennerici M. Four-dimensional ultrasonographic characterization of plaque surface motion in patients with symptomatic and asymptomatic carotid artery stenosis. *Stroke*. 1999; 30 (9): 1807–1813. doi: 10.1161/01.str.30.9.1807.
39. Horward D., van Lammeren G., Rothwell P., et al. Symptomatic carotid atherosclerotic disease: correlations between plaque composition and ipsilateral stroke risk. *Stroke*. 2015; 46 (1): 182–189. doi: 10.1161/STROKEAHA.114.007221.
40. Hellings W.E., Peeters W., Moll F.L., et al. Composition of carotid atherosclerotic plaque is associated with cardiovascular outcome: a prognostic study. *Circulation*. 2010; 121 (17): 1941–1950. doi: 10.1161/CIRCULATIONAHA.109.887497.
41. Feinstein S. The powerful microbubble: from bench to bedside, from intravascular indicator to therapeutic delivery system, and beyond. *Am J Physiol Heart Circ Physiol* 2004; 287 (2): 450–457. doi: 10.1152/ajpheart.00134.2004.
42. Schmidt C., Fisher T., Ruckert R.I. Identification of neovascularization by contrast-enhanced ultrasound to detect unstable carotid stenosis. *PloS One*. 2017; 12 (4): e0175331. doi: 10.1371/journal.pone.0175331.
43. Coli S., Magnoni M., Sangiorgi G., et al. Contrast-Enhanced Ultrasound Imaging of Intraplaque Neovascularization in Carotid Arteries. Correlation with histology and echogenicity. *J Am Coll Cardiol*. 2008; 52 (3): 223–230. doi: 10.1016/j.jacc.2008.02.082.
44. Deyama J., Nakamura T., Takishima I., et al. Contrast-Enhanced Ultrasound Imaging of carotid plaque neovascularization is useful for identifying high-risk patients with coronary artery disease. *Circulation J*. 2013; 77 (6): 1499–1507. doi: 10.1253/circj.CJ-12–1529.
45. Staub D., Patel M.B., Tibrewala A., et al. Vasa vasorum and plaque neovascularization on contrast-enhanced carotid ultrasound imaging correlates with cardiovascular disease and past cardiovascular events. *Stroke*. 2010; 41 (1): 41–47. doi: 10.1161/STROKEAHA.109.560342.
46. Hoogi A., Adam D., Kerner H., et al. Carotid plaque vulnerability: quantification of enhanced ultrasound with histopathologic correlation. *Am J Roentgenology*. 2011; 196 (2): 431–436. doi: 10.2214/AJR.10.4522.
47. Хамидова Л.Т. Ультразвуковые и функциональные методы исследования у больных с ишемическим инсультом и разрывами артериальных аневризм головного мозга. Дис. ... доктора мед. наук. М., 2021.
48. Тимина И.Е., Калинин Д.В., Чехоева О.А., Кармазановский Г.Г. Ультразвуковое исследование атеросклеротической бляшки в сонных артериях с использованием контрастного препарата (обзор литературы и первый опыт применения). *Медицинская визуализация*. 2015; 1: 126–132.

## КОМПЬЮТЕРНАЯ ТОМОГРАФИЧЕСКАЯ АНГИОГРАФИЯ И КТ-ПЕРФУЗИЯ ГОЛОВНОГО МОЗГА ПРИ ПОРАЖЕНИИ СОННЫХ АРТЕРИЙ: РОЛЬ В ОЦЕНКЕ ПРИ ПОРАЖЕНИИ БРАХИОЦЕФАЛЬНЫХ АРТЕРИЙ И ПРИ ПЛАНИРОВАНИИ ХИРУРГИЧЕСКИХ ВМЕШАТЕЛЬСТВ

Вишневская А. В., Иванюк М. В., Кондратьев Е. В., Кармазановский Г. Г.

Федеральное государственное бюджетное учреждение «Национальный медицинский исследовательский центр хирургии имени А. В. Вишневского»  
Министерства здравоохранения Российской Федерации, Москва

Атеросклероз остается основной причиной стено-окклюдированного поражения сосудов головы и шеи, приводящего к острому нарушению мозгового кровообращения. Приоритетной задачей профилактики хронической ишемии головного мозга является диагностика ранних изменений стенок брахиоцефальных артерий, оценка факторов риска и своевременное хирургическое лечение.

В данной статье был проведен обзор публикаций отечественных и зарубежных авторов за последние 25 лет, посвященных основам компьютерной томографической ангиографии (КТА) и перфузионной компьютерной томографии (ПКТ), их преимуществам по сравнению с другими методами исследования и их роли в оценке атеросклеротического поражения брахиоцефальных артерий, которые позволяют сосудистым хирургам принять основополагающее решение при выборе тактики дальнейшего лечения: динамическое наблюдение, стентирование или эндартерэктомия. Рассмотрены вопросы методик исследования, факторов риска развития осложнений после хирургического лечения, проведен анализ проблемных точек применения КТА и тенденции развития.

Ключевые слова: атеросклероз, стеноз, хроническая ишемия головного мозга, брахиоцефальные артерии, компьютерная томографическая ангиография, перфузионная компьютерная томография.

### Введение

По данным литературы, атеросклероз является ведущей причиной стено-окклюдированного поражения брахиоцефальных артерий, в исходе своем приводящего к острому нарушению мозгового кровообращения [1–5]. Кроме того, до настоящего времени хроническая ишемия

головного мозга, вызванная гемодинамически значимым стенозом магистральных артерий шеи, является одной из наиболее распространенных проблем в неврологической практике, и консервативное лечение в этих случаях признано несостоятельным [2, 6]. Несмотря на то что выраженное поражение внутренней сонной артерии может быть случайной находкой у пациентов без значимой клинической картины когнитивных расстройств, приоритетным направлением является диагностика изменений на ранних стадиях, наблюдение в динамике, оценка факторов риска и своевременное хирургическое лечение, являющееся приоритетным методом профилактики цереброваскулярных осложнений.

Данные объединенного анализа нескольких крупных рандомизированных исследований, посвященных каротидной эндартерэктомии (КЭЭ), показали, что важное значение в эффективности операции имеет степень сужения сонной артерии, и показанием к ней является лишь наличие гемодинамически значимого стеноза более 70%. Результаты отдельных проспективных рандомизированных исследований в Европе и Северной Америке выявили эффективность КЭЭ в лечении симптомных пациентов со стенозами внутренней сонной артерии средней и тяжелой степени (от 50% до 99%) и бессимптомных пациентов со стенозом более 60% [2]. Однако также, по данным литературы, смертность при КЭЭ может составлять до 1,62%, а риск развития инсульта—5,64% [2]. При планировании проведения открытой операции важную роль играют многочисленные факторы риска, среди которых предшествующая ипсилатеральная эндартерэктомия сонной артерии или ранее выполненные операции на шее, что осложняет операционный доступ,

а также окклюзия контралатеральной сонной артерии [6].

Относительно недавно для пациентов высокого риска была разработана методика каротидной ангиопластики со стентированием, главными преимуществами, которые озвучивались авторами, были меньшая травматичность, отсутствие, соответственно, местных хирургических осложнений и относительная простота выполнения, а также возможность проведения повторных вмешательств. Показаниями к ней являются симптомные стенозы артерий более 60% (критерии NASCET), асимптомные каротидные стенозы более 80% при сопутствующих дополнительных сосудистых факторах риска (значимый контралатеральный стеноз или окклюзия, незамкнутый Виллизиев круг) или серьезные соматические заболевания у пациента, а также наличие труднодоступной для хирургов локализации стеноза (бифуркация на уровне С2–С3, проксимальная часть ОСА, дистальный сегмент ВСА, тандемный стеноз). Ряд публикаций во всемирной литературе, однако, показал, что метод имеет свои недостатки, и главным осложнением при проведении является образование эмболов в сосудах головного мозга, что также приводит к разви-

тию периоперативного острого нарушения мозгового кровообращения с частотой 2,9–8,2% [2, 6]. Одним из факторов риска развития осложнений является стеноз контралатеральной ВСА более 50% и наличие «осложненных» атеросклеротических бляшек. Также немаловажным при планировании стентирования является оценка проксимального сосудистого русла, а иногда и оценка подвздошных артерий (для операционного доступа), при наличии у пациента тяжелого и распространенного атеросклеротического поражения артериального русла [6].

Таким образом, в эпоху, когда кроме открытых операций классической и эверсионной эндартерэктомии широко доступны стали также методики стентирования сонных артерий, помимо клиничко-лабораторных факторов риска важна стала достоверная предоперационная диагностика стено-окклюдированного поражения брахиоцефальных сосудов, позволяющая также оценить анатомические особенности не только внутренних сонных артерий в области бульбусов, но и дуги аорты, общих сонных артерий и интракраниальных сосудов, что позволяет хирургам максимально индивидуально спланировать хирургическую манипуляцию (рис. 1).

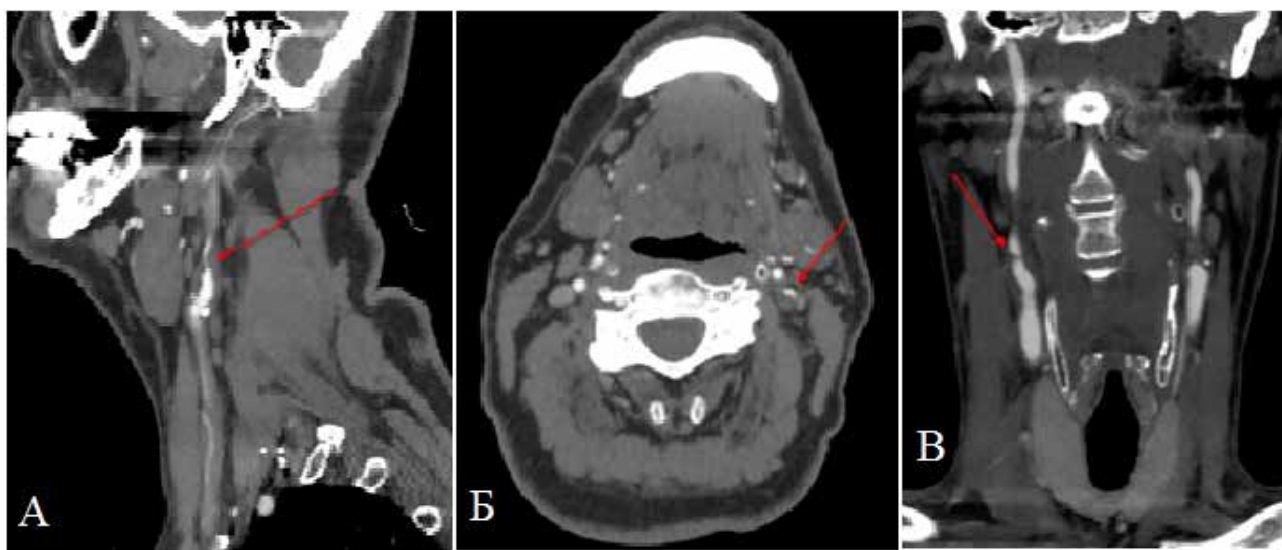


Рис. 1. КТА у пациента с двухсторонним атеросклеротическим поражением брахиоцефальных артерий. В правой и левой ВСА определяются крупные гетерогенные мягкие атеросклеротические бляшки. В просвете бульбарного отдела правой ВСА бляшка имеет нарушенную покрышку, участок «изъязвления», являющийся участком высокого риска формирования эмболов при выполнении хирургической манипуляции. Стеноз правой ВСА составляет более 60%. В бульбарном отделе левой ВСА определяется крупная АСБ, суживающая просвет артерии более чем на 80%. Структура АСБ однородная, покрышка не нарушена. Пациенту выполнена ЭКЭАЭ слева и справа в два этапа.

А—сагиттальная проекция; Б—аксиальная проекция; В—фронтальная проекция



Кроме этого, современные методы визуализации позволяют даже оценить особенности микроциркуляции в тканях головного мозга на фоне хронической ишемии, и все это вместе позволяет сосудистым хирургам принять основополагающее решение о выборе тактики: динамическое наблюдение, стентирование или эндартерэктомия [2, 4].

В последние годы при пред- и послеоперационных обследованиях максимально широко стала применяться комплексная диагностика, включающая в себя как классические, так и инновационные методы: УЗИ, КТ, МРТ и субтракционную ангиографию [1, 4, 7].

Дигитальную субтракционную ангиографию в течение многих лет считали «золотым стандартом» для оценки степени стеноза брахиоцефальных артерий. Высокая информативность метода, однако, сопряжена с риском осложнений при проведении, а по данным литературы, в 0,5% случаев даже с риском возникновения острого нарушения мозгового кровообращения. В последние годы именно эти недостатки, а также высокая стоимость и сложность проведения процедуры послужили стимулом развития и активного внедрения в клиническую практику неинвазивных методов визуализации просвета сосудов, таких как КТ- и МР-ангиографии, которые приходят на смену инвазивным диагностическим вмешательствам [1, 4].

Ультразвуковое исследование совместно с доплерографией—наиболее простой метод диагностики, который совершенно незаменим при скрининговом обследовании бессимптомных пациентов. Однако в случаях распространенного поражения артерий, а также при критических стенозах и окклюзиях УЗИ может давать недостаточно полную картину патологических изменений; кроме того, метод является операторозависимым, что немаловажно в рутинной диагностической практике [4, 7].

Современные магнитно-резонансные томографы стремительно выводят МР-ангиографию на новый уровень высокоточной диагностики, позволяя оценить особенности анатомии интра- и экстракраниальных артерий, а также наличие сужений практически на всех уровнях. Неоспоримым преимуществом метода остается отсутствие необходимости введения контрастного препарата при рутинном исследовании, а также возможность оценки структуры атеросклеротической бляшки и визуализация как пристеноч-

ных тромбов, так и микрокровоизлияний в стенках артерии [8]. Но последнее возможно только на самых современных томографах и при наличии специализированных протоколов сканирования, а при рутинных исследованиях все еще существуют значительные ограничения визуализации сосудов на уровне дуги аорты и сложности в оценке степени стеноза сосудов из-за наличия потоковых артефактов [1, 7]. Кроме этого, ограничением в использовании остается множество абсолютных противопоказаний к проведению исследований, таких как несовместимые с магнитным резонансом устройства жизнеобеспечения и металлические протезы, а также ряд относительных противопоказаний—невозможность длительного нахождения пациента в замкнутом пространстве, артефакты от МР-совместимых металлических конструкций, зажимов или стентов, чувствительность исследования к движениям и турбулентному потоку крови [1, 4, 7]. Ввиду вышеперечисленного МР-ангиографию достаточно часто невозможно применять при необходимости экстренной диагностики и в ранний послеоперационный период, так как затрачиваемое большое время на исследование и ограниченная информативность не соответствуют клиническим потребностям.

### **Основы КТ-ангиографии**

КТ-ангиография сонных артерий (КТА) в настоящий момент является основным неинвазивным методом диагностики, позволяющим визуализировать и достоверно оценить степень и распространенность стено-окклюдированного поражения артерий шеи, особенности их анатомического строения, а также пространственное положение и взаимоотношения с окружающими структурами [1–5, 7, 9–12]. Повсеместное распространение компьютерной томографии, высокие темпы технического прогресса, позволяющие применять в клинике все более быстрые сканеры с высоким пространственным разрешением, а также развитие методов реконструкции данных сканирования позволяют постоянно расширять сферы использования метода в диагностической практике [13].

К очевидным преимуществам метода КТ-ангиографии можно отнести простоту выполнения, сравнительно низкую стоимость и точность полученных данных. В мировой литературе можно обнаружить большое количество исследований,

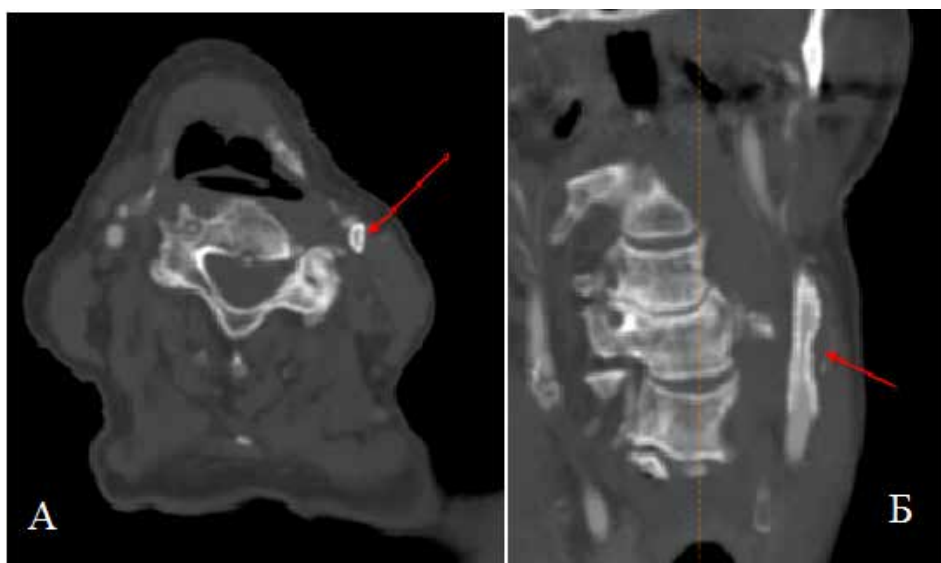
показавших высокую степень корреляции результатов КТА и субтракционной ангиографии, а также высокую чувствительность и специфичность метода в оценке стено-окклюдированного поражения, в том числе распространенного и на фоне аномалий развития сосудов [1, 4, 7, 10]. При проведении всего одного сканирования стала возможной оценка сосудов шеи от уровня дуги аорты до Виллизиева круга включительно, чего практически невозможно достичь при использовании других методов диагностики [4, 5, 9, 11]. Визуализации и оценке поддается не только внутренний просвет сосудов, но и его стенка, что позволяет определить толщину атеросклеротической бляшки и ее структуру, а также наличие повреждения покрышки, что является важным фактором при оценке рисков в предоперационной подготовке и может существенно влиять на тактику планирования операции. Для планирования хода операции важны особенности анатомического хода сосудов и оценка окружающих тканей и структур, что также является практически уникальным преимуществом метода, особенно благодаря развитию 3D-моделирования, которое приближает визуальные результаты КТ-ангиографии к привычной для хирургов картине имитации результатов субтракционной ангиографии, позволяющей оценить просвет сосуда с разных углов [1, 2, 6].

КТ-ангиография имеет лишь одно абсолютное противопоказание — непереносимость пациентом йодсодержащего контрастного препарата. В некоторых случаях также немаловажным является потенциальное нефротоксическое воз-

действие контраста у пациентов с хронической почечной недостаточностью и невозможность неподвижности пациента даже в течение короткого времени [4, 7, 10].

Основным ограничением в применении метода была и остается относительно высокая доза ионизирующего излучения, возрастающая при повторных обследованиях пациентов в динамике, а учитывая то, что атеросклеротическое поражение сосудов — это длительно текущее и прогрессирующее заболевание, суммарная доза ионизирующего облучения может возрастать в разы [4, 7, 10, 12, 13, 14].

С появлением новых мультidetекторных систем и программ реконструкций данных появилась реальная возможность снизить эффективную дозу облучения при сохранении пространственного и временного разрешения. Это, в свою очередь, окончательно делает КТ-ангиографию наиболее надежным и информативным методом диагностики поражений сонных артерий при планировании хирургических вмешательств, для оценки качества их выполнения и при неотложных состояниях на фоне послеоперационных осложнений, таких как рестеноз и окклюзия внутренней сонной артерии. Дополнительное преимущество в виде меньшей чувствительности к артефактам от металла позволяет визуализировать просвет сосуда на фоне каротидных стентов, а это делает метод незаменимым при возникновении осложнений после стентирования как в раннем, так и в отдаленном послеоперационном периодах (рис. 2) [13, 14].



**Рис. 2.** КТ-ангиография брахиоцефальных артерий проведена после стентирования левой ВСА. Отмечаются признаки неполного раскрытия стента с развитием рестеноза просвета ВСА.

А — аксиальная проекция;  
Б — фронтальная проекция

## Основы перфузионной КТ

Кроме всего вышеперечисленного, в последние десятилетия при обследовании пациентов с сочетанным и распространенным стено-окклюзирующим поражением брахиоцефальных артерий, в дополнение к клинической оценке когнитивных расстройств при хронической ишемии головного мозга, стали все более активно применяться методы объективной оценки церебрального кровотока.

Одним из основных таких методов является перфузионная компьютерная томография (ПКТ). Метод позволяет объективно визуализировать и достоверно оценить параметры движения крови по микроциркуляторному руслу головного мозга, при прохождении через него болюса контрастного препарата.

Главным его преимуществом является возможность достоверной, именно количественной оценки полученных данных: объема мозгового кровотока, скорости мозгового кровотока, времени транзита крови и времени достижения пика контрастирования. ПКТ имеет лишь одно абсолютное противопоказание, аналогичное с проведением КТА,—непереносимость йодсодержащего контрастного препарата. Для проведения ПКТ и интерпретации полученных результатов необходим дополнительный программный пакет обработки «сырых» данных, однако не требуется никакого дополнительного оборудования и возможно использование самых простых мультисрезовых томографов и автоматических инжекторов.

Основной областью применения ПКТ с момента изобретения метода являлась диагностика острого нарушения мозгового кровообращения. С помощью оценки прохождения контрастного вещества по сосудам головного мозга стало возможным определить и оценить зоны гипоперфузии вещества головного мозга и выявить зоны обратимой и необратимой ишемии, что дает важную информацию для выбора тактики лечения. Также во многих исследованиях показаны возможности и эффективность КТ-перфузии вне острых состояний. У пациентов с клиническими проявлениями церебральной ишемии при наличии сочетанного, двустороннего стено-окклюзирующего сужения сосудов шеи важной задачей является точное определение объема тканей головного мозга,

страдающего от гипоперфузии (рис. 3) [15], а также оценка цереброваскулярного резерва (ЦВР), являющегося одним из самых главных прогностических признаков как интра- и послеоперационных осложнений, так и риска развития ОНМК.

Информацию о состоянии цереброваскулярного резерва можно получить с помощью «стресс-тестов», наиболее распространенным из которых является тест с недоступным в России ацетазоламидом. Однако до сих пор нет единого мнения о целесообразности использования ПКТ для определения ЦВР, хотя предполагается, что результаты будут даже лучше по сравнению с другими методами визуализации (ТКДГ, ПЭТ и ОФЭКТ), но исследования в этой области носят пока «экспериментальный» характер и проводились или в небольших группах пациентов, или при наличии не атеросклеротического поражения сосудов [16, 17].

С помощью комплексного изучения данных КТ-ангиографии и КТ-перфузии можно оценить степень коллатерального церебрального кровотока. В исследовании Hunter G.J. показано, что комбинация функциональной трехмерной КТ-ангиографии и оценка мозгового кровотока может предоставить информацию о риске гипоперфузии мозга. Для этих целей может быть необходимо проведение стресс-тестов, КТ-перфузию можно провести либо во время задержки дыхания, либо при фармакологическом вмешательстве, данные исследования уже показали свою эффективность при проведении МРТ-перфузии [18–22].

- ПКТ может быть полезным инструментом в оценке результатов проведения эндоваскулярных вмешательств на сосудах шеи [23] и как дополнительный метод отбора пациентов для наложения экстра- и интрацеребральных анастомозов, а значит может быть достаточно широко применима при обследовании пациентов с атеросклеротическим поражением сосудов и при планировании операций реваскуляризации.

Частота периоперационных осложнений у пациентов с поражением брахиоцефальных артерий может варьировать в широких пределах, по данным разных источников,—от 1,6 до 24%, среди них до 60% осложнений приходится на интраоперационный этап [22, 24]. При развитии осложнений требуется незамед-

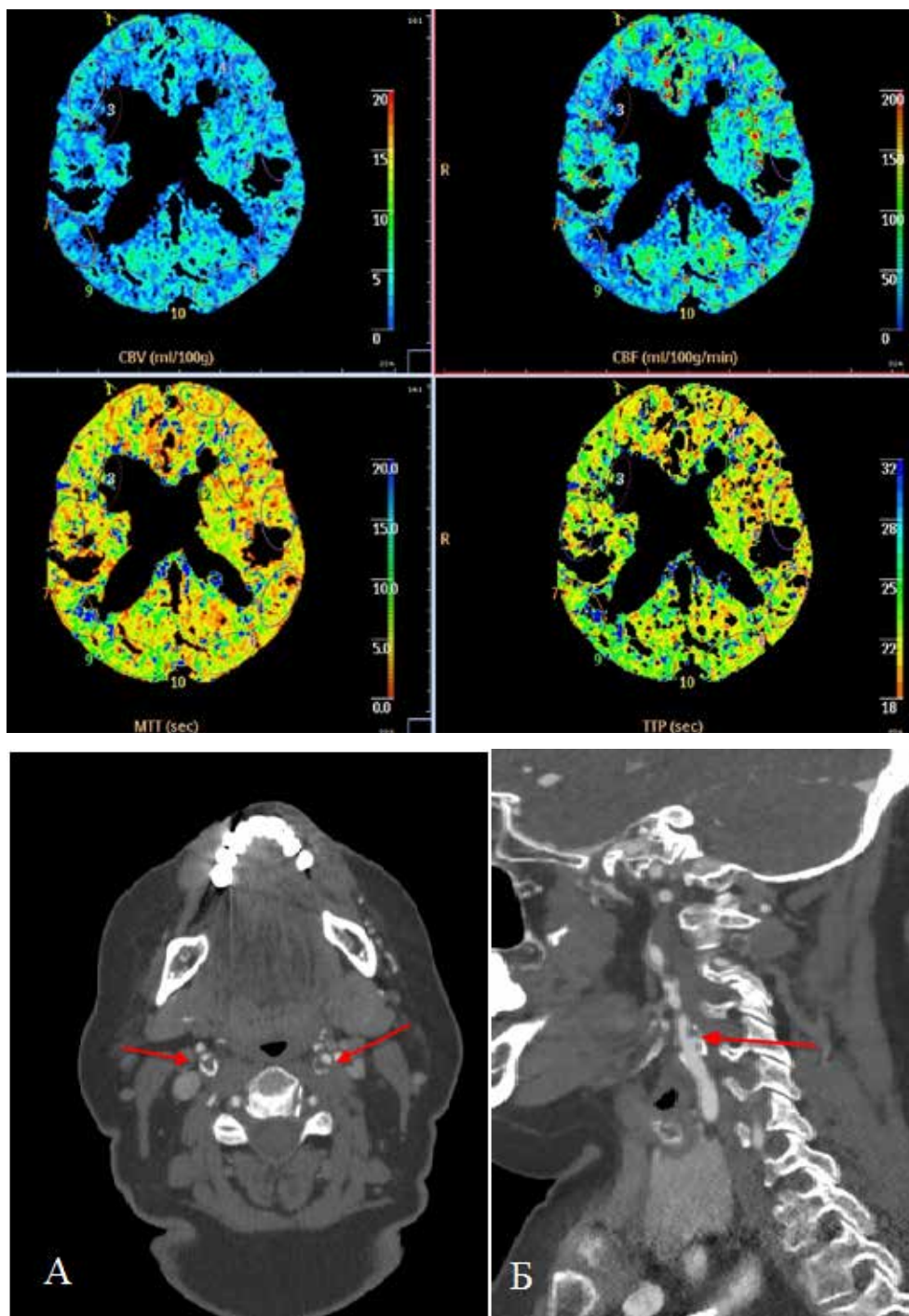


Рис. 3. Пациент с двухсторонним атеросклеротическим поражением ВСА, развитием значимых сужений до 70% справа и слева. Структура АСБ в бульбарном отделе как правой ВСА, так и левой ВСА выражено неоднородная, плотность низкая, покрышка нарушена, что говорит о высоком риске эмболии как до, так и во время оперативного вмешательства. При равноценном стенозе необходимо выбрать оптимальную тактику выполнения оперативного пособия. Для этого в том числе выполнена КТ-перфузия ткани головного мозга. При КТ-перфузии выявлено глобальное снижение параметров кровотока (CBV, CBF) и повышение среднего времени транзита (MTT) в правой гемисфере, что говорит о наличии хронической недостаточности кровоснабжения правой гемисферы. Также выявлена зона перенесенного инфаркта мозга в правой лобной доле. Таким образом, правая гемисфера находится в риске развития острой ишемии как в дооперационном, так и во время вмешательства. Бассейн правой ВСА находится в большем риске, поэтому первый этап хирургического вмешательства проведен именно справа.

А—аксиальная проекция; Б—сагиттальная проекция

лительная оценка состояния пациента, оценка проходимости брахиоцефальных артерий и степени изменений вещества головного мозга. Нативное КТ-исследование головного мозга позволяет исключить развитие геморрагического инсульта, обусловленного гиперперфузионным синдромом вследствие интраоперационной ишемии ГМ во время пережатия ВСА. Но развитие геморрагической трансформации происходит не сразу, ему предшествует невидимое на нативном КТ изменение кровотока в головном мозге. Для раннего обнаружения данных изменений и проведения своевременной терапии может потребоваться выполнение КТ-перфузии, при которой гиперперфузионный синдром проявляется в выраженном повышении показателей кровотока в соответствующем бассейне и снижением среднего времени транзита КС (МТТ). Также при развитии неврологической симптоматики в раннем послеоперационном периоде, связанной с ишемией в соответствующем сосудистом бассейне, необходимо найти причину ее развития, которой чаще всего бывает тромбоз ВСА в области вмешательства или эмболия артерий головного мозга. Оценить проходимость экстракраниальных артерий в этом случае быстро помогает УЗДГ, в то же время для диагностики эмболии интракраниальных сосудов более высокой диагностической ценностью обладает КТ-ангиография. КТ-перфузия в таких случаях — крайне важный диагностический инструмент для определения степени ишемии вещества головного мозга и выбора тактики лечения (рис. 4).

Однако основным ограничением в использовании ПКТ была и остается высокая лучевая нагрузка при проведении. С появлением современных сканеров с широкой полосой детекторов существенно возросли возможности метода, позволяя оценить больший объем тканей. С другой стороны, прямо пропорционально возросла доза облучения при однократном исследовании, а учитывая, что атеросклероз — длительно текущее и прогрессирующее заболевание и для объективной диагностики может понадобиться не одно обследование, лучевая нагрузка может возрасти в разы, уже неся потенциальный риск развития ятрогенных осложнений, в том числе поражение хрусталиков глаз. В случаях, когда клинически необходимо неоднократное проведение

ПКТ, повысить его безопасность для пациента могут: стандартизация протоколов сканирования для нивелирования различий при интерпретации результатов [13, 14] и использование низкодозовых протоколов, позволяющих в разы снизить лучевую нагрузку [25]. ПКТ дает существенную информацию о состоянии цереброваскулярного кровотока при наличии окклюзий внутренней сонной артерии, что помогает в планировании операции и определяет группы риска пациентов по интра- и послеоперационным осложнениям [26].

### **Заключение**

Таким образом, можно утверждать, что КТ-ангиография в настоящее время является наиболее точным, воспроизводимым и информативным методом обследования пациентов, позволяющим выявить и оценить атеросклеротические поражения брахиоцефальных артерий, а также незаменима при предоперационной подготовке, оценке факторов риска интра- и послеоперационных осложнений и в диагностике, при их возникновении. В дополнение к КТА следует использовать метод КТ-перфузии головного мозга для оценки особенностей церебрального кровотока у пациентов с сочетанным поражением артерий шеи, выделяя группы пациентов с риском осложненного течения послеоперационного периода.

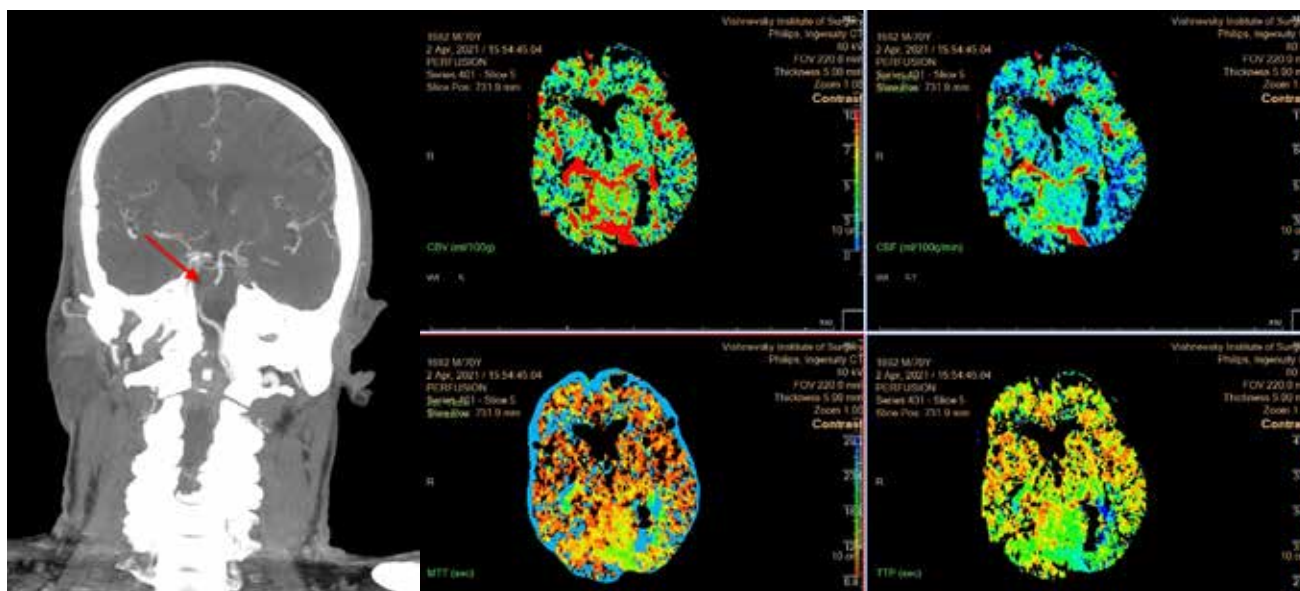


Рис. 4. КТ-исследование у пациента спустя 1 час после выполнения стентирования правой ВСА. В течение 50 минут после установки стента у пациента развилась неврологическая симптоматика ОНМК, пациент экстренно доставлен из ОРИТ в кабинет компьютерной томографии. При КТ-ангиографии отмечается эмболия базиллярной артерии. При КТ-перфузии головного мозга определяется зона удлинения МТТ, снижения СВФ с сохранением значений СВВ (зона обратимой ишемии) в вертебро-базиллярном бассейне (на картах СВФ в левой гемисфере мозжечка). По данным КТ-перфузии, риск геморрагической трансформации очага крайне низок, отсутствуют участки необратимой ишемии. Пациенту выполнена тромбоэкстракция, после которой произошла полная регрессия неврологической симптоматики

## Литература

1. Давыденко И.С., Кротенкова М.В., Коновалов Р.Н., Пирадов М.А. Проспективное сравнение компьютерно-томографической ангиографии, магнитно-резонансной ангиографии и цифровой субтракционной ангиографии для определения степени гемодинамически значимых стенозов внутренних сонных артерий. *Анналы клинической и экспериментальной неврологии* / 2008; 2 (3): 19–24 [Davydenko I. S., Krotenkova M. V., Konovalov R. N., Piradov M. A. Prospective comparison of computed tomographic angiography, magnetic resonance angiography and digital subtraction angiography to determine the degree of hemodynamically significant stenosis of the internal carotid arteries. *Annals of Clinical and Experimental Neurology* / 2008; 2 (3): 19–24. (In Russ)].
2. Сандодзе Т.С., Куртасов Д.С. Сравнительный анализ результатов каротидной эндартерэктомии и каротидного стентирования у пациентов с атеросклеротическим поражением экстракраниальных отделов сонных артерий. Обзор литературы. *Международный журнал интервенционной кардиоангиологии*, № 50/51, 2017, 34–47 [Sandodze T. S., Kurtasov D. S. Comparative analysis of the results of carotid endarterectomy and carotid stenting in patients with atherosclerotic lesions of the extracranial carotid arteries. Literature review. *International Journal of Interventional Cardioangiology*, No. 50/51, 2017, 34–47. (In Russ)] ISSN: 1727–818X.
3. Charles A. Jungreis, Steven Goldstein. *Computed Tomography-Based Evaluation of Cerebrovascular Disease. Stroke (Fourth Edition): Pathophysiology, Diagnosis and Management*, 2004, Pages 449–460.
4. Thomas S. Maldonado M. D. What are Current Preprocedure Imaging Requirements for Carotid Artery Stenting and Carotid Endarterectomy: Have Magnetic Resonance Angiography and Computed Tomographic Angiography Made a Difference? *Seminars in Vascular Surgery*, Volume 20, Issue 4, December 2007, Pages 205–215. Doi: 10.1053/j.semvascsurg.2007.10.002.
5. Xugao Ch., Jianxun Z., Lijuan B., et al. Computed Tomography Perfusion Imaging Quality Affected by Different Input Arteries in Patients of Internal Carotid Artery Stenosis. *Med Sci Monit*. 2019; 25: 9067–9072. doi: 10.12659/MSM.917995.

6. Суслин Ю.В., Кормасов Е.А. Непосредственные и отдаленные результаты эндоваскулярного метода лечения атеросклеротического поражения сонных артерий в группе больных высокого хирургического риска. Научные ведомости. Серия «Медицина». Фармация. 2011, № 4 (99), Выпуск 13/1, 59–68 [Suslin Yu.V., Kormasov E.A. Immediate and long-term results of the endovascular method of treatment of carotid atherosclerosis in the group of high-risk patients. Scientific statements. Medicine series. Pharmacy. 2011, 4 (99), 13/1, 59–68 (In Russ)].
7. Theodor Adla M.D., Radka Adlova M.D. Multimodality Imaging of Carotid Stenosis. International Journal of Radiology, 2015 Sep; 24 (3): 179–184. Doi: 10.1055/s-0035–1556056.
8. Бобрикова Е.Э., Максимова А.С., Плотников М.П. и др. Комплексное магнитно-резонансное томографическое исследование сонных артерий и головного мозга в скрининге каротидных стенозов высокого риска. В помощь практическому врачу. Сибирский журнал клинической и экспериментальной медицины. 2015; 30 (4): 49–56 [Bobrikova E.E., Maksimova A.S., Plotnikov M.P., Kuznetsov M.S., Rebenkova M.S., Shelupanov A.A., Trubacheva I.A., Sverbeeva M.G., Ussov W. Yu. Simultaneous cerebral MRI and MR-Angiographic study of carotid arteries as screening technique for high-risk carotid atherosclerosis. The Siberian Journal of Clinical and Experimental Medicine. 2015; 30 (4): 49–56. (In Russ)]. <https://doi.org/10.29001/073-8552-2015-30-4-49-56>.
9. Brian S. Kuszyk, Norman J., Beauchamp, Jr., and Elliot K. Fishman. Neurovascular Applications of CT Angiography. Seminars in Ultrasound, CT and MRI, Vol. 19, № 4 (October). 1998: pp 394–404. Doi: 10.1016/s0887–2171(98)90016–6.
10. Jonathan E.E. Fisher, Jeffrey W. Olin. Renal Artery Stenosis: Clinical Evolution. Vascular Medicine, A Companion to Braunwald's Heart Disease, 2006, Pages 335–347.
11. Marinus J. Becks, Rashindra Manniesing, Jeroen Vister, et al. Brain CT perfusion improves intracranial vessel occlusion detection on CT angiography. Journal of Neuroradiology, Volume 46, Issue 2, March 2019, Pages 124–129. Doi: 10.1016/j.neurad.2018.03.003.
12. The American College of Radiology ACR–ASNR–SPR Practice parameter for the performance and interpretation of cervicocerebral computed tomography angiography (CTA), Revised 2020 (Resolution 42).
13. Кондратьев Е.В., Кармазановский Г.Г. Оптимизация протоколов мультidetекторной компьютерной томографии. Медицинская визуализация, 2009, № 3, 131–133 [Kondratyev E. V., Karmazanovsky G. G. Optimization of multi-detector computed tomography protocols. Medical Imaging, 2009, No. 3, 131–133. (In Russ)].
14. Вишневецкая А.В., Кондратьев Е.В., Проскурина М.Ф., Смирнов М.Д., Кармазановский Г.Г. Перфузионная компьютерная томография головного мозга при стеноокклюзирующих поражениях сосудов шеи: оценка вариабельности количественных результатов при использовании разного программного обеспечения для обработки первичных данных. Радиология—Практика, 2016, 6 (60), 16–28 [Vishnevskaya A. V., Kondratyev E. V., Proskurina M. F., Smirnov M. D., Karmazanovsky G. G. Cerebral perfusion computed tomography of steno-occlusive lesions of the neck vessels: assessment of the variability of quantitative results when using different software for processing primary data. Radiology—Practice, No. 6 (60), 2016, 16–28. (in Russ)].
15. Клиническая ангиология. Практическое руководство в 2-х томах / Под. ред. А.В. Покровского. М.: Медицина, 2004, 1700 [Clinical angiology. A Practical Guide in 2 Volumes / Under. ed. A.V. Pokrovsky. M.: Medicine, 2004, 1700. (In Russ)].
16. Kang K.H. Quantitative cerebrovascular reserve measured by acetazolamide-challenged dynamic CT perfusion in ischemic adult Moyamoya disease: initial experience with angiographic correlation / K.H. Kang, H.S. Kim, S.Y. Kim // Am.J. Neuroradiol. 2008. V.29. P. 1487–1493. Doi: 10.3174/ajnr.A1129.
17. N.—J. Rim et al. Which CT Perfusion Parameter Best Reflects Cerebrovascular Reserve: Correlation of Acetazolamide-Challenged CT Perfusion with Single-Photon Emission CT in Moyamoya Patients. Am.J. Neuroradiol. 2008.—V. 29. P. 1658–1663. doi: 10.3174/ajnr.A1229.
18. Hunter G.J., Hamberg L.M., Ponzo J.A., et al. Assessment of cerebral perfusion and arterial anatomy in hyperacute stroke with three-dimensional functional CT: early clinical results. AJNR Am J Neuroradiol 1998; 19: 29–37. PMID: PMC8337333.
19. Kastrup A., Li T.Q., Takahashi A., Glover G.H., Moseley M.E. Functional magnetic resonance imaging of regional cerebral blood oxygenation changes during breath holding. Stroke 1998; 29: 2641–2645.

20. *Li T.Q., Kastrup A., Takahashi A. M., Moseley M.E.* Functional MRI of human brain during breath holding by BOLD and FAIR techniques. *Neuroimage* 1999; 9: 243–249 DOI: 10.1006/nimg.1998.0399.
21. *Kleinschmidt A., Steinmetz H., Sitzer M., Merboldt K., Frahm J.* Magnetic resonance imaging of regional cerebral blood oxygenation changes under acetazolamide in carotid occlusive disease. *Stroke* 1995; 26: 106–110 DOI: 10.1161/01.str.26.1.106.
22. *Petrella J.R., DeCarli C., Dagli M., et al.* Age-related vasodilatory response to acetazolamide challenge in healthy adults: a dynamic contrast-enhanced MR study. *AJNR Am J Neuroradiol* 1998;19:39–44 PMID: PMC8337334.
23. *Q. Li et al.* A multidetector CT angiography study of variations in the circle of Willis in a Chinese population. *Journal of Clinical Neuroscience*. 2011. V. 18. P. 379–383. Doi: 10.1016/j.jocn.2010.07.137.
24. *Marley C.J., Sinnott A., Hall J.E., et al.* Failure to account for practice effects leads to clinical misinterpretation of cognitive outcome following carotid endarterectomy. *Physiol Rep*. 2017; 11 (5): e13264. <https://doi.org/10.14814/phy2.13264>.
25. *Вишнеvская А.В., Кондратьев Е.В.* Снижение эффективной дозы облучения при МСКТ-перфузии головного мозга с использованием итеративных реконструкций. *Медицинская визуализация*, № 3, 2013, 41–51 [Vishnevskaya A. V., Kondrat'ev E. V. Reduction of the effective radiation dose in MSCT-perfusion of the brain using iterative reconstructions. *Medical Imaging*, 2013, 3, 41–51. (In Russ)].
26. *Вишнеvская А.В., Кондратьев Е.В.* Оценка влияния коллатерального кровотока на параметры церебральной перфузии в группе пациентов с окклюдующим атеросклеротическим поражением брахиоцефальных артерий. *Медицинская визуализация*, 2015, № 3, 49–56. [Vishnevskaya A. V., Kondrat'ev E. V. Evaluation of the impact of collateral blood flow on the parameters of cerebral perfusion in a group of patients with occlusive atherosclerotic lesions of the brachiocephalic arteries. *Medical Imaging*, 2015, № 3, 49–56 (In Russ)].
27. Computed tomographic angiography and cerebral CT perfusion in carotid artery disease: a role in assessing brachiocephalic artery disease and in planning surgical interventions
28. *Vishnevskaya A. V., Ivanyuk M. V., Kondratyev E. V., Karmazanovsky G.G.* Federal State Budgetary Institution “National Medical Research Center for Surgery named after A.V. Vishnevsky” of the Ministry of Health of the Russian Federation

The review was carried out of publications by domestic and foreign authors over the past 25 years devoted to the basics of computed tomographic angiography (CTA) and perfusion computed tomography (PCT), their advantages over other research methods and their role in assessing atherosclerotic lesions of the brachiocephalic arteries, which allow vascular surgeons to make a fundamental decision on the choice of tactics for further treatment: dynamic observation, stenting or endarterectomy.

This article discusses the issues of research methods, risk factors for the development of complications after surgical treatment, an analysis of the problem points of the use of CTA and development trends.

**Key words:** atherosclerosis, stenosis, chronic cerebral ischemia, brachiocephalic arteries, computed tomographic angiography, perfusion computed tomography.



## СОВРЕМЕННЫЕ МЕТОДЫ ДИАГНОСТИКИ СТЕНОТИЧЕСКОГО ПОРАЖЕНИЯ СОННЫХ АРТЕРИЙ

Петросян К. В.

*Петросян Карен Валерьевич* — д.м.н., заведующий отделением рентгенэндоваскулярных методов диагностики и лечения сердца и сосудов, НИИЦ ССХ им. А.Н. Бакулева МЗРФ.

**Аннотация.** В настоящее время принято считать, что стеноз сонной артерии (ССА) развивается на фоне пролиферации атеросклеротической бляшки в ответ на физическое повреждение и/или вследствие метаболических нарушений. В связи с чем крайне актуальным становится профилактика, ранняя диагностика и лечение атеросклеротического поражения сонных артерий. По данным Американской ассоциации кардиологов (American Heart Association, АНА), в 2013 году инсульт был второй ведущей причиной смерти (6,5 миллиона) во всем мире. Только в Соединенных Штатах на лечение инсульта тратится примерно 1,7% национальных расходов на здравоохранение, и к 2030 году ожидается, что общие годовые затраты на инсульт вырастут на 129%.

**Ключевые слова:** цифровая субтракционная ангиография, компьютерная томография, магнитно-резонансная томография, дуплексное ультразвуковое сканирование, стеноз сонных артерий.

**Abstract.** Nowadays, it is generally accepted that carotid artery stenosis (CCA) develops against the background of proliferation of atherosclerotic plaque in response to physical damage or as a result of metabolic disorders, can lead to the development of stroke; in this connection, its early detection, prevention and treatment are extremely important. According to the American Heart Association (AHA), in 2013 stroke was the second leading cause of death (6,5 million) worldwide. In the United States alone, treating stroke accounts for 1.7% of national health spending, and total annual stroke costs are expected to rise 129% by 2030.

**Key words:** digital subtraction angiography, computed tomography, magnetic resonance imaging, duplex ultrasound scanning, stenosis of the carotid arteries.

### Введение

По экспертным оценкам Всемирной организации здравоохранения (ВОЗ), инсульт занимает второе место в мире среди причин смертности. Так, в 2015 году показатель смертности от инсульта в мире составил более 6 млн. человек. По данным Федеральной службы государственной статистики Российской Федерации, церебро-васкулярные заболевания (ЦВЗ) занимают второе место в структуре смертности от сердечно-сосудистых заболеваний (39%), доля ОНМК в структуре общей смертности населения составляет 21,4%. В острый период инсульта летальность достигает 35%, и к первому году с момента развития заболевания умирают 50% больных [1]. Около 20% всех ишемических инсультов возникает вследствие атеросклеротического поражения внутренней сонной артерии (ВСА).

По данным Американской ассоциации кардиологов (American Heart Association, АНА), в 2013 году инсульт был второй ведущей причиной смерти (6,5 миллиона) во всем мире. Только в Соединенных Штатах на лечение

инсульта уходит 1,7% национальных расходов на здравоохранение, и к 2030 году ожидается, что общие годовые затраты на инсульт вырастут на 129%. [2, 3].

В когорте Фрамингемского исследования распространенность стеноза сонной артерии по данным ультразвукового исследования составила от 7 до 9% в [4]. У пациентов с сахарным диабетом 2-го типа вероятность развития бессимптомного стеноза сонной артерии в три раза выше [5]. По данным популяционного исследования, проведенного в восточных регионах Германии, у курильщиков тяжелый стеноз сонной артерии развился в 2,68 раза чаще [6]. Согласно японским исследованиям, у сельских жителей Японии частота значимого сужения ВСА была достоверно выше по сравнению с городским населением (9,6% против 4,6%), что объяснялось длительной гипертонией [7].

Риск развития инсульта у пациентов с бессимптомным стенозом сонной артерии в течение года невысокий. Согласно современным исследованиям, при стенозе < 75% годовой риск инсульта составлял 1,3%, а при сужениях ≥ 75% — 2–2,5%. При оптимальной меди-

каментозной терапии эти риски, как правило, еще ниже [8].

Что касается симптомных стенозов сонных артерий, по данным ряда клинических исследований, до агрессивного применения статинов ежегодный риск инсульта составлял примерно 10–15%. Однако на сегодняшний день эта цифра гораздо ниже за счет реваскуляризации сонных артерий и медикаментозной терапии [9].

В рамках анализа Inzitari D. et al. было установлено, что пациенты (n = 1840) со стенозом 60% и более имеют 16% риск развития инсульта в течение последующих пяти лет [10]. По данным 11 исследований, проводимых за период с 1984 по 1995 год, в 10 различных городах Европы, России, Австралии и США при расчете стандартизованных по возрасту и полу по-

казателей заболеваемости инсультами (возрастная группа от 45 до 84 лет) было обнаружено, что в России и Франции были более высокие и более низкие уровни заболеваемости—627 и 238 на 100 000 человек, соответственно, в то время как аналогичный уровень заболеваемости в диапазоне 300–500 на 100 000 человек был обнаружен для остальных регионов [11]. По данным De Weerd et al. было установлено, что встречаемость умеренной и тяжелой степени стеноза сонной артерии прямо пропорционально увеличивается с возрастом (n = 23 706), особенно после 50 лет, и затрагивает мужчин больше, чем женщин [12] (рис. 1). Увеличение распространенности связано с традиционными факторами риска атеросклероза (гипертония, диабет, дислипидемия, курение).

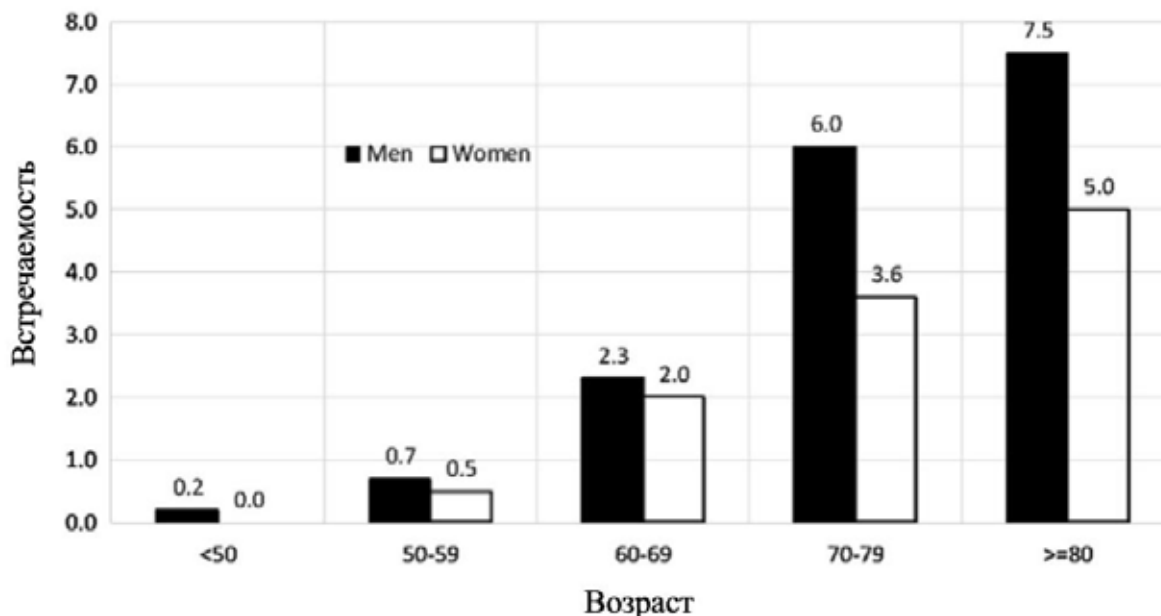


Рис. 1. Встречаемость умеренной и выраженной степени стеноза сонных артерий в зависимости от возраста и пола

За последнее десятилетие произошли заметные изменения в подходах в лечении стеноза внутренней сонной артерии (ВСА). Во-первых, оптимальная медикаментозная терапия (ОМТ), которая способствовала уменьшению частоты инсультов у пациентов как с симптоматическим, так и с бессимптомным стенозом ВСА. Во-вторых, был проведен ряд крупных клинических исследований, сравнивающих каротидную эндартерэктомию (КЭА) и стентирование сонной артерии (КС) у пациентов с симптоматическим или бессимптомным заболеванием. В-третьих,

в настоящее время в мире проводятся новые рандомизированные исследования CREST-2, ACST-2, ECST-2 и SPACE-2, в ходе которых сравниваются результаты ОМТ, операций КС и КЭА, что позволяет надеяться на новые возможности медикаментозной терапии при лечении патологии ВСА [13]. Однако для выбора оптимального метода лечения и планирования операции крайне важным является точная визуализация поражений сонных артерий.

В данной статье представлен обзор технического развития методов визуализации сужений

сонных артерий (СА). Статья систематизирована таким образом, чтобы сначала обсудить генезис развития стеноза СА, а затем дать краткий обзор развития модальностей визуализации, а именно компьютерной томографии (КТ), магнитно-резонансной ангиография (МРА) и ультразвуковое дуплексное сканирование (УЗДГ), их сравнительный анализ и перспективы.

### Развитие стенотического поражения сонных артерий

Структура сонной артерии (как и любой артерии) состоит из трех слоев, а именно внутреннего эндотелиального слоя, средней оболочки и наружного адвентициального слоя [14]. Непосредственно контактирующая с кровотоком внутренняя оболочка артерии содержит монослой эндотелиальных клеток, которые образуют гладкую поверхность, облегчая движение крови с минимальным трением. В этих клетках имеется множество рецепторов, регулирующих проницаемость сосудов, агрегацию тромбоцитов и устойчивость к тромбозу. В ответ на физическое или метаболическое повреждение эндотелий запускает биохимический сигнальный каскадный путь для миграции воспалительных клеток к месту повреждения. Повторные повреждения в этой области приводят к образованию липидных полос, что впоследствии приводит к образованию атеросклеротической бляшки.

Повреждения и травмы артериальной стенки могут быть связаны с несколькими факторами: гемодинамическими, метаболическими, экологическими и генетическими факторами. Эти факторы вызывают воспалительную реакцию путем пролиферации воспалительных клеток и способствуют формированию бляшки. Дальнейшее прогрессирование иммунно-воспалительного ответа в стенке артерии приводит к прогрессированию атеромы, которая выступает в просвет артерии, вызывая уменьшение диаметра просвета. Дальнейшие попытки замещения поврежденных клеток эндотелиальными клетками способствуют экспансии атеромы, тем самым сужая диаметр просвета артерии, что в конечном итоге приводит к замедлению кровотока и развитию каротидного стеноза.

Образование атеросклеротических бляшек на бифуркации сонной артерии в первую очередь обусловлено гемодинамическим фактором. В ламинарном кровотоке градиент скоро-

стей увеличивается от стенки сосуда к центру. Трение, возникающее между кровотоком и стенкой, называется касательное напряжение сдвига стенки сосуда. В зависимости от геометрии сосудистого русла образуются области действия высоких и низких сил напряжения сдвига на стенки сосуда (рис. 2).

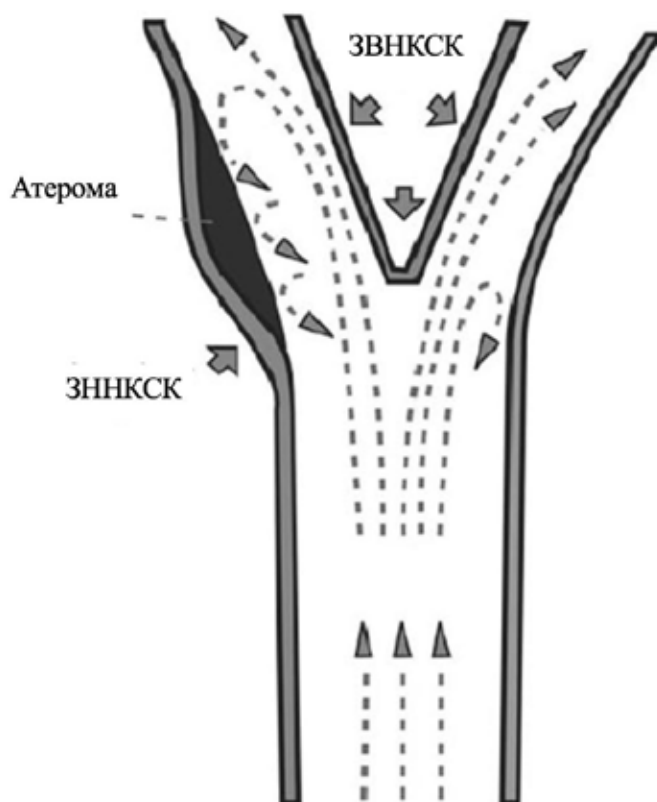


Рис. 2. Схематическое изображение изменения кровотока в зоне бифуркации сонной артерии. ЗННКСК—зона низкого напряжения касательного сдвига кровотока, ЗВНКСК—зона высокого напряжения касательного сдвига кровотока

В случае зоны бифуркации сонной артерии происходит разделение высокоскоростного ламинарного кровотока на две турбулентные струи, благодаря этому разделению области с высоким напряжением касательного сдвига кровотока локализуются вблизи внутренних стенок бифуркации, а области с низким напряжением сдвига расположены ближе к внешним стенкам. Увеличение действия сил напряжения на сосудистую стенку способствует удлинению и выравниванию эндотелиоцитов по отношению

к потоку, в то время как воздействие более низких сил напряжения, напротив, вызывает увеличение эндотелиоцитов. Внутрисосудистые неровности в участках эндотелиального слоя, находящегося под действием низкого напряжения касательного сдвига кровотока, способствуют снижению репаративных свойств эндотелиоцитов и, следовательно, способствуют формированию атеромы. Прогрессирующее сужение сонной артерии или внезапный разрыв бляшки, вызывающий окклюзию тромба или эмболизацию, может привести к транзиторной ишемической атаке (ТИА) или инсульту.

### Визуализация в диагностике и лечении поражений ВСА

#### Цифровая субтракционная ангиография

Инвазивная цифровая субтракционная ангиография (ЦСА) представляет собой специальный программный протокол, позволяющий получить изолированное изображение исследуемого сосуда при использовании малых доз контрастного агента [15]. В основе данного метода лежит сопряжение двух рентгеновских серийных снимков до и после введения контрастного вещества. В сравнении со стандартной ангиографией ЦСА имеет значительно

высокие показатели чувствительности, специфичности (95%, 99% соответственно) [16].

Цифровая субтракционная ангиография активно применялась в рандомизированных исследованиях ECST (European Carotid Surgery Study) [17] и NASCET (North American Symptomatic Endarterectomy Trial) [18, 19], сравнивающих эффективность каротидной эндартерэктомии и каротидного стентирования при умеренных (от 50 до 69%) и выраженных (от 70 до 99%) стенозах сонных артерий согласно критериям NASCET. Однако исследования имели ряд погрешностей, обусловленных неунифицированным критерием определения степени стеноза сонных артерий. Так, например, критерии NASCET, соответствующие 50% стеноза, были примерно равны стенозу на уровне 75% по критериям ECST (рис. 3).

По результатам обоих исследований отмечалось, что по сравнению с медикаментозной терапией каротидная эндартерэктомия (КЭЭ) обладает значительным преимуществом у симптомных пациентов с тяжелой степенью стеноза (стеноз от 70 до 99% по NASCET и стеноз от 80 до 99% по ECST). У пациентов со стенозами от 50 до 69% по шкале NASCET и 70–79% по шкале ECST отмечался лишь умеренный.

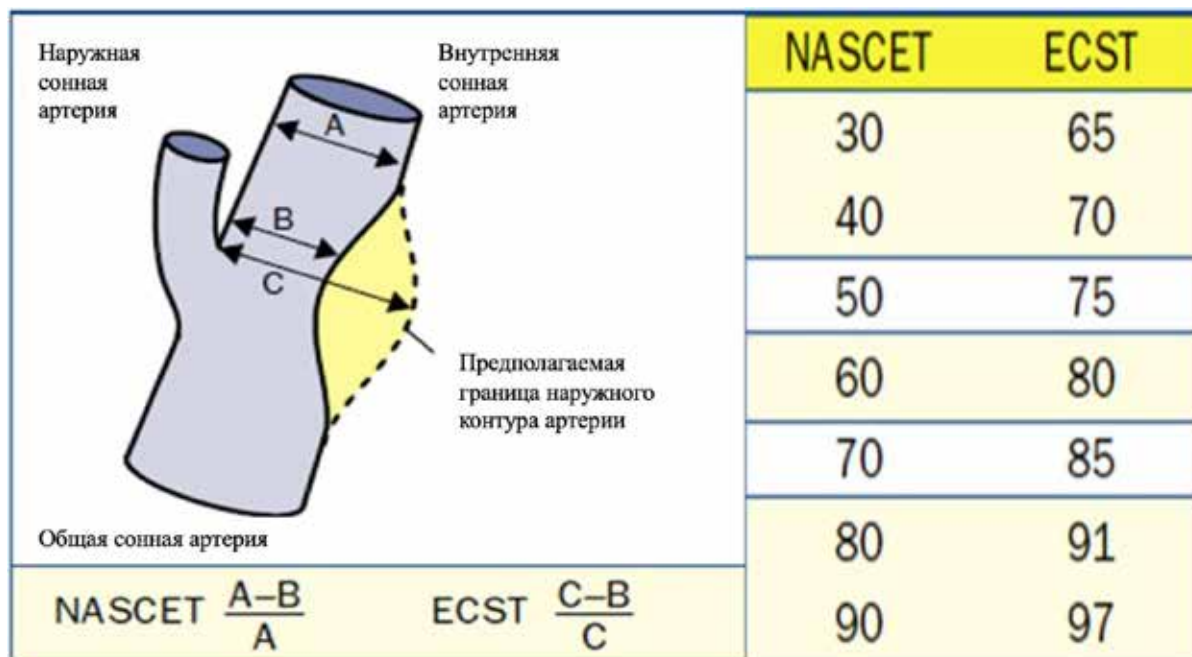

Рис. 3. Схематическое изображение алгоритма расчета степени стеноза ВСА по данным NASCET и ECST

Субтракционная ангиография также полезна для прогнозирования феномена церебральной гиперперфузии (ЦГП). Церебральный гиперперфузионный синдром является одним из серьезных осложнений церебральных реваскуляризирующих вмешательств—каротидной эндартерэктомии и стентирования сонных артерий. Развивается ГПС обычно на первые—восемь сутки после оперативного вмешательства. При относительно небольшой распространенности это заболевание характеризуется высоким риском развития таких тяжелых состояний, как субарахноидальное и внутримозговое кровоизлияние, часто приводящих к необратимым последствиям и даже смерти пациентов [20, 21]. Косвенно измеряя время мозгового кровообращения, используя время достижения максимальной интенсивности контраста, ЦСА может прогнозировать ЦГП с чувствительностью и специфичностью 75% и 100% соответственно [22].

В ФГБУ НМИЦ ССХ им. А. Н. Бакулева активно выполняются как эндоваскулярные, так и открытые операции при поражениях сонных артерий. С целью оценки анатомии подводящих сосудов, а также для планирования опе-

рации, цифровая субтракционная ангиография применяется в качестве основного дооперационного и интраоперационного метода диагностики и визуализации. Также применение субтракционной маски гоадтар в значительной мере позволило сократить объем вводимого контрастного вещества, а также снизить лучевую нагрузку на пациента и персонал [23, 24].

### КТ-ангиография сонных артерий

Поскольку при проведении обычной ангиографии мы получаем двухмерное изображение трехмерного тела, большая часть информации теряется и не раскрывается полностью. Для решения этой проблемы в 1973 году был представлен первый компьютерный томограф, который был в 100 раз чувствительнее традиционного рентгеновского ангиографа [25, 26]. На КТ-ангиографе выполняется построение изображения трехмерного тела на основе срезов, а для всего трехмерного тела генерируется серия изображений на основе срезов (определенной толщины). С целью улучшения визуализации из 2D-срезов можно свободно выполнить трехмерную реконструкцию исследуемого сегмента (рис. 4).

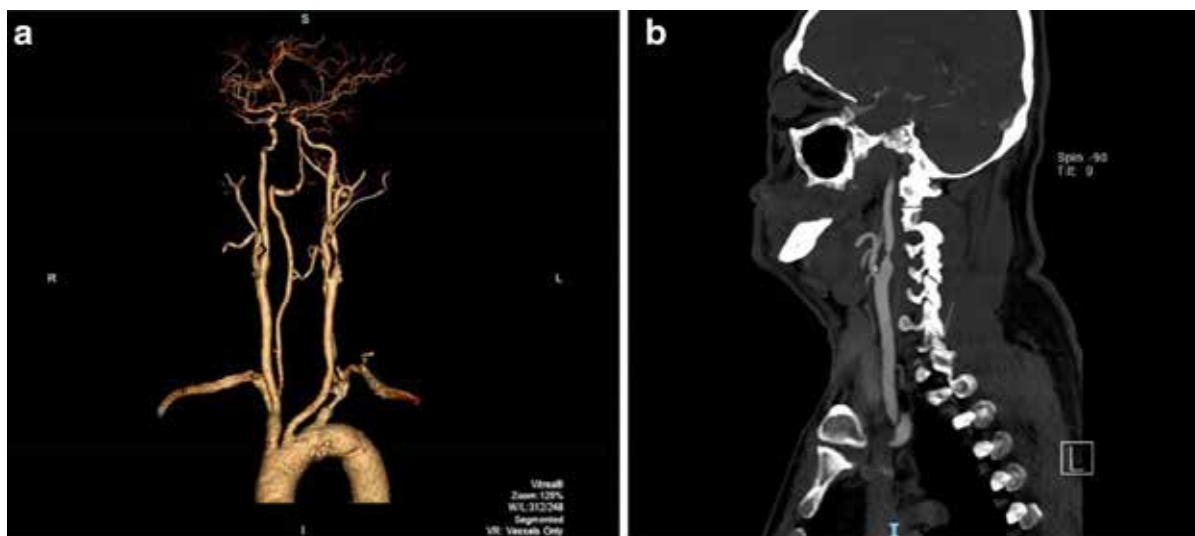


Рис. 4. Демонстрация возможности КТ-ангиографии сонных артерий

Трехмерная реконструкция КТ-ангиографии брахиоцефальных артерий, б- двухмерное изображение (продольный срез) на уровне бифуркации общей сонной артерии.

Компьютерная томографическая ангиография (КТА) является высокоинформативным методом изучения состояния сонных артерий с возможностью получения изображения БЦА на всем протяжении и детальной оценки ате-

росклеротического поражения. В выявлении выраженных сужений для метода определена чувствительность более 90% и специфичность более 95% [27].

КТ-ангиография позволила значительно сократить количество используемого контрастного вещества, необходимое для исследования, по сравнению с традиционной ангиографией, что стало своего рода революцией в медицинской визуализации [28].

### Магнитно-резонансная томография

МРТ позволяет визуализировать мелкие очаги ишемии, а также изменения мозговой ткани задней черепной ямки, что затруднено при стандартной компьютерной томографии вследствие артефактов от костных структур. Это делает МРТ методом выбора при оценке морфологической структуры ствола мозга и мозжечка при клинической картине недостаточности кровообращения в артериях вертебробазилярного бассейна. В последнем случае, учитывая возможности МРТ визуализировать структуру краниовертебрального перехода, целесообразным является проведение дифференциальной диагностики сосудистой недостаточности вертебробазилярного бассейна с анатомическими аномалиями задней черепной ямки (платибазия, аномалия Арнольда-Киари).

В дополнение к базовой методике МРТ потребность регистрации информации о кровотоке привела к разработке метода магнитно-резонансной ангиографии (МРА). Чтобы добиться получения изображения движущейся крови по сосудам и подавить статическое электрическое поле, генерируемое окружающими тканями, используется проекционная МРА-визуализация. Такие методы, как временное вычитание, инверсионное возбуждение, стимуляция соседних областей и фазовом контрастировании, используются для создания проекционных изображений [29–31].

Магнитно-резонансная ангиография (МРА)— метод, абсолютно безопасный для больного, основанный на получении изображения кровеносных сосудов, используя сигналы от движущейся крови без введения контрастного вещества, позволяющая визуализировать как экстракраниальные отделы БЦА, так и сосуды Виллизиева круга (32). Покровский А.В. (2002), сравнивая результаты МРА с интраоперационными данными, убедился в высокой ее информативности— совпадение результатов имело место в 98% случаев. Однако движения больного и артефакты от кровотока, глотания

являются определенной проблемой трактовки результатов МРА, так как получаемая картина не всегда удобна для определения степени стеноза артерии (33).

Для создания высококонтрастного изображения и количественной оценки скорости кровотока используется метод фазового контрастирования (phase-contrast, PC) и времяпролетная ангиография (Time-of-Flight, TOF) [34].

На сегодняшний день оба метода (PC и метод TOF) широко используются для выявления патологии сонной артерии. Используя эти методы, Vanninen R et al. обнаружили, что процент выявления стеноза сонных артерий ( $n = 55$ ) как по критериям NASCET, так и по критериям ECST был выше, чем при ЦСА [35]. В своем исследовании Felner S. et al. [36] сравнивали чувствительность и специфичность методов TOF, высокого разрешения с контрастным усилением (high-resolution contrast-enhanced HR CE) и контраст-усиленной магнитно-резонансной ангиографией (contrast-enhanced magnetic resonance angiography) с временным разрешением у 21 пациента. Они обнаружили, что чувствительность для всех вышеуказанных методов составила 100%, а специфичность была максимальной лишь для TOF (96,7%). Метаанализ показал, что общая чувствительность и специфичность TOF МРА для диагностики тяжелого стеноза сонных артерий ( $70\% \leq S \leq 99\%$ ) составляет 91,2% и 82,3% соответственно [37]. Контрастные вещества, такие как гадолиний, также используются для получения изображений более высокого качества, особенно при сканировании сосудов малого диаметра [38]. Кроме того, использование компьютерных программ автоматизированной сегментации сосудов помогает выполнить максимально точную ангиографию [39, 40].

### Ультразвуковое дуплексное сканирование

Будучи неинвазивным и недорогим методом диагностической визуализации, ультразвуковое дуплексное сканирование является одним из основных методов оценки заболеваний сонных артерий. Этот метод по сути объединяет два исследования: традиционный ультразвук в В-режиме (серошкальное сканирование) и цветной доплеровский ультразвук.

Для диагностики стеноза сонной артерии на изображениях в В-режиме визуализируют изменения диаметра сонной артерии ввиду наличия атеросклеротической бляшки. Значимым событием в 1986 году стало измерение толщины стенки интима-медиа с помощью ультразвука в В-режиме, выполненное Pignoli et al., максимально коррелирующее с результатами гистологического исследования [41]. С тех пор оценка толщины интима-медиа в В-режиме позволило провести множество исследований для изучения корреляции между возникновением атеросклероза сонных артерий и такими факторами, как возраст, пол, раса, наличие/отсутствие сахарного диабета, частота пульса и вредные привычки [42]. Комбинирование УЗДС с транскраниальным доплеровским и/или транскраниальным цветным УЗДС позволяет провести более тщательную оценку внутричерепных стенозов и оценку

функциональных расстройств цереброваскулярной зон.

### Сравнительный анализ представленных методов

Несмотря на то что цифровая субтракционная ангиография по-прежнему считается «золотым стандартом» диагностики каротидного стеноза, риск развития инсульта при использовании данного метода составляет 1,2% за счет ее инвазивности [43]. В связи с этим в современной медицине все больше популярности набирает тактика применения неинвазивных методов диагностики стенозированного поражения ВСА в качестве «первой линии». Сравнительная характеристика оптимальных методов диагностики стенозированных сонных артерий представлена в табл. 1 [44–46].

Таблица 1

Сравнительная характеристика оптимальных методов диагностики стенозированных поражений сонных артерий

| Метод диагностики                | Методология   | Преимущества  | Ограничения  |
|----------------------------------|---|---|--|
| Компьютерная томография          | Применение высоких доз рентгеновского излучения с или без контрастирования для получения визуальной и функциональной информации относительно сосудистого сегмента | Короткие сроки выполнения.<br>Возможность 3D-реконструкции.<br>Визуализация широкого спектра патологических формирований.<br>Неинвазивный метод | Риск, связанный с ионизирующим излучением и применением контрастных агентов.<br>Неправильная интерпретация результатов может привести к неправильному диагнозу.<br>Наличие кальциноза создает артефакты.<br>Необходимость громоздкого, дорогостоящего оборудования |
| Магнитно-резонансная ангиография | Изображения формируются за счет генерации электромагнитного поля магнитными катушками и его влиянием на органы и ткани организма                                  | Не оказывает лучевую нагрузку.<br>Неинвазивный метод  | Противопоказан к применению с металлическими имплантатами, не предназначенными для МР-томографов.<br>Длительные сроки выполнения исследования.<br>Аллергические реакции на контрастные агенты  |

| Метод диагностики                      | Методология   | Преимущества   | Ограничения   |
|--|---|--|---|
| Ультразвуковое дуплексное сканирование | Сканирование зоны бифуркации ОСА-ВСА-НСА ультразвуковыми волнами  | Оптимальный скрининговый метод.<br>Не оказывает лучевую нагрузку на организм.<br>Неинвазивный метод.<br>Не требует введения контрастного агента.<br>Не требует дорогостоящего оборудования | Для выполнения исследования и получения диагностически значимых результатов требуется обучение персонала (метод ассистент-зависимый).<br>Не отражает информацию об анатомии БЦА |
| Цифровая субтракционная ангиография    | Применение рентгеновских лучей и специального программного обеспечения для формирования двойного «субтракционного» изображения выделенного сосудистого сегмента | Полное представление касательно анатомии БЦА и ветвей сонных артерий.<br>Низкие объемы вводимого контрастного вещества   | Инвазивность метода.<br>Риск, связанный с ионизирующим излучением и применением контрастных агентов.<br>Риск развития инсульта  |

В то время как ЦСА, КТ и МРТ отображают анатомию брахиоцефальных артерий, дуплексное ультразвуковое сканирование позволяет получить достоверные данные о степени стеноза сонных артерий и скорости кровотока, однако данный метод неинформативен в контексте оценки или для структурного анализа атеросклеротической бляшки [47, 48].

Было обнаружено, что КТ- и МР-ангиографии одинаково чувствительны, но обладают различной по специфичности в контексте оценки степени стеноза. Специфичность КТ-ангиографии всегда являлась выше, это могло быть связано с меньшим размером выборки для аналогичной возрастной группы в случае КТ (n от 24 до 40) по сравнению с МРА (n от 92 до 350) (табл. 2) [49].

Таблица 2

**Сравнительная характеристика чувствительности и эффективности КТ- и МР-ангиографии при оценке степени стеноза СА**

| Исследования                     | N пациентов | Возрастная группа | Степень стеноза | Чувствительность / специфичность (%) |
|----------------------------------|-------------|-------------------|-----------------|--------------------------------------|
| КТ-ангиография сонных артерий    |             |                   |                 |                                      |
| Marks et al. [76]                | 14          | 49–84             | 0–99%           | 100/–                                |
| Farres et al. [77]               | 24          | 48–88             | 50–99%          | 89/95,2                              |
| Anderson et al. [78]             | 40          | 44–83             | 50–99%          | 89/91                                |
| Koelemay et al. [79]             | 40          | 44–83             | 50–99%          | 85/93                                |
| Wardlaw et al. [74]              | 864         | 55–73             | 70–99%          | 77/95                                |
| Магнитная резонансная томография |             |                   |                 |                                      |
| Cosottini et al. [80]            | 92          | 45–82             | 0–99%           | 97/82                                |
| Nederkoorn et al. [67]           | 350         | 39–88             | 70–99%          | 92,2/75,7                            |
| Wardlaw et al. [74]              | 380         | –                 | 70–99%          | 94/93                                |
| Wardlaw et al. [74]              | 774         | –                 | 70–99%          | 88/84                                |



Также диагностический потенциал стандартной МРА в определенной мере страдает от потери сигнала турбулентного и замедленного кровотока, что в свою очередь сказывается на точности измерения степени стеноза [49]. Для нивелирования данного фактора применяют МРА с контрастным усилением. Как было установлено P. Nederkoorn et al., по сравнению с обычной МРА показатель чувствительности и специфичности МРА с контрастным усилением повышается на 7 и 11% соответственно, при диагностике стеноза сонной артерии свыше 70% [50].

Метааналитический анализ всех трех неинвазивных методов визуализации сонных артерий показывают, что МРА является наиболее чувствительным инструментом диагностики стеноза сонной артерии, за ним следует УЗДГ и затем КТ-ангиография. С точки зрения специфичности показатель как МРА, так и КТА является достаточно хорошим (в диапазоне от 90 до 95%) [51]. С точки зрения комфорта для пациента, требования к квалификации оператора, доступность и стоимость обследования, УЗДГ считается предпочтительным выбором в качестве первичного скринингового метода диагностики ССА.

### Заключение

Благодаря технологическому прогрессу за последние три десятилетия точность методов диагностики ССА существенно возросла. Кроме измерения диаметра сонных артерий, оценки степени стеноза и скорости кровотока через суженый участок, современные методы диагностики ССА также направлены на оценку уязвимости и характера непосредственно самой атеромы. По мере модернизации технологического оборудования использование современных компьютерных программ еще больше повысило чувствительность, специфич-

ность и точность диагностики ССА с помощью различных методов визуализации.

«Золотым стандартом» для диагностики ССА по-прежнему принято считать ЦСА, однако, как отмечалось в тексте статьи, данный метод имеет два главных недостатка—инвазивность и ионизирующее излучение, что не позволяет повсеместно рекомендовать его в качестве основного скрининга для пациентов с подозрением на ССА. В свою очередь КТ-ангиография также является лучевым методом диагностики, однако объем ионизирующего излучения значительно ниже, чем при ЦСА. Также данный метод позволяет выполнить трехмерную реконструкцию исследуемого сосудистого сегмента, однако данный метод не позволяет получить данные относительно скорости кровотока.

Магнитно-резонансная ангиография является еще одним методом диагностики ССА с высокой точностью и разрешением полученных изображений. В дополнение к высокоточным и эффективным изображениям сосуда МРА также позволяет получить сведения относительно характеристик атеромы.

Как в случае с КТ, так и при МР-ангиографии главным камнем преткновения при использовании данных методов является высокая стоимость и громоздкость оборудования, что в значительной мере ограничивает широкую распространенность применения данных методов в клинической практике.

Исходя из соображений соотношения цена/доступность/эффективность, УЗДГ является оптимальным методом для скрининговой диагностики пациентов с подозрением на ССА. Однако важным моментом при использовании УЗДГ являются необходимость высокой квалификации врача-специалиста, а также невозможность оценки точной анатомии исследуемого сосуда.

## Литература

1. Пирадов М. А., Максимова М. Ю., Танащян М. М. Инсульт: пошаговая инструкция. Руководство для врачей, 2-е изд., перераб. и доп. М.: ГЭОТАР-Медиа, М., 2020.
2. Benja in E.J., Blaha M.J., Chiuve S.E., Cushman M., Das S.R., Deo R., et al. mHeart disease and stroke statistics-2017 update: a report from the American Heart Association. *Circulation*. 2017; 135: e1–458. <https://doi.org/10.1161/CIR.0000000000000485>.
3. Ovbiagele B., Goldstein L.B., Higashida R.T., Howard V.J., Johnston S.C., Khavjou O.A., et al. Forecasting the future of stroke in the united states: a policy statement from the American heart association and American stroke association. *Stroke*. 2013; 44: 2361–75. <https://doi.org/10.1161/STR.0b013e31829734f2>.
4. Fine-Edelstein J.S., Wolf P.A., O'Leary D.H., et al. Precursors of extracranial carotid atherosclerosis in the Framingham Study. *Neurology*. 1994; 44: 1046–50.
5. De Angelis M., Scrucca L., Leandri M., et al. Prevalence of carotid stenosis in type 2 diabetic patients asymptomatic for cerebrovascular disease. *Diabetes, nutrition & metabolism*. 2003; 16: 48–55.
6. Luedemann J., Schminke U., Berger K., et al. Association between behavior-dependent cardiovascular risk factors and asymptomatic carotid atherosclerosis in a general population. *Stroke*. 2002; 33: 2929–35.
7. Mannami T., Baba S., Konishi M., et al. Comparison of the prevalence of asymptomatic carotid atherosclerosis detected by high-resolution ultrasonography in rural and urban middle-aged Japanese men. *J Stroke Cerebrovasc Dis*. 2000; 9: 106–12.
8. Paraskevas K.I., Spence J.D., Veith F.J., Nicolaidis A.N. Identifying which patients with asymptomatic carotid stenosis could benefit from intervention. *Stroke*. 2014. Excellent review of various risk stratification tools for carotid stenosis.
9. Sushrut Dharmakidari, Pratik Bhattacharya, Seemant Chaturvedi. Carotid Artery Stenosis: Medical Therapy, Surgery, and Stenting. *Curr Neurol Neurosci Rep* 17, Article number: 77 (2017).
10. Inzitari D., Eliasziw M., Gates P., Sharpe B.L., Chan R.K.T., Meldrum H.E., et al. The causes and risk of stroke in patients with asymptomatic internal-carotid-artery stenosis. *N Engl J Med*. 2000; 342: 1693–701. <https://doi.org/10.1056/NEJM200006083422302>.
11. Sudlow C.L., Warlow C.P. Comparable studies of the incidence of stroke and its pathological types: results from an international collaboration. *Stroke*. 1997;28:491–9. <https://doi.org/10.1161/01.STR.28.3.491>.
12. De Weerd M., Greving J.P., Hedblad B., Lorenz M.W., Mathiesen E.B., O'Leary D.H., et al. Prevalence of asymptomatic carotid artery stenosis in the general population: an individual participant data meta-analysis. *Stroke*. 2010; 41: 1294–7.
13. Алекаян Б. Г., Бокерия Л., Голухова Е. З., Петросян К. В., Махалдуани Б. З., Дарвиш Н. А. Непосредственные и отдаленные результаты стентирования и эндартерэктомии у пациентов с атеросклеротическим поражением внутренней сонной артерии. *Эндоваскулярная хирургия*. 2021; 8 (1): 27–37.
14. Schievink W.I. Spontaneous dissection of the carotid and vertebral arteries. *N Engl J Med*. 2001; 344: 898–906.
15. Brody W.R. Digital subtraction angiography. *IEEE Trans Nucl Sci*. 1982; 29: 1176–80.
16. Chilcote W.A., Modic M.T., Pavlicek W.A., Little J.R., Furlan A.J., Duchesneau M.P., et al. Digital subtraction angiography of the carotid arteries: a comparative study in 100 patients. *Radiology*. 1981; 139: 287–295.
17. Warlow C. MRC European Carotid Surgery Trial: interim results for symptomatic patients with severe (70–99%) or with mild (0–29%) carotid stenosis. *Lancet*. 1991; 337: 1235–1243.
18. North American Symptomatic Carotid Endarterectomy Trial (NASCET) Steering Committee. North American symptomatic carotid endarterectomy trial: methods, patient characteristics, and progress. *Stroke*. 1991; 22: 711–720.
19. North American Symptomatic Carotid Endarterectomy Trial Collaborators. Beneficial effect of carotid endarterectomy in symptomatic patients with high-grade carotid stenosis. *N Engl J Med*. 1991; 325: 445–453.
20. Стрелкова Т. В., Айроян А. Г. Церебральный гиперперфузионный синдром. *Клиническая физиология кровообращения*, 2015, № 3.
21. Zhang X., Jie G., Yao X., Dai Z., Xu G., Cai Y., et al. DSA-based quantitative assessment of cerebral hypoperfusion in patients with asymmetric carotid stenosis. *Mol Cell Biomech*. 2019; 16: 27–39.

22. *Yamauchi K., Enomoto Y., Otani K., Egashira Y., Iwama T.* Prediction of hyperperfusion phenomenon after carotid artery stenting and carotid angioplasty using quantitative DSA with cerebral circulation time imaging. *J Neurointerv Surg.* 2018; 10: 579–582.
23. *Петросян К.В.* Отчет о научно-практической работе отделения рентгенохирургических методов исследования и лечения заболеваний сердца и сосудов за 2019 год. Бюллетень НЦССХ им. А.Н. Бакулева РАМН. Сердечно-сосудистые заболевания 2020. Т. 21. № 6. С. 757–764. 10.24022/1810–0694–2020–21–6–757–764.
24. *Петросян К.В.* Отчет о научно-практической работе отделения рентгенохирургических методов исследования и лечения заболеваний сердца и сосудов за 2018 год. Бюллетень НЦССХ им. А.Н. Бакулева РАМН. Сердечно-сосудистые заболевания. 2019. Т. 20. № 5. С. 427–433. 10.24022/1810–0694–2019–20–5–427–433.
25. *Hounsfield G.N.* Computerized transverse axial scanning (tomography): part I. Description of system. *Br J Radiol.* 1973; 46: 1016–1022.
26. *Kalender W.A.* X-ray computed tomography. *Phys Med Biol.* 2006; 51: R29–43. <https://doi.org/10.1088/0031-9155/51/13/R03>.
27. *Вишнякова М.В., Пронин И.Н., Ларьков Р.Н., Загаров С.С.* Компьютерно-томографическая ангиография в планировании реконструктивных операций на внутренних сонных артериях // Диагностическая и интервенционная радиология. 2016. Т. 10. № 3. С. 11–19.
28. *Claves J.L., Wise S.W., Hopper K.D., Tully D., Ten Have T.R., Weaver J.* Evaluation of contrast densities in the diagnosis of carotid stenosis by CT angiography. *Am J Roentgenol.* 1997; 169: 569–573.
29. *Damadian R.* Tumour detection by nuclear magnetic resonance. *Science (80).* 1971; 171: 1151–1153.
30. *Edelman R., Magnetic R.* Resonance imaging. *N Engl J Med.* 1993; 328: 708–716.
31. *Macovski A.* Selective projection imaging: applications to radiography and NMR. *IEEE Trans Med Imaging.* 1982; 1: 42–47. <https://doi.org/10.1109/TMI.1982.4307547>.
32. *Макаренко В.Н.* Диагностика хирургических заболеваний аорты и ее ветвей с помощью МРТ-томографии.: Автореф. дисс. д-ра мед. наук. М. 2003. 26 с.
33. *Mark D., Morashc M.D.* Cross sectional Magnetic Resonance Angiography Is Accurate in predicting degree of carotid stenosis. //J. Annals of Vascular Surgery. 2000. No 3. 14. P. 239–247.
34. *Graves MJ.* Magnetic resonance angiography. *Br J Radiol.* 1997; 70: 6–28. <https://doi.org/10.1259/bjr.70.829.9059290>.
35. *Vanninen R.L., Manninen H.I., Partanen P.K., Tulla H., Vainio P.A.* How should we estimate carotid stenosis using magnetic resonance angiography? *Neuroradiology.* 1996; 38: 299–305.
36. *Fellner C., Lang W., Janka R., Wutke R., Bautz W., Fellner F.A.* Magnetic resonance angiography of the carotid arteries using three different techniques: accuracy compared with intraarterial X-ray angiography and endarterectomy specimens. *J Magn Reson Imaging.* 2005; 21: 424–431.
37. *Debrey S.M., Yu H., Lynch J.K., Lovblad K.O., Wright V.L., Janket S-J.D., et al.* diagnostic accuracy of magnetic resonance angiography for internal carotid artery disease: a systematic review and meta-analysis. *Stroke.* 2008; 39: 2237–48.
38. *Weber J., Forsting M.* Magnetic Resonance Angiography. In: Fisher M, Bogousslavsky J, editors. *Current Review of Cerebrovascular Disease.* 4th ed. Philadelphia, PA: Current Medicine Inc.; 2001. p. 85–92.
39. *Adame I.M., De Koning P.J.H., Lelieveldt B.P.F., Wasserman B.A., Reiber J.H.C., Van Der Geest RJ.* An integrated automated analysis method for quantifying vessel stenosis and plaque burden from carotid MRI images. *Stroke.* 2006; 37: 2162–4. <https://doi.org/10.1161/01.STR.0000231648.74198.f7>.
40. *Liu J., Sun J., Balu N., Ferguson M.S., Wang J., Kerwin W.S., et al.* Semiautomatic carotid intraplaque hemorrhage volume measurement using 3D carotid MRI. *J Magn Reson Imaging.* 2019; M: 1–8.
41. *Pignoli P., Tremoli E., Poli A., Oreste P., Paoletti R.* Intimal plus medial thickness of the arterial wall: a direct measurement with ultrasound imaging. *Circulation.* 1986; 74: 1399–406.
42. *Howard G., Sharrett R., Heiss G., Evans G.W., Chambless L.E., Riley W., et al.* Carotid artery intimal–medial thickness distribution in general populations as evaluated by B-mode ultrasound ARIC Investigators. *Stroke.* 1993; 24: 1297–304.
43. *Kuntz K.M., Skillman J.J., Whittemore A.D., Kent K.C.* Carotid endarterectomy in asymptomatic patients—is contrast angiography necessary? A morbidity analysis. *J Vasc Surg.* 1995; 22: 706–16.

44. *De Weerd M., Greving J.P., de Jong A.W.F., Buskens E., Bots M.L.* Prevalence of asymptomatic carotid artery stenosis according to age and sex: systematic review and metaregression analysis. *Stroke*. 2009; 40: 1105–13. <https://doi.org/10.1161/STROKEAHA.108.532218>.
45. *Huston J., James E.M., Brown R.D. Jr., Lefsrud R.D., Ilstrup D.M., Robertson E.F., et al.* Redefined duplex ultrasound criteria for diagnosis of carotid artery stenosis. *Mayo Clin Proc*. 2000; 74: 1133–1140.
46. *Nederkoorn P.J., Mali WPTM, Eikelboom B.C., Elgersma O.E.H., Buskens E., Hunink M.G.M., et al.* Preoperative diagnosis of carotid artery stenosis accuracy of noninvasive testing. *Stroke*. 2002; 33: 2003–2008.
47. *Huston J., James E.M., Brown R.D. Jr., Lefsrud R.D., Ilstrup D.M., Robertson E.F., et al.* Redefined duplex ultrasound criteria for diagnosis of carotid artery stenosis. *Mayo Clin Proc*. 2000; 74: 1133–1140.
48. *Nederkoorn P.J., Mali WPTM, Eikelboom B.C., Elgersma O.E.H., Buskens E., Hunink M.G.M., et al.* Preoperative diagnosis of carotid artery stenosis accuracy of noninvasive testing. *Stroke*. 2002; 33: 2003–2008.
49. *Jager H.R., Moore E.A., Bynevelt M., Coley S., Mounfield P., Kitchen N., et al.* Contrast-enhanced MR angiography in patients with carotid artery stenosis: comparison of two different techniques with an unenhanced 2D time-of-flight sequence. *Neuroradiology*. 2000; 42: 240–248.
50. *Nederkoorn P.J., Van Der Graaf Y., Hunink MGM.* Duplex ultrasound and magnetic resonance angiography compared with digital subtraction angiography in carotid artery stenosis: a systematic review. *Stroke*. 2003; 34: 1324–1331.
51. *Jm W., Fm C., Jj B., Wartolowska K.* Non-invasive B.E. Review: noninvasive imaging techniques may be useful for diagnosing 70% to 99% carotid stenosis in symptomatic patients. *Diagn ACP J Club*. 2006; 145: 77.

## ИНТРАОПЕРАЦИОННЫЕ УЛЬТРАЗВУКОВЫЕ ИССЛЕДОВАНИЯ В ХИРУРГИЧЕСКОЙ ПРОФИЛАКТИКЕ ИШЕМИЧЕСКОГО ИНСУЛЬТА

Хамидова Л. Т., Рыбалко Н. В.

ГБУЗ «Научно-исследовательский институт скорой помощи имени  
Н. В. Склифосовского Департамента здравоохранения города Москвы»

### Каротидная эндартерэктомия как метод первичной и вторичной хирургической профилактики ишемического инсульта

Виды оперативных вмешательств при поражении каротидных артерий разнообразны и включают операции с открытым хирургическим доступом и эндоваскулярные методики. Каротидная эндартерэктомия (КЭЭ) является наиболее типичным и рутинным хирургическим вмешательством в любом центре патологии мозгового кровообращения.

КЭЭ является операцией по устранению источника артерио-артериальной эмболии, но сама несет в себе потенциальный риск развития неврологических нарушений. В связи с этим очень важно не только определить эффективность КЭЭ для первичной и вторичной профилактики инсульта, но и соотнести с возможными послеоперационными церебральными сосудистыми осложнениями.

Был проведен ряд РКИ по оценке эффективности и потенциального риска, связанного с выполнением КЭЭ для симптомных и асимптомных стенозов [1, 2]. Под асимптомным стенозом подразумевается стеноз каротидной артерии, не осложнившийся предшествующей острой ишемической церебральной симптоматикой и без признаков перенесенного нарушения мозгового кровообращения по результатам КТ и/или МРТ. В неврологическом статусе у таких пациентов может быть выявлена рассеянная неврологическая симптоматика. К симптомным стенозам относится сужение каротидной артерии, вызвавшее в течение предыдущих шести месяцев ИИ, ТИА или монокулярную слепоту с соответствующими изменениями по данным нейровизуализации.

Эффективность проведения КЭЭ у пациентов с симптомным и асимптомным стенозами каротидных артерий в большой степени зависит от предоперационной подготовки, периопе-

рационных осложнений и послеоперационного наблюдения.

Основными периоперационными неврологическими сосудистыми осложнениями при данных вмешательствах являются эмболия в церебральные артерии, гипоперфузия и гиперперфузия [3]. По данным М.Р. Spencer (1997), полученным на основании анализа результатов 500 каротидных эндартерэктомий, частота цереброваскулярных осложнений этой операции составляет 4,8%: 1,8% — транзиторные ишемические атаки, 3% — перманентный дефицит (причем автор указывает на снижение частоты от 7% в середине 80-х до 2% в последние годы); из них в 54% случаев причиной была эмболия, в 29% — гиперперфузия и в 17% — гипоперфузия [4].

Транскраниальная доплерография применяется для интраоперационного мониторинга церебральной гемодинамики, начиная с 1980-х годов, и позволяет диагностировать в реальном времени все три основные причины осложнений: эмболию, гипоперфузию и гиперперфузию.

По результатам исследований, МЭС регистрируются при проведении КЭЭ в 100% случаев [5–6]. Источником материальных микроэмболов при КЭЭ являются морфологически нестабильные атеросклеротические бляшки и белые, фибрин-тромбоцитарные тромбы, образующиеся на поверхности бляшки. Механизм эмболизации запускается во время диссекции ВСА при проведении КЭЭ. Материальная и газовая микроэмболизация возникает при постановке и открытии шунта, а во время шунтирования регистрируются материальные микроэмболы. Значительное число как материальных, так и газовых микроэмболов продуцируется при освобождении сонной артерии от пережатия с финальным возобновлением кровотока.

Проведенные исследования выявляют прямую зависимость между количеством зарегистри-

стрированных в процессе проведения КЭЭ микроэмболических сигналов и высоким риском развития церебральных ишемических событий в послеоперационном периоде [5–7].

Установлено, что более десяти зарегистрированных в раннем послеоперационном периоде за час МЭС являются предиктором возможного развития инсульта или ТИА на ипсилатеральной стороне и ассоциируется с высоким риском развития послеоперационных ишемических очагов в головном мозге по данным МРТ [7].

Признаки микроэмболизации сохраняются в течение определенного времени и после операции, достигая у некоторых пациентов 50 микроэмболических сигналов в час и более, но количество микроэмболов достаточно быстро снижается. При отсутствии послеоперационного снижения интенсивности микроэмболизации или ее нарастании ставится вопрос о ревизии сосуда и, возможно, о повторной операции. Предотвращение эмболических осложнений зависит главным образом от качества выполнения хирургических манипуляций. Применение антитромботической терапии и гиполипидемических препаратов позволяет значительно уменьшить частоту развития неврологических нарушений.

Таким образом, доплеровское мониторирование во время операций при стенозирующих поражениях каротидных артерий является обязательным и оправданным. Необходимо дальнейшее совершенствование методик с целью дифференцировки состава эмболического материала и определения дальнейшей тактики мероприятий.

### Доплеровская детекция церебральной микроэмболии

Первое сообщение о регистрации эмболов с помощью ультразвука было сделано в 1965 году W. G. Austen и D. H. Nowry, которые датчиком 2 МГц во время операции на сердце с использованием искусственного кровообращения зарегистрировали сигналы от эмболов [7]. В 1968 году M. P. Spencer и S. D. Campbell датчиком 5 МГц детектировали сигналы от воздушных микроэмболов в сосудах при изменении давления у моряков во время декомпрессии [4]. В 70-е годы прошлого века была проведена серия экспериментальных работ по локации микроэмболов в интрацеребральных сосудах у животных с помощью импульсного ультра-

звука, но только после преодоления R. Aaslid в 1982 году экранирующего эффекта черепа открылась реальная перспектива регистрировать появление эмболов в интрацеребральных сосудах методом транскраниальной ультразвуковой доплерографии (ТКДГ) [8]. В 1990 году M. P. Spencer с соавт. методом транскраниальной доплерографии детектировали сигналы от материальных микроэмболов в средней мозговой артерии (СМА) во время проведения каротидной эндартерэктомии.

Базовые критерии идентификации доплеровских МЭС были разработаны Consensus Committee of the Ninth International Cerebral Symposium и опубликованы в журнале «Stroke» в 1995 году:

Доплеровский МЭС является транзиторным, длительность его обычно не превышает 300 мс.

Амплитуда доплеровского МЭС обычно по крайней мере на 3 дБ выше фонового сигнала.

Доплеровский МЭС располагается внутри и не пересекает изолинию.

Доплеровский МЭС сопровождается звуковым сигналом, который в зависимости от применяемого устройства может быть похож на «щелчок», «чириканье» или «стон» [9].

В процессе внедрения данного метода в клиническую практику появилась техническая проблема — несоответствие результатов, полученных разными исследователями на разной аппаратуре. Приводимая в литературе частота обнаружения МЭС при одной и той же патологии существенно различалась, что приводило к дискредитации метода. Были предприняты крупные внутрицентровые и международные исследования этой проблемы. Результатом стало появление в 1998 году в журнале «Stroke» статьи «Consensus on microembolus detection by TCD», подготовленной International Consensus Group on Microembolus Detection [10]. В ней обобщены технические параметры, влияющие на детектабельность МЭС.

В процессе обработки полученных результатов любое энергетическое колебание доплерографически регистрируется как HITS (High Intensity Transient Signal), то есть высокоэнергетический «всплеск» в потоке частиц.

С практической точки зрения, одним из наиболее важных вопросов является проблема дифференцировки HITS на микроэмболические и артефактные сигналы.

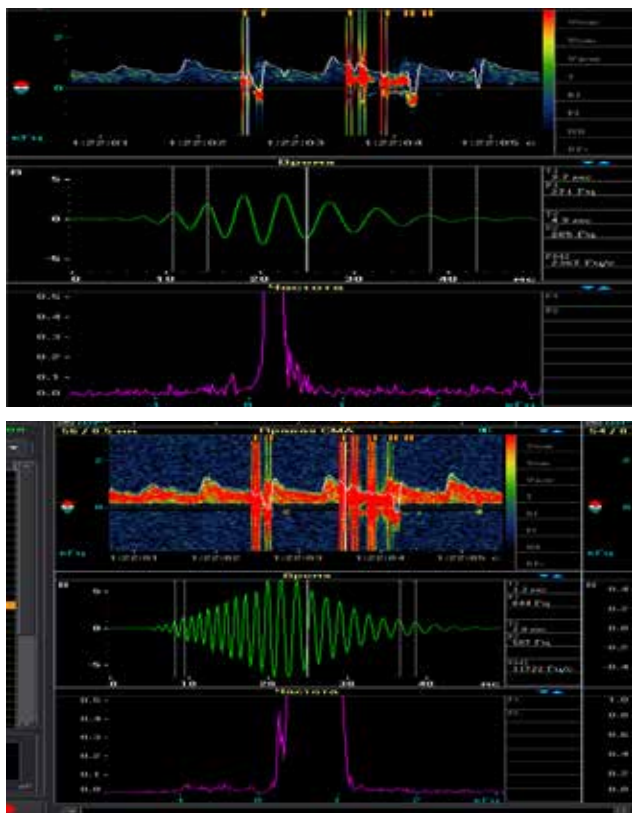


Рис. 1. HITs, зарегистрированные во время мониторинга СМА

Избежать появления артефактов, вызванных смещением датчика, работой диатермокоагулятора во время операции или другими причинами, практически невозможно. Наиболее широко распространен метод дифференцировки МЭС и артефактов на основе двух мощностных параметров, значения которых могут быть выбраны по усмотрению исследователя — порога детекции и порога режекции. Порог детекции представляет собой такое относительное увеличение интенсивности сигнала по отношению к фоновому сигналу, которое позволяло бы расценивать его как микроэмболический. В качестве порога детекции рекомендуют значение относительного увеличения интенсивности 7 дБ (Markus H., Molloy, 1997), поскольку такая величина порога обеспечивает хорошую воспроизводимость результатов детекции. Порог режекции представляет собой разницу интенсивности сигналов, обнаруженных вблизи изолинии по разные стороны от нее, позволяет исключать сигналы, пересекающие изолинию, и таким образом являющимися артефактными. Существуют рекомендации, согласно которым целе-

сообразно выбирать близкие значения порогов детекции и режекции, то есть 7 дБ.

На практике во время выявления доплеровской системой МЭС возможны различные интерпретации данного события:

- причиной может быть появление маленького газового микроэмбола (несколько микрон) у пациентов с искусственным клапаном сердца;
- маленький оформленный элемент (десятки микрон) у пациентов с осложненной атеросклеротической бляшкой брахиоцефальных артерий или во время проведения операции по поводу стенозирующих поражений экстракраниальных отделов брахиоцефальных артерий или большой кусок тромба, например, у пациентов с фибрилляцией предсердий.

Современными валидизированными методами дифференцировки микроэмболических частиц являются двухчастотный метод и метод определения индекса модуляции частоты.

Двухчастотный метод доплеровской дифференцировки МЭС основан на принципе, согласно которому твердые частицы отражают ультразвуковую волну с большей интенсивностью на большей частоте, тогда как газовые микрочастицы отражают большую ультразвуковую волну на меньшей частоте. Для реализации данного метода применяют мультчастотные доплеровские датчики, где происходит инсонация сосуда одновременно на частоте 2,0 и 2,5 МГц [11].

Метод, основанный на определении индекса модуляции частоты (ИМЧ), измеряет малейшую интенсивность модуляции следа микроэмболической частицы и является наиболее важным, так как позволяет оценить траекторию модификации циркуляции микроэмбола в потоке крови. Опытным путем установлено, что индекс модуляции частоты для газовых микрочастиц в сотни раз превосходит таковой для твердых микрочастиц, что связано с разной способностью отражать ультразвуковую волну.

Данный феномен был впервые описан в исследовании J. Smith и соавт. [12]. В работах Кузнецова А. Н. и соавт. были определены практические критерии для разделения микроэмболических частиц на газовые и материальные. МЭС, превышающие значение 3000 Гц/с, относятся к газовым. МЭС со значением ИМЧ меньше 3000 Гц/с относятся к материальным [13].

Исследования, посвященные разработке и усовершенствованию методов разделения микроэмболических частиц в церебральном кровотоке, продолжают, в том числе российскими учеными. Необходимо дальнейшее совершенствование методик дифференцировки состава эмболического материала для профилактики периперационного ишемического инсульта или его своевременной диагностики.

### Комплексное ультразвуковое обследование пациентов на дооперационном этапе

Каротидная эндартерэктомия является эффективной мерой первичной и вторичной хирургической профилактики ишемического инсульта, но сама по себе несет риск развития цереброваскулярных осложнений. Периперационный инсульт — одно из наиболее значимых осложнений для пациента, хирурга и анестезиолога. С целью профилактики периперационных сосудистых ишемических осложнений пациентам с гемодинамически значимыми стенозами ВСА перед проведением КЭЭ выполняют ряд исследований:

- Ультразвуковое дуплексное сканирование сонных и позвоночных артерий.
- Контрастно-усиленное дуплексное сканирование сонных артерий.
- Транскраниальный доплеровский мониторинг гомолатеральной СМА с регистрацией микроэмболических частиц и подсчетом их количества.

Основные задачи диагностических мероприятий:

- уточнить степень стеноза ВСА;
- выявить возможные признаки нестабильности (эмбологенности) атеросклеротической бляшки;
- оценить наличие функционального сосудистого резерва.

Определение нестабильности, «эмбологенности» атеросклеротической бляшки у пациентов с атеросклеротическим поражением внутренней сонной артерии является важной частью предоперационной подготовки пациентов перед проведением КЭЭ. Пациентам с выявленными признаками нестабильности АСБ на дооперационном этапе необходимо проведение обязательного интраоперационного доплеровского мониторинга и наблюдение в раннем послеоперационном периоде.

В НИИ СП им. Н. В. Склифосовского приняты следующие критерии для оценки нестабильности АСБ:

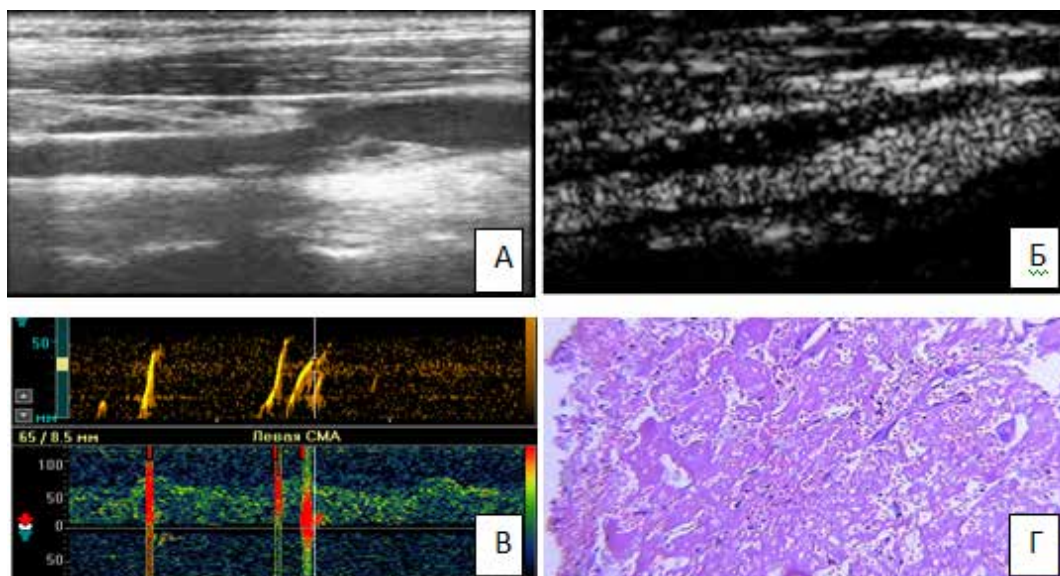
- неровность поверхности бляшки с дефектом окрашивания при цветовом доплеровском картировании;
- наличие дефекта покрышки бляшки с гипоэхогенными структурами в этой области с образованием «немых» зон при цветовом доплеровском картировании;
- бляшки, в составе которых имеется гипо- и анэхогенный компонент;
- «затекание» цвета при цветовом доплеровском картировании в толщу бляшки с турбулентным потоком;
- дефект интимы с образованием зон пониженной эхогенности в этой области;
- усиленное накопление контрастного препарата в структуре бляшки;
- микроэмболические частицы в церебральном кровотоке.

В остром периоде:

- подвижность элементов покрышки бляшки;
- присоединившийся тромбоз;
- наличие кратера (свободного либо заполненного);
- наличие псевдофлотации любых элементов бляшки, прилежащих отделов сосудистой стенки, пристеночных образований.

На рисунке 2 представлены результаты комплексного ультразвукового обследования сонных артерий пациента А. 65 лет перед проведением плановой КЭЭ. В анамнезе у пациента ишемический инсульт в бассейне правой ВСА. Ультразвуковое сонографическое исследование позволило выявить гетерогенную атеросклеротическую бляшку в бифуркации правой ОСА и устье правой ВСА с изъязвлением глубиной  $1/3$  толщины бляшки (рис. 2А). Контрастно-усиленное ультразвуковое визуализация обнаружило накопление контраста более  $1/2$  площади поверхности бляшки (рис. 2Б). При проведении 60-минутного доплеровского мониторинга правой СМА детектированы 5 МЭС (рис. 2В). Во время проведения КЭЭ был получен фрагмент бляшки, проведен морфологический анализ. В поле зрения были выявлены группы из 10–30 новообразованных сосудов (рисунок 2Г); участки некроза покрышки бляшки толщиной до половины, умеренная воспалительная и макрофагальная реакция.





**Рис. 2. Признаки нестабильной симптомной атеросклеротической бляшки**

А. Визуализация в В-режиме с изъязвлением бляшки глубиной 1/3.

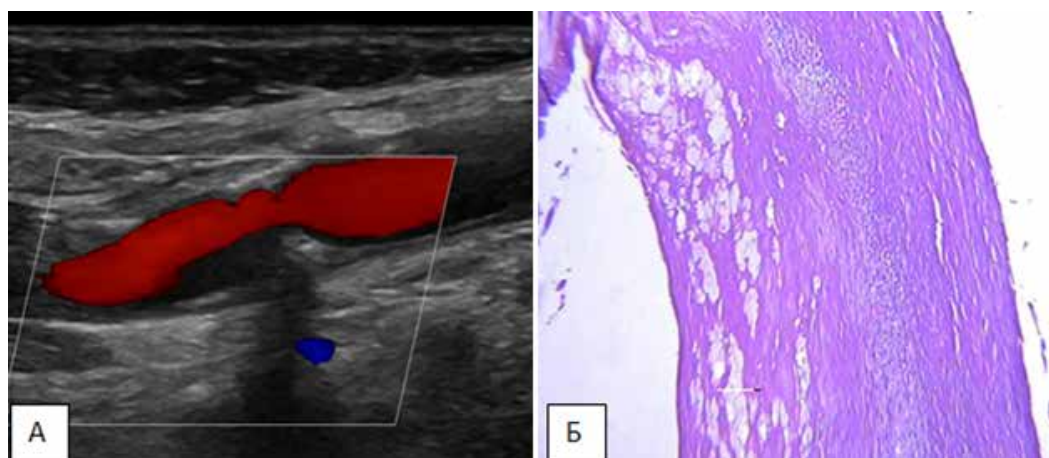
Б. Контрастно-усиленная визуализация бляшки с площадью поверхности со «светящимися элементами» менее 1/2 от всей площади поверхности бляшки.

В. Пять МЭС в гомолатеральной СМА.

Г. Группы из 10–30 новообразованных сосудов на гистологическом препарате бляшки

Рисунок 3А иллюстрирует клинический пример пациента В. 59 лет с асимптомной атеросклеротической бляшкой в левой ВСА. Ультразвуковое дуплексное сканирование и церебральная ангиография обнаружили стеноз устья и проксимального отдела левой ВСА до 75% (по NASCET) без признаков изъязвления. При выполнении контрастно-усиленного ультразвукового сканирования — накопление

препарата менее 1/3 площади поверхности бляшки. Доплеровский мониторинг левой СМА не выявил наличие микроэмболических частиц на гомолатеральной стороне. При анализе макропрепарата не обнаружено признаков нестабильности бляшки: единичные новообразованные сосуды и единичные участки некроза покрышки бляшки, незначительная воспалительная реакция (рис. 3Б).



**Рис. 3. Признаки стабильной асимптомной атеросклеротической бляшки**

А — атеросклеротическая бляшка со стенозированием просвета сосуда до 75% без признаков изъязвления поверхности, неровности контуров.

Б — гистологический препарат бляшки — единичные участки некроза покрышки бляшки, незначительная воспалительная реакция

Таким образом, существует связь между совокупностью ультразвуковых признаков (степенью изъязвления, количеством зарегистрированных микроэмболов и степенью контрастирования бляшки) и степенью нестабильности бляшки по гистологическим признакам (количество образованных неососудов, толщина покрышки и степень выраженности ее фиброза, степень выраженности воспалительной и макрофагальной реакции, наличие кровоизлияний в строме бляшки).

### Ультразвуковой интраоперационный мониторинг во время проведения каротидной эндартерэктомии

Для интраоперационной оценки кровотока по магистральным артериям головы, достаточности и компенсации мозгового кровотока при временном и постоянном пережатии ВСА использовали следующие методики:

#### ТКДГ и ТКДС.

Интраоперационная контактная сонография бифуркации ОСА и устья ВСА во время КЭАЭ. Доплеровский мониторинг церебральной гемодинамики.

#### ТКДГ и ТКДС во время КЭАЭ

Транскраниальная доплерография и транскраниальное дуплексное сканирование применяется при выполнении КЭАЭ и тромбинтиэктомии (ТИЭ) в качестве метода интраоперационного контроля компенсации мозгового кровотока по ипсилатеральному каротидному бассейну в момент пережатия ВСА. Используется датчик с частотой 2 МГц, который обеспечивает достаточно высокую проникающую способность ультразвука, а импульсный режим работы датчика с компьютерной обработкой воспринимаемых сигналов — возможность получения информации о кровотоке в сосудах на строго определенной, задаваемой исследователем глубине.

Для локации ВСА используют два основных естественно существующих акустических окна: темпоральное (височное) и орбитальное. Локацию через темпоральное окно производят через чешую височной кости, которая является наиболее тонкой ее частью (рис. 4).

Измеряют линейную скорость кровотока (см/с) по М1-сегменту ипсилатеральной СМА

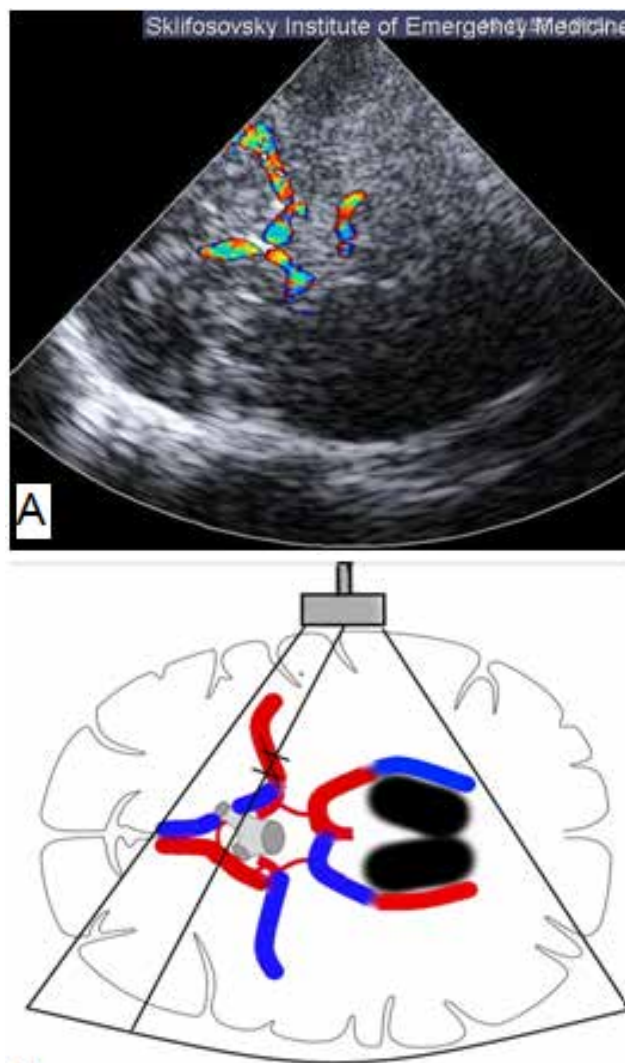


Рис. 4. Методика транскраниального дуплексного сканирования

А — артериальный круг большого мозга в режиме цветного доплеровского кодирования.

Б — темпоральное (височное) акустическое окно

до пережатия, в момент и после пережатия ВСА. Если при пробном пережатии внутренней сонной артерии кровоток по СМА снижается более чем на 60% от исходного значения или абсолютная величина ЛСК составляла менее 20 см/с, кровоток в ипсилатеральном полушарии головного мозга считается неудовлетворительным и операцию продолжают с использованием временного внутрипросветного шунта, с целью снижения риска периоперационных ишемических осложнений (рис. 4).

Под контролем ТКДГ проводят временное пережатие левой ВСА. Разметка бифуркации сонной артерии по данным УЗИ (рис. 5).

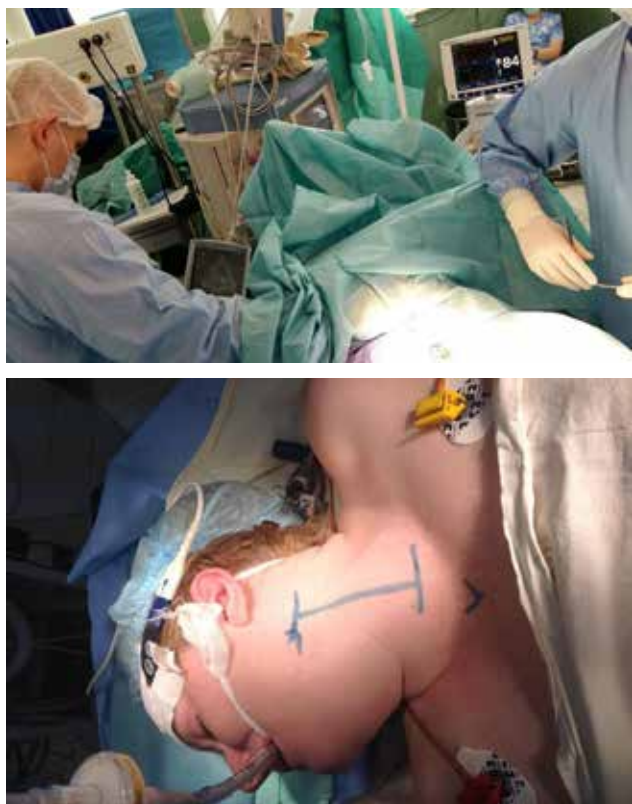

Рис. 5. Интраоперационное фото

### Интраоперационная контактная сонография

Метод интраоперационной контактной сонографии (рис. 5) применяется на этапе зашивания раны, и целью определения проходимости просвета ОСА и ВСА. Интраоперационная контактная сонография позволяет визуализировать такие возможные ранние сосудистые осложнения, как диссекция интимы, острый артериальный тромбоз. Метод применяется с целью профилактики ранних церебральных ишемических сосудистых осложнений.

### Транскраниальный доплеровский мониторинг церебрального кровотока с микроэмболодетекцией во время каротидной эндартерэктомии

Билатеральный доплеровский мониторинг СМА с анализом записи в режиме онлайн необходимо выполнять каждому пациенту интраоперационно и в раннем послеоперационном периоде (рис. 7).

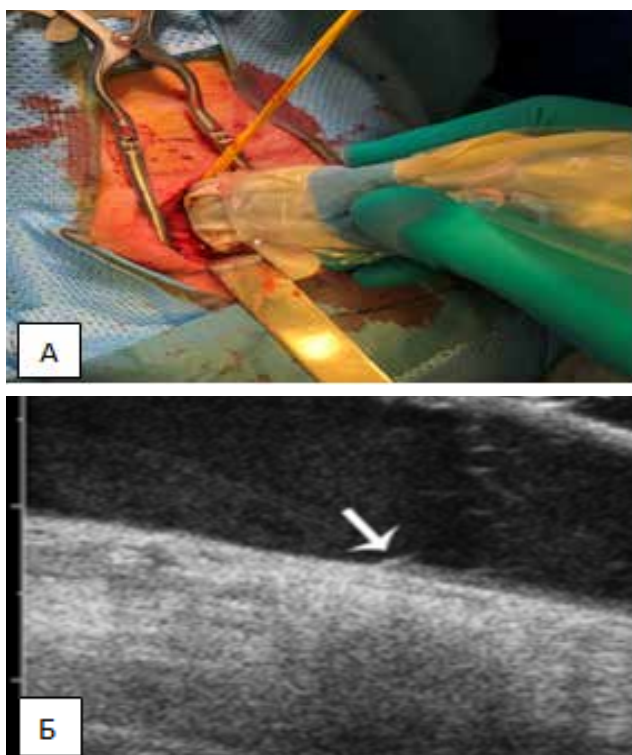


Рис. 6. Интраоперационная контактная сонография

А — положение датчика в операционном поле;  
Б — сонограмма ВСА после КЭАЭ (стрелка — остаточный материал бляшки)

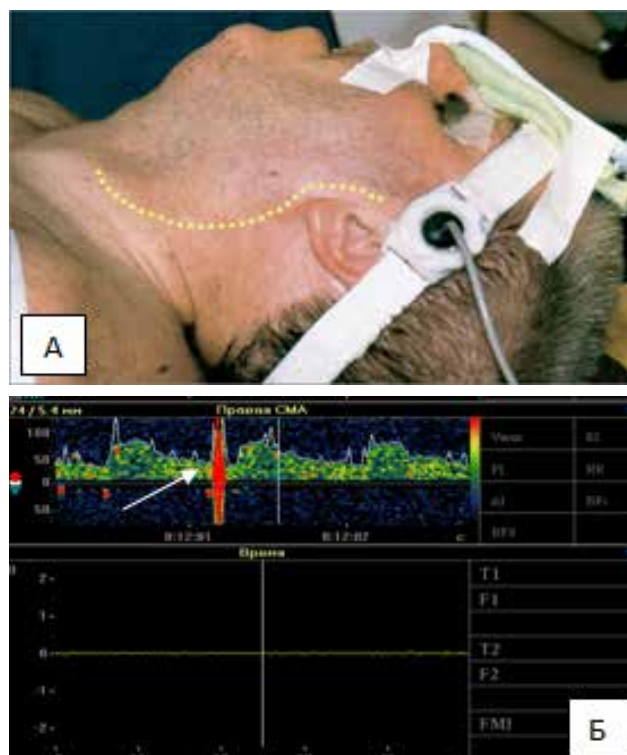


Рис. 7. Интраоперационный доплеровский мониторинг церебрального кровотока при выполнении КЭАЭ

А — наложение датчика и фиксация на транстемпоральном акустическом доступе;  
Б — доплерограмма СМА на этапе выделения ВСА (стрелка — МЭС)

Обязательным условием проведения доплеровского мониторинга должна быть функция дифференцировки состава МЭС на газовые и материальные эмболы. Для выполнения разделения микрочастиц применяется двухчастотный метод, или метод расчета индекса модуляции частоты (ИМЧ).

Для проведения длительного транскраниального доплеровского мониторинга датчик фиксируется на височной области пациента с помощью держателя на адгезивной прокладке или фиксирующего шлема (рис. 7). Полученную запись кривой скорости кровотока, сохраненную на microSD-носителе, анализируют с помощью программного обеспечения на стационарном компьютере. Оценивается систолическая скорость кровотока, конечная диастолическая, среднемаксимальная скорость кровотока, а также индексы—RI и PI—на протяжении всего исследования.

В работе Хамидовой Л. Т. и соавт. установлено наличие микроэмболических частиц в це-

ребральном сосудистом русле в 100% случаев. Выявлено преобладание материальной церебральной эмболии во время проведения КЭАЭ у пациентов с симптомным стенозом ВСА, по сравнению с асимптомными пациентами. Всего было получено  $188 \pm 57$  МЭС у пациентов с симптомными стенозами ВСА, из них 76% были материальной природы и  $85 \pm 10$  МЭС у пациентов с асимптомными стенозами, из них 35%—материальной природы [14].

Выделяют следующие этапы КЭАЭ: I этап—выделение каротидных артерий; II этап—удаление АСБ; III этап—пуск кровотока и IV этап—зашивание раны. Для каждого этапа существуют доплерографические паттерны (рис. 8–84).

### Первый этап операции (выделения ВСА)

Большинство материальных эмболов (до 62%) во время проведения КЭАЭ регистрируются до пережатия ВСА [14], на этапе выделения АСБ, что может быть связано с выполнением хирургических манипуляций (рис. 8).

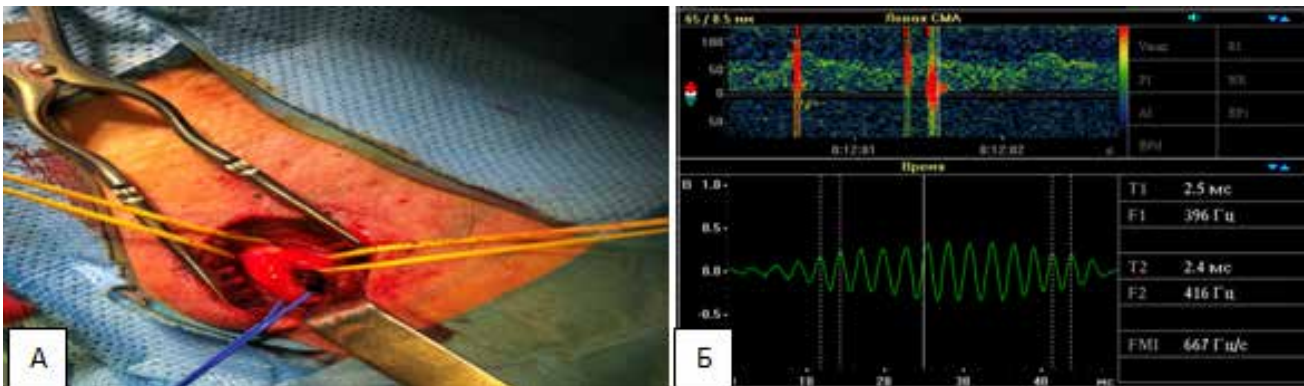


Рис. 8. КЭАЭ—этап выделения ВСА (на рисунке выделенные ОСА, ВСА и НСА)

А—КЭАЭ—этап выделения ВСА (на рисунке выделенные ОСА, ВСА и НСА);

Б—доплерограмма на этапе выделения ВСА, материальная микрочастица, полученная при выполнении доплеровского мониторинга церебрального кровотока (ИМЧ = 667 Гц/сек.)

Второй этап операции (этап удаления АСБ) характеризуется наименьшим общим количеством микроэмболов, что связано с пережатием ВСА и ее выключением из кровотока. Во время этапа пережатия ВСА лоцируется коллатеральный спектр кровотока (рис. 9). Наличие единичных материальных микрочастиц в бассейне оперируемой ВСА может быть объяснено атеросклеротическим процессом на контра-

теральной стороне и проникновением микрочастиц по основным коллатеральным путям. Во время пробных пережатий внутренней сонной артерии для оценки эффективности коллатерального кровотока и измерения ретроградного давления во внутренней сонной артерии на доплерограмме гомолатеральной СМА могут регистрироваться материальные МЭС.

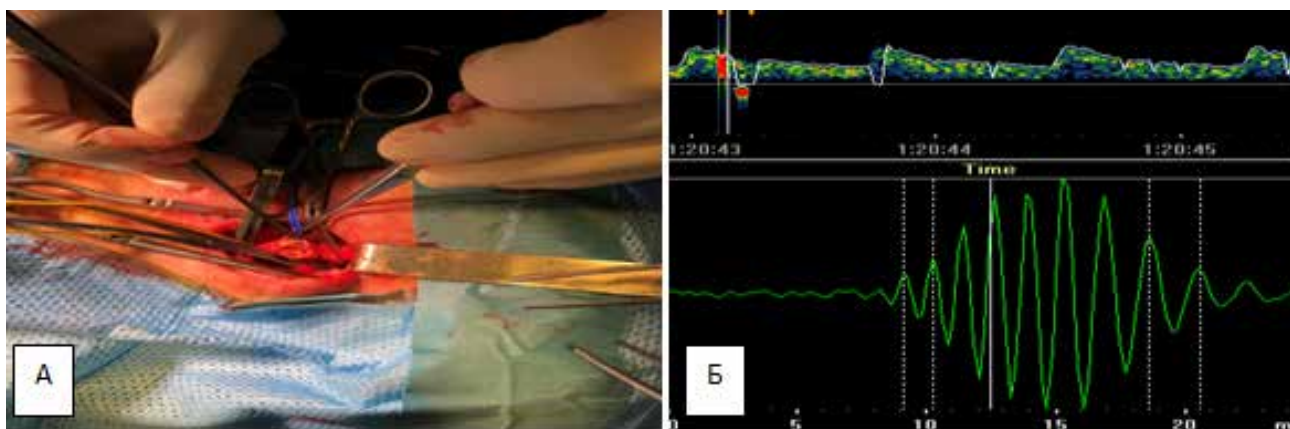


Рис. 9. КЭАЭ—этап удаления АСБ

А—КЭАЭ—этап удаления АСБ;

Б—доплерограмма на этапе удаления АСБ, коллатеральный кровоток

Третий этап операции—этап снятия зажима и пуска кровотока—характеризуется значительным количеством микрочастиц в церебральном кровотоке, большинство микрочастиц—газовой природы [14].

Необходимо также отметить, что в большинстве случаев момент деклипирования

ВСА сопровождается кратковременной гиперперфузией в бассейне гомолатеральной СМА с последующим восстановлением кровотока (рис. 10). Спектральные характеристики кровотока изменяются с коллатерального типа до магистрального кровотока в бассейне оперируемой ВСА (рис. 10).

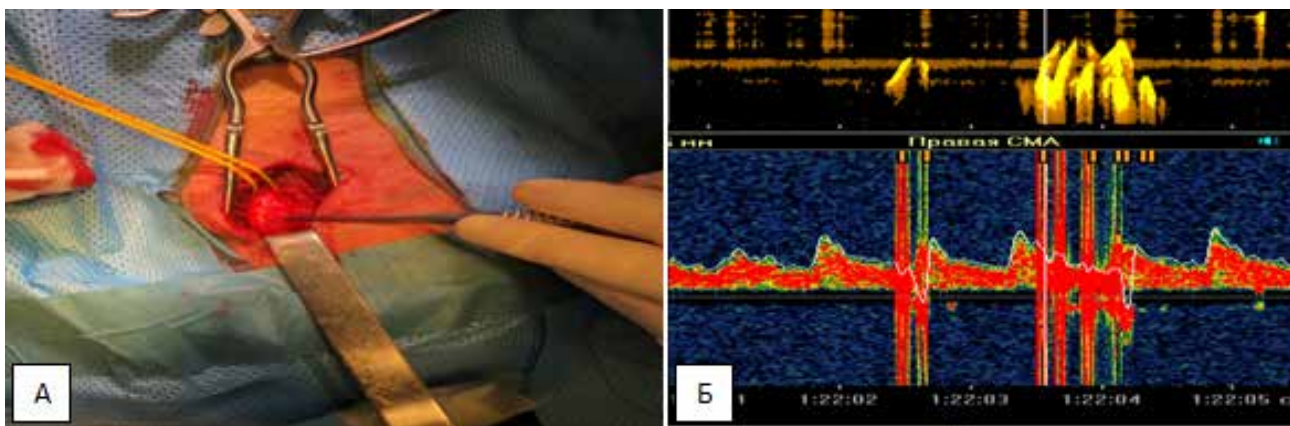


Рис. 10. КЭАЭ—этап снятия зажима с ВСА и пуска кровотока

А—КЭАЭ—этап снятия зажима с ВСА и пуска кровотока;

Б—доплерограмма на этапе снятия зажима с ВСА, доплерографические признаки кратковременной гиперперфузии кровотока

#### Четвертый этап—зашивание раны

Наименьшее общее количество частиц, количество газовых и материальных микрочастиц регистрируется на этапе зашивания раны (4-й этап). На доплерограмме—магистральный неизменный кровоток (рис. 11).

Установлено, что периоперационная эмболия сопровождает все этапы операции по ре-

васкуляризации головного мозга. Основными источниками интраоперационной материальной эмболии при выполнении КЭАЭ являются фрагменты морфологически «нестабильной» АСБ, которые проникают в мозговой кровоток на этапе выделения ВСА [4–6, 14, 15].

Наибольшее общее количество микрочастиц и количество материальных микрочастиц у пациентов двух групп было выявлено на этапе

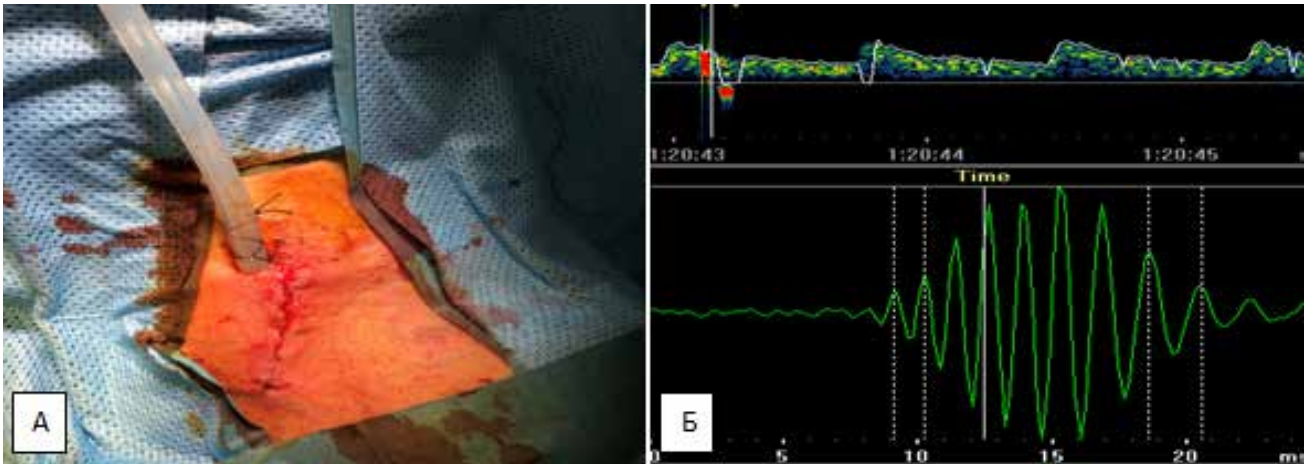


Рис. 11. КЭАЭ—этап зашивания раны

А—КЭАЭ—этап зашивания раны;  
 Б—доплерограмма на этапе снятия зажима с ВСА, доплерографические признаки кратковременной гиперперфузии кровотока

выделения АСБ. Отмечается преобладание микроэмболии материального характера у пациентов с симптомными атеросклеротическими стенозами на этом этапе КЭАЭ, что может быть связано с нестабильностью и осложненным характером бляшки. Пациенты с симптомными АСБ и массивной материальной эмболией на первом этапе операции требуют проведения дополнительных диагностических мероприятий в периоперационном периоде (контактная сонография, послеоперационное дуплексное сканирование сонных артерий, нейровизуализация) и детального мониторинга с расширенной оценкой неврологического статуса в раннем послеоперационном периоде.

Наименее эмбологенным и наиболее безопасным для церебральной гемодинамики этапом КЭАЭ для пациентов двух групп был период зашивания раны (менее 10% зарегистрированных микрочастиц).

Алгоритм ультразвуковых диагностических мероприятий во время проведения каротидной эндартерэктомии

Для профилактики развития периоперационных сосудистых осложнений во время проведения каротидной эндартерэктомии в НИИ СП им. Н.В. Склифосовского разработан алгоритм комплексных диагностических мероприятий (рис. 12).

На дооперационном этапе всем пациентам выполняется доплеровский мониторинг

гомолатеральной СМА с выявлением МЭС. Отсутствие МЭС ассоциируется с низким риском развития периоперационных сосудистых осложнений. Наличие в церебральном сосудистом русле любого количества МЭС, выявленных в течение часового мониторинга, предполагает высокий риск развития острых ишемических церебральных сосудистых событий. В таких клинических ситуациях необходимо проведение контрастно-усиленного дуплексного сканирования сонных артерий.

В случае отсутствия накопления контраста или незначительного количества контраста в строме бляшки риск развития периоперационных сосудистых событий остается минимальным. В качестве ультразвукового мониторинга церебрального кровотока рассматривается ТКДС на этапе пережатия ВСА и этапе пуска кровотока, а также оксиметрия.

Пациентам с умеренным или выраженным накоплением контрастного препарата в строме бляшки необходимо проводить интраоперационный доплеровский мониторинг с обязательной функцией дифференцировки МЭС на газовые и материальные микрочастицы. При обнаружении на интраоперационном мониторинге любого количества материальных микрочастиц с целью исключения острого тромбоза ВСА необходимо проведение интраоперационной контактной сонографии (рис. 12).

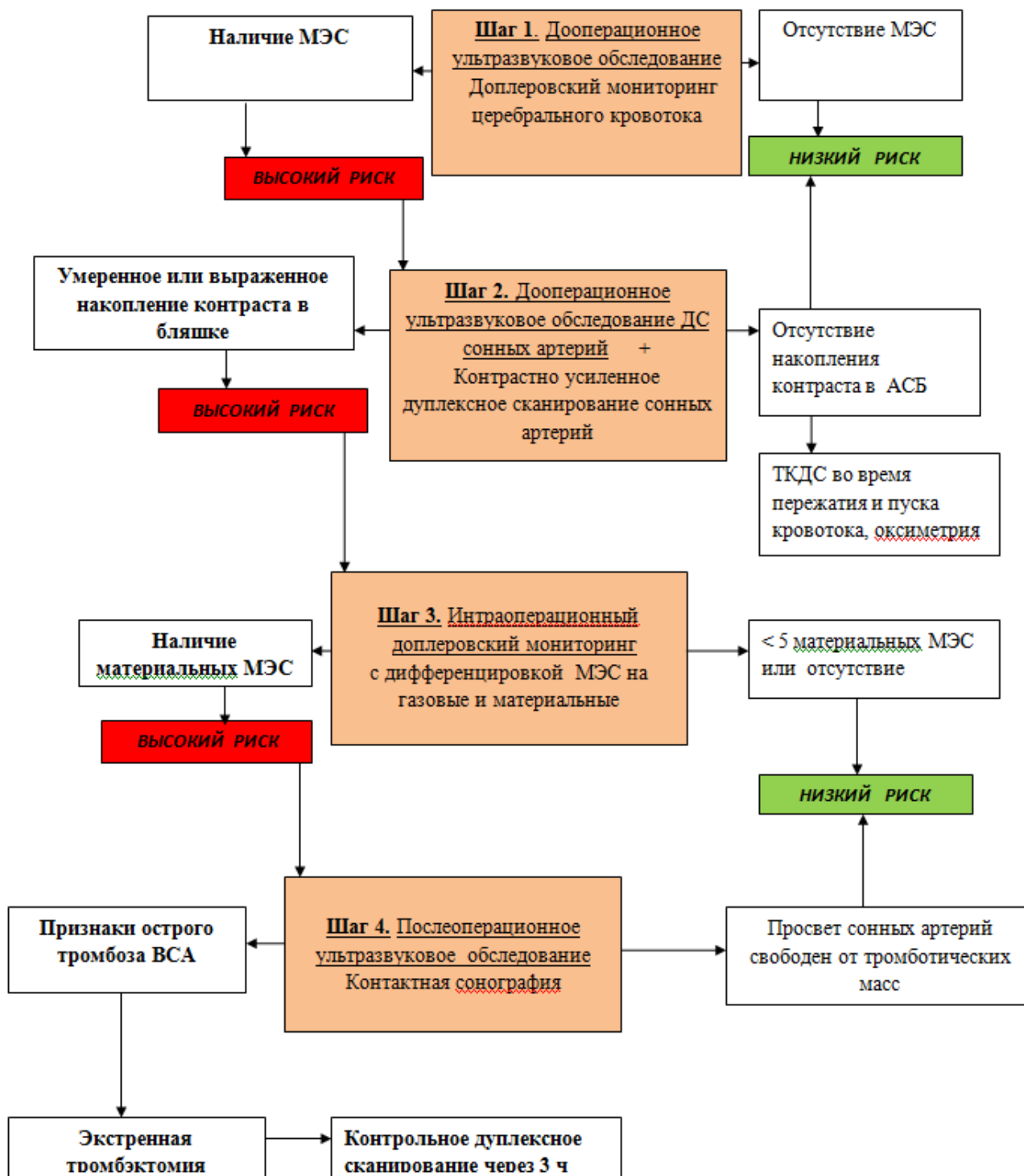


Рис. 12. Алгоритм комплексной ультразвуковой диагностики в периоперационном периоде КЭАЭ

Рисунок 13 иллюстрирует клинический пример пациента К., 76 лет с клиническим диагнозом: ОНМК по ишемическому типу в бассейне правой СМА, на рисунке—сонограмма атеросклеротической бляшки в устье

правой ВСА со стенозированием просвета сосуда до 70–75%. Рекомендована вторичная хирургическая профилактика ишемического инсульта.

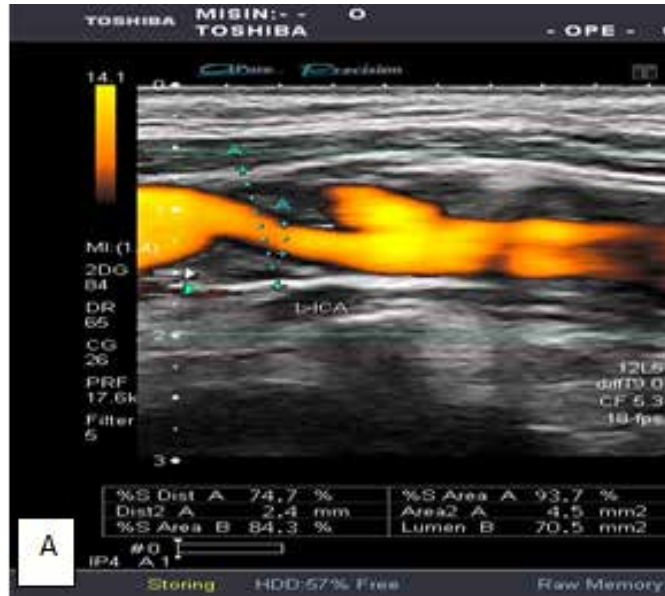

Рис. 13. Пациент К. Дуплексное сканирование сонных артерий справа: стеноз устья правой ВСА до 70–75% по диаметру

При введении контрастного препарата и выполнении контрастно-усиленного ультразвукового сканирования было выявлено выраженное накопление контрастного препарата в бляшке. На дооперационном этапе был выполнен доплеровский мониторинг церебрального кровотока с регистрацией 10 МЭС. У пациента выявлен высокий риск развития периоперационных сосудистых ишемических осложнений.

Пациенту была выполнена КЭАЭ. На этапе выделения сонных артерий доплерографически было обнаружено восемь материальных микрочастиц. По данным доплерографии после выполнения артериальной рекон-

струкции в СМА определяется падение  $V_s$  до 20 см/с, тип кровотока коллатеральный, что свидетельствует об окклюзии или субкритическом стенозе или тромбозе в ВСА. При проведении доплеровского мониторинга лоцировалось множество МЭС материальной природы (более 30 МЭС) (рис. 14).

Принято решение о проведении контактного интраоперационного триплексного сканирования бифуркации ОСА и устья ВСА (рис. 15). При исследовании линейным датчиком, помещенным в стерильный рукав, выявлена в просвете ВСА флотирующая структура средней эхогенности протяженностью

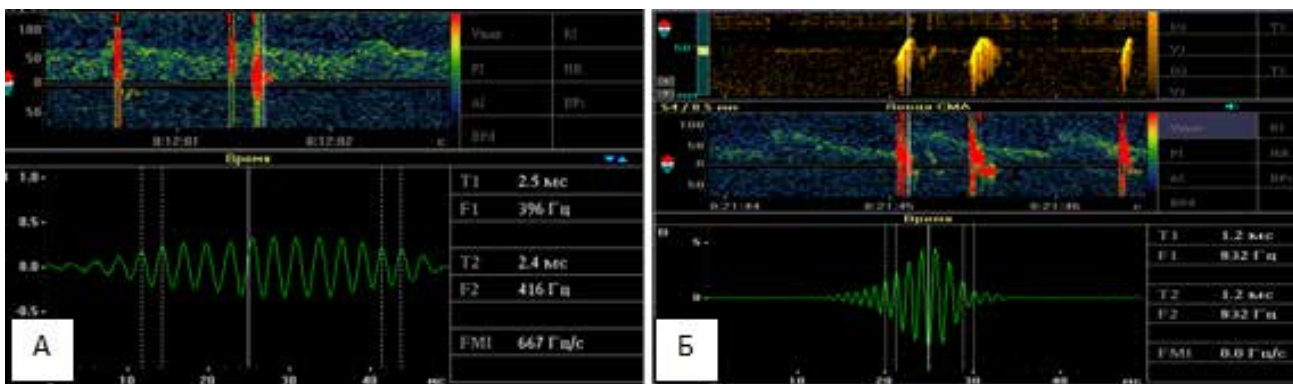


Рис. 14. Материальные микрочастицы в периоперационном периоде в бассейне правой ВСА

А—ИМЧ 667 Гц/с; Б—ИМЧ 0 Гц/с



1,4 см, перекрывающая практически весь просвет (рис. 15).

Несмотря на то что тромб был фиксирован, верхушка тромба характеризовалась высокой степенью подвижности.

Хирургом была выполнена ревизия артерии с последующим удалением тромба—произведена тромбэктомия (рис. 16). В целях защиты от сужения просвета вследствие повторного вмешательства было принято решение установить расши-

ряющую заплату. Vs по СМА восстановилась до 65 см/с, кровоток магистральный. При контрольном контактном УЗИ в просвете сосуда дополнительные структуры не лоцировались. Определялась расширенная ампула, гиперэхогенная зона, соответствующая заплате, кровоток магистральный. В послеоперационном периоде у пациента не было выявлено очаговой неврологической симптоматики.

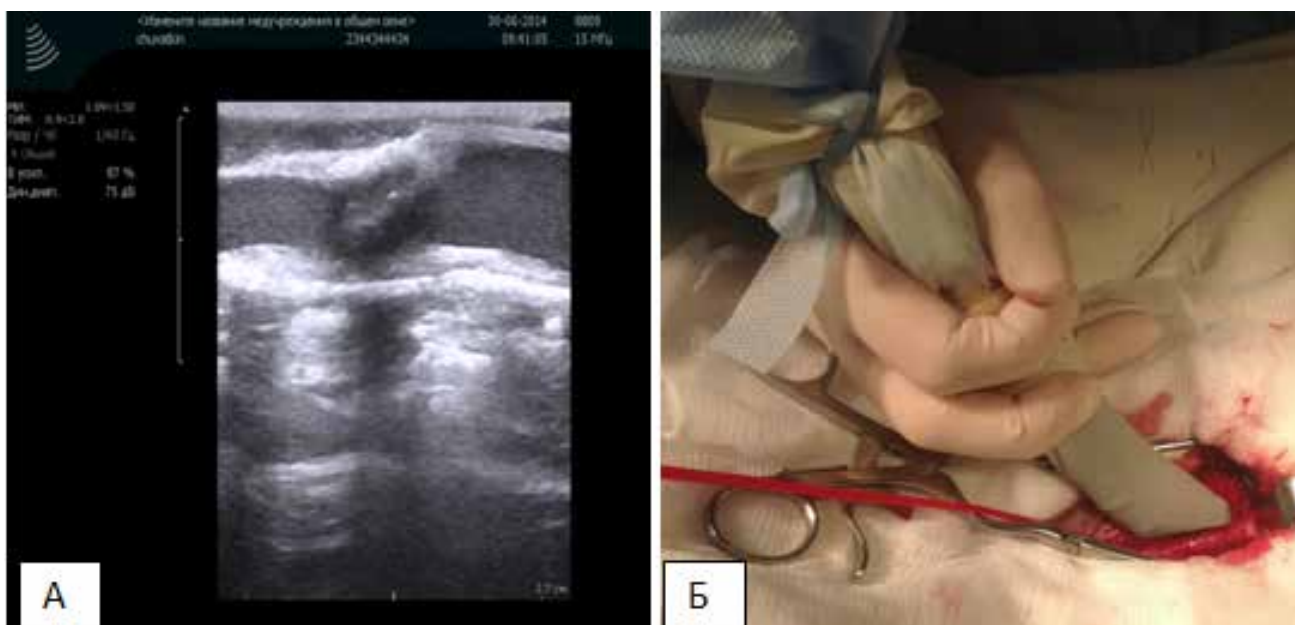


Рис. 15. Интраоперационное фото

А—контактная сонография, в просвете ВСА лоцируется флотирующий тромб;

Б—контактная сонография, датчик в операционном поле

В приведенном клиническом примере комплексная оценка факторов риска развития

периоперационных сосудистых осложнений с использованием разработанной нами моде-

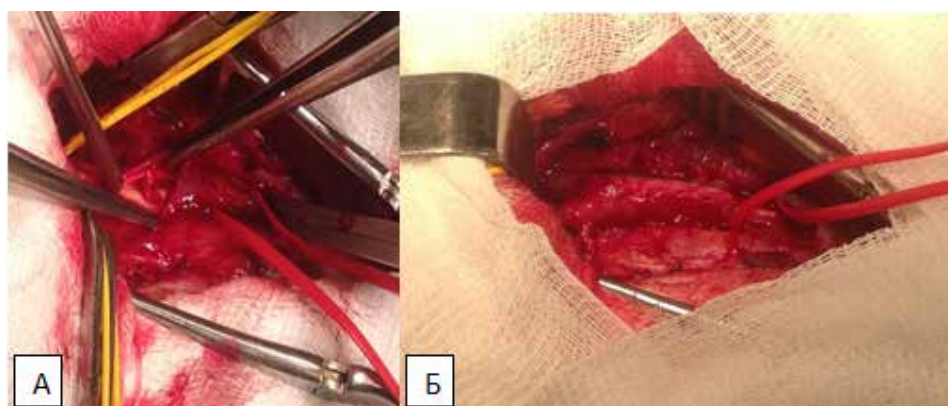


Рис. 16. Интраоперационное фото

А—ревизия ВСА; Б—тромбэктомия

ли у пациента, уже перенесшего ишемический инсульт, позволяет выявить наиболее значимые для прогноза факторы и снизить риск развития повторных эмболических осложнений.

На рисунке 17—эхограмма дуплексного сканирования сонных артерий пациентки В., 67 лет, с диагнозом мультифокальный атеросклероз: церебральный атеросклероз, гемодинамически значимый стеноз левой ВСА, правой подключичной артерии с формированием

переходного стил-синдрома, облитерирующий атеросклероз артерий нижних конечностей, окклюзия правой подвздошной артерии, стеноз левой общей бедренной. По данным ультразвукового сканирования сонных артерий: в левой ВСА визуализирована гетерогенная с ровными краями и четкими контурами бляшка, стенозирующая просвет сосуда до 80% (по диаметру (шкала ESCT) и 96% по площади (рис. 17). Рекомендована первичная хирургическая профилактика ишемического инсульта.

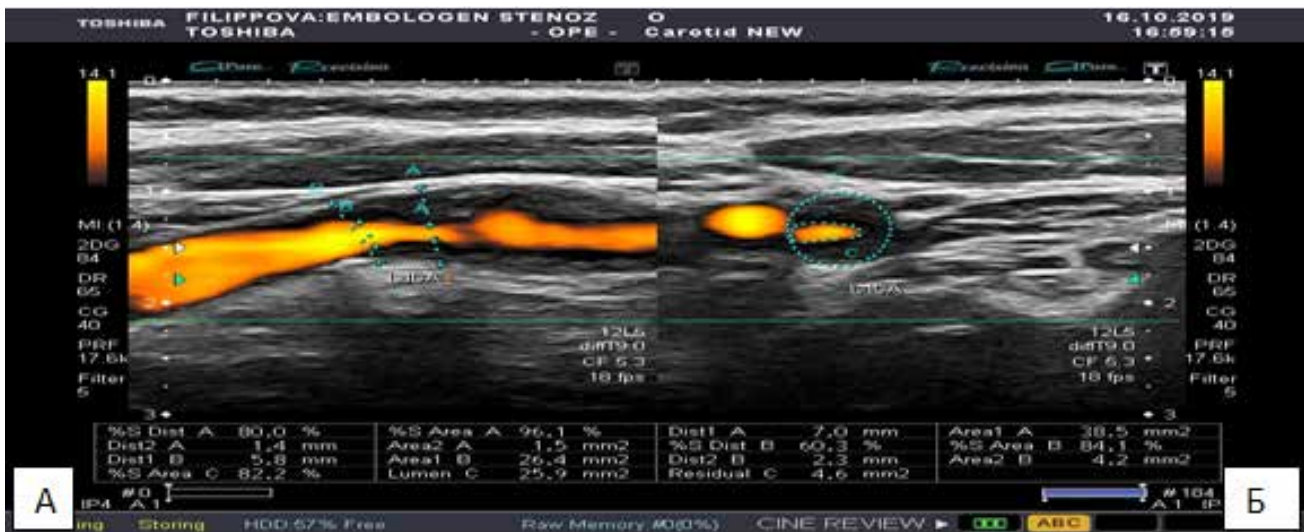


Рис. 17. Дуплексное сканирование левой внутренней сонной артерии пациента

А—стеноз устья ВСА 80% по диаметру;

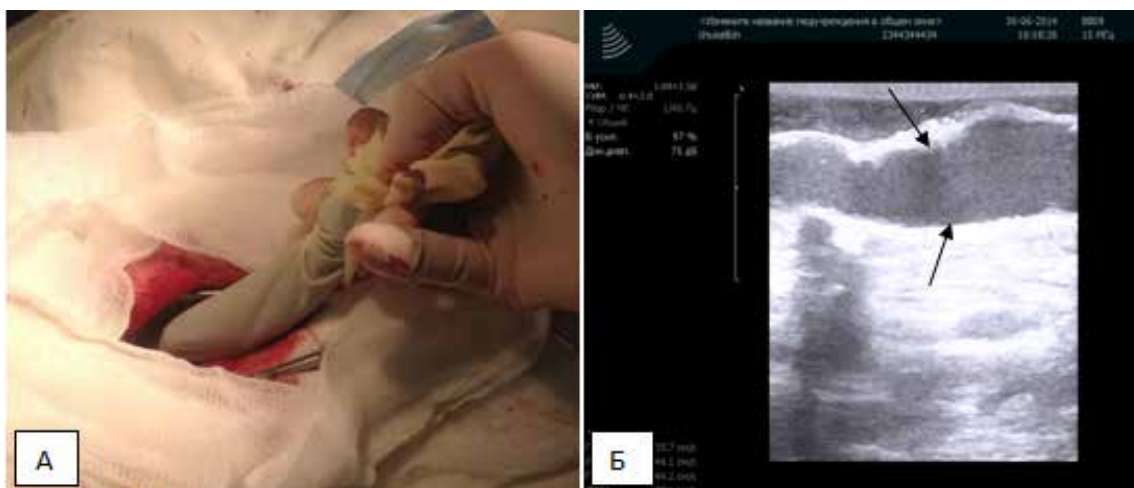
Б—стеноз устья ВСА 96% по площади

Доплеровский мониторинг в течение 60 минут не выявил МЭС материального происхождения из левой СМА. При введении контрастного препарата и выполнении контрастно-усиленного ультразвукового сканирования не было выявлено накопление контрастного препарата в бляшке. Риск развития периоперационных сосудистых ишемических церебральных осложнений расценен как низкий.

Во время проведения КЭАЭ слева доплерографически было детектировано 37 МЭС: из них 2 МЭС материального генеза. Все материальные микрочастицы выявлены на этапе выделения АСБ. На этапе зашивания раны выполнена контактная сонография (рис. 18); при

исследовании не выявлено нарушения целостности стенок, внутрипросветных образований и дефектов контрастирования ВСА. В раннем послеоперационном периоде острых ишемических сосудистых событий не было выявлено.

Активное развитие методик реваскуляризации головного мозга определило появление периоперационного острого нарушения мозгового кровообращения, возникающего вследствие операций на каротидных артериях. Разработка алгоритма комплексной диагностики на дооперационном этапе, определяющего возможность развития периоперационных ишемических сосудистых событий, является важным этапом планирования хирургического вмешательства.



**Рис. 18. Интраоперационное фото**

А—контактная сонография, датчик в операционном поле;  
Б—дефектов заполнения нет, однородный просвет правой ВСА (стрелками указаны стенки артерии)

### Литература

1. Nicolaidis A.N. Asymptomatic carotid stenosis and risk of stroke. Identification of a high-risk group // *Int Angiol.* 1995. Vol. 14. P. 21–23.
2. North American Symptomatic Carotid Endarterectomy Trial (NASCET) investigators. Clinical alert: benefit of carotid endarterectomy for patients with high-grade stenosis of the internal carotid artery. National Institute of Neurological Disorders and Stroke, Stroke and Trauma Division. // *Stroke.* 1991. Vol. 22. № 6. P. 816–817.
3. Spencer M.P. Transcranial Doppler monitoring and causes of stroke from carotid endarterectomy. *Stroke.* 1997. Vol. 28. P. 685–691.
4. Spencer M., Thomas G., Nicholls S., Sauvage L. Detection of middle cerebral artery emboli during carotid endarterectomy using transcranial Doppler ultrasonography//*Stroke.*, 1990. Vol. 21. P. 415–423.
5. Skjelland M., Krohg-Sorensen K., Tennoe B., Bakke S.J., et al. Cerebral microemboli and brain injury during carotid artery endarterectomy and stenting // *Stroke.* 2009. Vol. 40. P. 230–234.
6. Cantelmo N.L., Babikian V.L., Samaraweera R.N., et al. Cerebral microembolism and ischemic changes associated with carotid endarterectomy // *J Vasc Surg.* 1998. Vol. 27. № 6. P. 1024–1030.
7. Ritter M.A., Dittrich R., Thoenissen N., et al. Prevalence and prognostic impact of microembolic signals in arterial sources of embolism: a systematic review of the literature// *Journal of Neurology.* 2008. Vol. 255. № 7. P. 953–961.
8. Aaslid R., Markwalder T.M., Nornes H. Non-invasive transcranial Doppler ultrasound recording of flow velocity in basal cerebral arteries // *J Neurosurg.* 1982. Vol. 57. P. 769–774.
9. Basic identification criteria of Doppler microembolic signals. Consensus Committee of the Ninth International Cerebral Hemodynamic Symposium. *Stroke.* 1995 Jun; 26 (6):1123.
10. International consensus group on microembolus detection. Consensus on microembolus detection by tcd. *Stroke.* 1998; 29: 725–729.
11. Russell D., Brucher R. Online automatic discrimination between solid and gaseous cerebral microemboli with the first multifrequency transcranial Doppler// *Stroke.* 2002. Vol. 33, № 8. P. 1975–1980.
12. Smith J., Evans., Naylor R. Analysis of frequency modulation present in Doppler ultrasound signal may allow differentiation between particular and gaseous cerebral emboli// *Ultrasound Med. Biol.* 1997. № 23. P. 727–734.
13. Рыбалко Н.В. Применение индекса модуляции частоты для определения состава эмболического материала / Н.В. Рыбалко, А.Н. Кузнецов, О.И. Виноградов // *Вестник Национального медико-хирургического Центра им. Н.И. Пирогова.* 2015. Т. 10. № 1. С. 6–9.
14. Хамидова Л.Т., Рыбалко Н.В., Крылов В.В., Петриков С.С., Галанкина И.Е., Лукьянчиков В.А., Каниболоцкий А.А. «Оценка нестабильности атеросклеротической бляшки в сонных артериях по результатам контрастно усиленного ультразвука и его корреляции с гистологическими исследованиями после каротидной эндартерэктомии». *Журнал «Диагностическая и интервенционная радиология».* 2019; 13 (3); 26–35.
15. Рыбалко Н.В., Боломатов Н.В., Батрашов В.А., Виноградов О.И., Кузнецов А.Н. Церебральная эмболия и связанные с ней сосудистые осложнения при проведении каротидной эндартерэктомии и каротидной ангиопластики со стентированием // *Журнал «Атеросклероз и дислипидемия».* 2016. № 1. С. 40–47.

## ВАРИАНТЫ ЛЕЧЕНИЯ У ПАЦИЕНТОВ С КАРОТИДНЫМ СТЕНОЗОМ— ДОКАЗАТЕЛЬНЫЙ ВЫБОР ВИДА ЛЕЧЕНИЯ (МЕЖДУНАРОДНЫЕ И НАЦИОНАЛЬНЫЕ РЕКОМЕНДАЦИИ, МЕТААНАЛИЗ)

Троицкий А. В., Балдин В. Л.

Федеральное государственное бюджетное учреждение «Федеральный научно-клинический центр специализированных видов медицинской помощи и медицинских технологий Федерального медико-биологического агентства» (ФГБУ ФНКЦ ФМБА России)

Нарушение мозгового кровообращения занимает 3-е место в структуре причин смертности от осложнений болезней системы кровообращения, лидирующей в рейтинге общих причин летальности в РФ. И, к сожалению, на протяжении уже многих лет сохраняется тенденция к росту данного показателя. При этом вне зависимости от степени влияния на показатели смертности патология мозгового кровообращения является абсолютно лидирующей причиной инвалидизации населения в России и во всем мире. То есть, другими словами, диагностика и лечение этих заболеваний имеет огромное социальное и экономическое значение.

Известно, что в 20–30% случаев этиологическим фактором возникновения ишемических инсультов является поражение бифуркации сонных артерий. Основной причиной поражения сонных артерий является атеросклероз. По статистике аутопсий, в 30–35% атеросклерозом поражается именно бифуркация (место деления) общей сонной артерии. В середине XX века экспериментально и клинически была доказана связь между атеросклеротическим поражением сонных артерий и ишемическим инсультом [1].

Среди всего населения, согласно большим когортным проспективным исследованиям (Cardiovascular Health Study, 1992, Framingham Cohort, 1994, The Berlin Aging Study, 2000), среди лиц старше 65 лет у 5–10% имеется сужение сонной артерии более 50% и примерно у 1% более 80%. Чаще атеросклероз брахиоцефальных артерий встречается у мужчин. Основываясь на этой статистике, мы рекомендуем проводить и проводим скрининговые исследования среди контингента нашей клиники и на выездных мероприятиях у населения. По нашему опыту при скрининге случай-

ной выборки в 100 человек значимый стеноз более 50% выявляется у 8–10 обследованных, а значимые поражения у 2–4. Наибольшему риску инсульта в популяции, по данным проспективных наблюдений, подвержены мужчины старше 70 лет (риск ишемического инсульта составляет 1–1,5%). Ежегодный риск ОНМК при стенозе сонной артерии 50–99% составляет 1–3,4% в данных исследованиях. В случае наличия факторов риска ежегодный риск инсульта возрастает в 3–4 раза.

Хирургическое лечение стено-окклюзионных поражений сонных артерий началось в 50-х годах прошлого века. Увлеченность хирургов данным видом операции была настолько высока, что к 1985 году количество ежегодно выполняемых операций КЭАЭ в США составило 110–120 тысяч. При этом возростала критика со стороны неврологов о превышении показаний и большом количестве осложнений. К 1989 году количество операций сократилось до 40 000. Естественным образом возникла необходимость в тщательном анализе ситуации [2].

Как результат научной работы многих центров в США и в Европе на ряде рандомизированных исследований в 80–90-х годах была убедительно доказана эффективность каротидной эндартерэктомии перед консервативной терапией у симптомных пациентов. Исследования, проведенные тогда, до сих пор считаются основополагающим—это NASCET (North American Symptomatic Carotid Endarterectomy Trial, 1987–1991), ECST (European Carotid Surgery Trial, 1981–1991), VAST (Veterans Affairs Symptomatic Trial, 1984–1991).

В исследовании ECST в целом по трем группам с выраженным сужением сонных артерий (70–99%) риск развития ОНМК в течение

3 лет у пациентов, получавших медикаментозное лечение, составил 21,9%, а в группе хирургического лечения—12,3%.

По результатам исследования NASCET риск развития ипсилатерального инсульта ко второму году исследования у пациентов с выраженным стенозом сонной артерии (70–99%) составил в группе медикаментозного лечения 26% и 9% у пациентов из группы хирургического лечения. В период наблюдения 5 лет частота наступления ОНМК в группе без операции составил 32,7%, а в группе КЭАЭ—17,1%.

Важным моментом, на который обращали внимание исследователи, был риск развития повторного эпизода ОНМК, наиболее высокий в течение первых 3 лет.

Риски 30-дневных периоперационных осложнений (инсульт/летальный исход/инфаркт миокарда) в исследовании NASCET в среднем составил 6%, в исследовании ECST—7,5%.

Параллельно с исследованиями эффективности хирургического лечения стенозов сонных артерий у симптомных пациентов был проведен ряд рандомизированных исследований у асимптомных больных:

- Carotid Surgery Versus Medical Therapy in the Asymptomatic Carotid Stenosis Trial (CASANOVA)
- Mayo Clinic Asymptomatic Carotid Endarterectomy Trial (MACE)
- The Veterans Affairs Asymptomatic Trial (VAACET)
- Asymptomatic Carotid Atherosclerosis Study (ACAS)
- Medical Research Council Asymptomatic Surgery Trial (ACST)

Carotid Surgery Versus Medical Therapy in the Asymptomatic Carotid Stenosis Trial (CASANOVA)—это исследование из-за множества методологических ошибок не рассматривается как значимое. Например, пациентов с двухсторонними стенозами 90% направляли только в хирургическую группу, а также пациентов переводили из группы консервативной терапии в хирургическую, если односторонний стеноз прогрессировал до 90%, билатеральный стеноз нарастал до 50% или если у больного случалась ТИА. Обобщив, редакторы журнала Stroke назвали это исследование сравнением результатов срочной и отсроченной КЭАЭ.

Mayo Clinic Asymptomatic Carotid Endarterectomy Trial (MACE)—было досрочно остановлено из-за большого количества ИМ в группе хирургического лечения—26%, так как эти пациенты не получали ацетилсалициловую кислоту. По количеству ОНМК или летальных исходов различий в группах хирургического лечения и медикаментозного выявлено не было.

The Veterans Affairs Asymptomatic Trial (VAACET)—в исследование вошли 444 пациента мужского пола, средний возраст составил 65 лет, а процент стеноза—50% и более. Срок наблюдения был 47,9 месяца. Истинная разница риска развития инсульта по группам составила 4,7% (КЭАЭ) и 9,4% (медикаментозное лечение). В общем, число осложнений за 4 года наблюдения в группе хирургического лечения составило 8%, а в группе медикаментозной терапии—20%. Разница почти в два раза многих врачей вынуждала относиться к результатам скептически. Но тем не менее это было первым рандомизированным исследованием, показавшим преимущество хирургического лечения у асимптомных пациентов. Периоперационные осложнения встречались в 3,9% случаев.

**Asymptomatic Carotid Atherosclerosis Study (ACAS)**

В исследовании приняли участие 1662 асимптомных пациента со стенозом сонной артерии более 60%. Через 2,7 года наблюдений работа была досрочно остановлена ввиду явного преимущества у группы хирургического лечения. Общий риск развития осложнений в группе комбинированного лечения составил 5,1%, а в группе медикаментозного лечения—11%. При этом снижение ежегодного абсолютного риска инсульта составило 1% (2% против 1%).

Преимущество хирургического лечения статистически проявляется в среднем через 1–2 года наблюдений.

**Medical Research Council Asymptomatic Surgery Trial (ACST)**

Самое большое по количеству обследованных пациентов исследование включало в себя 3120 пациентов. Сроки проведения 1993–2003. Критериями включения были отсутствие каких-либо симптомов в предшествовавшие 6 месяцев, стеноз сонной артерии 60%

и более. Периперационные осложнения (30 дней) составили 3,1%. За 5 лет наблюдения в группе медикаментозного лечения риск фатальных осложнений составил 11,8% против 6,4% в группе хирургического лечения (абсолютный риск уменьшился с 2,4% до 1,3%).

Как ни странно, но при более тщательном анализе по подгруппам изменения степени риска осложнений в зависимости от степени сужения артерии выявлено не было. Последние данные за 10-летний период наблюдения были опубликованы в ноябре 2008 года, и они по сути подтверждали ранее полученные.

Более 50 лет каротидная эндартерэктомия считается стандартной стратегией лечения выраженных бессимптомных и симптомных стенозов сонных артерий. В начале 80-х годов прошлого века появились первые сообщения об эндоваскулярной коррекции стенозов сонных артерий, и вот сейчас уже на протяжении 20 лет метод каротидного стентирования (КАС) активно внедряется в клиническую практику.

Так же, как и для каротидной эндартерэктомии, технике стентирования сонных артерий потребовалась доказательная база. За всю историю хирургии работы, посвященные сравнению КЭАЭ и КАС, являются одними из самых многочисленных. В целом исследовано более 20000 пациентов в рандомизированных исследованиях.

Наиболее известные исследования— это CAVATAS-CEA (2001), EVA-3S (2006), SAPPHIRE (2004), SPACE (2006, 2007), ICSS (2010), CREST (2010, 2016). Во всех исследованиях проводилось сравнение результатов лечения в группе эндоваскулярного лечения и открытой хирургии. Наиболее важно, что в процессе исследований были выбраны оптимальные техники выполнения процедур: обязательное использование систем противэмболической защиты головного мозга, разработка и усовершенствование конструкций стентов (закрытая, гибридная ячейка, double-mesh стенты) и тот факт, что у пациентов высокого хирургического риска стентирование может быть альтернативным методом лечения.

Во всех приведенных выше работах результаты КЭАЭ превосходят результаты КАС в течение 30-дневного периперационного

периода наблюдения в аспекте развития ипсилатерального ОНМК и/или летальности. Для асимптомных пациентов осложнения при КЭАЭ в среднем встречаются в 2,05% случаев (от 1,4% до 2,8%), при КАС—2,7% (2,5–2,9%). У симптомных пациентов: осложнения при КЭАЭ в среднем встречаются в 5,21% (от 3,2% до 7,5%), при КАС в 7,6% случаев (6–9,6%).

Давайте обратимся к имеющимся рекомендациям относительно ведения пациентов с заболеваниями брахиоцефальных артерий. На сегодняшний день у специалистов в распоряжении есть два основных рекомендательных документа—национальные рекомендации РФ от 2013 года [3] и рекомендациями Европейского общества сосудистых хирургов (ESVS) от 2017 года [4]. С хирургической точки зрения, в наиболее актуальных рекомендациях ESVS2017 года акцент сделан на вопросах выбора тактики у асимптомных пациентов, сроках выполнения операции и какой вид операции предпочтительнее.

Для асимптомных пациентов со стенозом сонной артерии 60–99% с подверженной исследованиями «осложненностью» бляшки, с ожидаемой продолжительностью жизни пациента более 5 лет рекомендуется выполнять КЭАЭ как основной метод лечения (класс рекомендаций IIА, уровень доказательности В). Стентирование сонной артерии при этих же условиях имеет на одну ступень ниже класс рекомендаций—IIВ, уровень доказательности В. Рекомендуемый процент периперационных осложнений для учреждения—менее 3% в год (для КЭАЭ и КАС). В случае, если мультидисциплинарная команда специалистов приходит к заключению, что у пациента повышен риск осложнений при выполнении КЭАЭ, стентирование рассматривается как альтернативный метод лечения (класс рекомендаций IIВ, уровень доказательности В).

Если более подробно рассматривать понятие «осложненной» бляшки, то мы вплотную подойдем к методам диагностики, и, возможно, здесь все определяется протоколами предоперационного обследования, принятыми в стационаре или необходимыми для пациента. В таблице 1 ниже приведены критерии оценки и методы диагностики.

Таблица 1

| Факторы высокого риска осложнений а/б при асимптомной стенозе ВСА | Способ обнаружения                    |
|---|---------------------------------------|
| ОНМК или ТИА в контралатеральном бассейне                         | Анамнез                               |
| Критический стеноз (83–99%)                                       | Ультразвук, КТ, АГ, МРТ               |
| Наличие зон просветления без акустической тени                    | Ультразвук (цифровая оценка)          |
| Большая площадь бляшки (> 80 мм <sup>2</sup> )                    | Ультразвук (цифровая оценка), МРТ     |
| Низкий показатель GSM (< 15)                                      | Ультразвук (цифровая оценка)          |
| Большая гипоехогенной зона (> 8 мм <sup>2</sup> )                 | Ультразвук (цифровая оценка)          |
| Тип бляшки (тип 1, 2) эхонегативная                               | Ультразвук (цифровая оценка)          |
| Быстрый рост бляшки (> 5% за 6 мес.)                              | Ультразвук                            |
| Регистрирующиеся микроэмболии (> 10 мкЭмб в час)                  | ТКДГ                                  |
| Немые зоны инфаркта ГМ  | КТ или МРТ                            |
| Кровоизлияния в бляшку  | МРТ                                   |
| Снижение церебрально-перфузионного резерва                        | ТКДГ, ПКТАГ, КТ-перфузия, МР-перфузия |
| Разомкнутый Виллизиев круг  | КТ-ангиография, МРТ                   |

Как мы видим, отбор пациентов в основном зависит от качественного инструментального обследования пациента и применения новых цифровых технологий, в том числе применительно к УЗДС, ТКДГ, МРТ и КТ. Естественно, максимальное полное обследование приведет к увеличению расходов и трудностям для адаптации в клинической практике. Однако мы считаем необходимым стремиться к максимально возможному обследованию пациентов, идущих на операцию и «переносящихся» по результатам обследований в группу консервативного лечения. Только таким образом мы сможем разработать наши собственные подходы к формированию национальных рекомендаций.

В качестве аргумента для обоснования выбора стратегии лечения пациентов со стенозом сонных артерий приведем данные опубликованного метаанализа по результатам лечения асимптомных пациентов тремя основными способами: оптимальная медикаментозная терапия (ОМТ), КЭАЭ и КАС [5].

Были проанализированы данные 8954 пациентов, вошедших в 11 рандомизированных исследований и 41 ретроспективное исследование. Поиск материалов проводился в MEDLINE, EMBASE, CINAHL и CENTRAL. Авторы упоминают, что только одно исследование было запланировано сравнивать три группы пациентов в зависимости

от выбранной стратегии—ОМТ, КЭАЭ и КАС—это SPACE-2. Однако официально исследование было приостановлено из-за недостаточно быстрого набора пациентов. Набранные в группы пациенты были отслежены в отдаленном периоде, и проводилось сравнение по группам ОМТ-КЭАЭ и ОМТ-КАС (период наблюдения составил 5 лет). Также исследователи отмечают, что на момент издания результатов их работы рандомизированных исследований по сравнению КАС и ОМТ не проводилось. На данный момент проводится набор пациентов в исследование CREST-2, имеющее в том числе цель восполнить этот пробел. В обсуждении к представленным данным оговаривается, что ОМТ (дезагреганты, статины, антигипертензивная, нормогликемическая терапии), возможно, имела место только у пациентов в исследовании ACST-1. Сравнения методов лечения проводились по контрольным точкам в 30-дневном (периоперационном) периоде и в отдаленном периоде наблюдения сроки отдаленных результатов варьировались в интервале 1 месяц—9 лет. Контрольными точками в периоперационном периоде были: 30-дневная летальность, большое ОНМК, ИМ, малые ОНМК/ТИА; в отдаленном периоде—летальность, ипсилатеральное большое ОНМК, ипсилатеральное малое ОНМК/ТИА. Результаты метаанализа приведены в таблице 2.

BMT (Best Medical Treatment)—оптимальная медикаментозная терапия (ОМТ); CEA (Carotid

Endarterectomy)—каротидная эндартерэктомия (КЭАЭ); CAS (Carotid Stenting)—каротидное

Таблица 2

|   | BMT                       | CAS                      | CEA                      |
|---|---------------------------|--------------------------|--------------------------|
| <b>30-day mortality</b>                       |                           |                          |                          |
| BMT   | 99.9 (99.6%)              | <b>0.12 (0.03, 0.46)</b> | <b>0.18 (0.06, 0.54)</b> |
| CAS   | <b>8.41 (2.16, 32.71)</b> | 7.7 (0.2%)               | 1.55 (0.68, 3.54)        |
| CEA   | <b>5.42 (1.85, 15.95)</b> | 0.65 (0.28, 1.47)        | 42.4 (0.0%)              |
| <b>Long-term mortality</b>                    |                           |                          |                          |
| BMT   | 20.7(5.8%)                | 1.19 (0.54, 2.61)        | 1.43 (0.69, 2.30)        |
| CAS   | 0.84 (0.38, 1.84)         | <b>47.6 (27.6%)</b>      | 1.20 (0.65, 2.21)        |
| CEA   | 0.70 (0.43, 1.12)         | 0.83 (0.45, 1.53)        | <b>82.3 (66.6%)</b>      |
| <b>30-day ipsilateral stroke</b>              |                           |                          |                          |
| BMT   | 100 (100%)                | <b>0.15 (0.06, 0.39)</b> | <b>0.24 (0.12, 0.48)</b> |
| CAS   | <b>6.83 (2.60, 17.97)</b> | 4.3 (0%)                 | 1.65 (0.81, 3.34)        |
| CEA   | <b>4.15 (2.09, 8.22)</b>  | 0.61 (0.30, 1.23)        | 45.7 (0%)                |
| <b>Long-term ipsilateral stroke</b>           |                           |                          |                          |
| BMT   | 1.8 (0%)                  | 1.73 (0.95, 3.15)        | <b>1.89 (1.41, 2.02)</b> |
| CAS   | 0.58 (0.32, 1.05)         | 75.0 (53.6%)             | 0.97 (0.55, 1.72)        |
| CEA   | <b>0.59 (0.50, 0.71)</b>  | 1.03 (0.58, 1.82)        | 73.2 (46.4%)             |
| <b>30-day myocardial infarction</b>           |                           |                          |                          |
| BMT   | 79.9 (60.7%)              | 0.69 (0.05, 9.94)        | <b>0.09 (0.01, 0.65)</b> |
| CAS   | 1.45 (0.10, 20.77)        | 69.0 (39.3%)             | <b>0.13 (0.02, 0.79)</b> |
| CEA   | 11.04 (1.53, 79.53)       | 7.64 (1.27, 46.04)       | 1.2 (0.0%)               |
| <b>30-day ipsilateral minor stroke/TIA</b>    |                           |                          |                          |
| BMT   | 87.5 (76.4%)              | <b>0.42 (0.19, 0.93)</b> | 0.66 (0.21, 2.08)        |
| CAS   | <b>2.37 (1.07, 5.26)</b>  | 9.5 (22.3%)              | 1.56 (0.62, 3.97)        |
| CEA   | 1.52 (0.48, 4.77)         | 0.64 (0.25, 1.62)        | 52.9 (1.3%)              |
| <b>Long-term ipsilateral minor stroke/TIA</b> |                           |                          |                          |
| BMT   | 24.3 (0.2%)               | 1.08 (0.04, 29.89)       | <b>3.29 (1.45, 7.46)</b> |
| CAS   | 0.93 (0.03, 25.64)        | 38.5 (48.1%)             | 3.04 (0.01, 8.21)        |
| CEA   | <b>0.30 (0.13, 0.69)</b>  | 0.33 (0.01, 8.21)        | 87.2 (51.7%)             |

стентирование. Результаты представлены в виде отношения рисков (odds ratio) с доверительным интервалом (confidence interval). В случае, если на пересечении (по вертикали и горизонтали) методов лечения значение ОР больше 1, то метод лечения в названии вертикального столбца более эффективен. Если значение менее 1, то метод в названии колонки уступает методу в названии горизонтального ряда.

Полученные результаты позволяют сказать, что на сегодняшний день в периоперационном периоде более эффективным методом выступает ОМТ. Что вполне объяснимо из-за рисков, связанных с операцией. При этом по контрольным точкам в 30-дневный период из хирургических методов предпочтение отдается КЭАЭ. Только в отношении развития перипроцедурного инфаркта миокарда КАС более безопасно в сравнении с классической эндартерэктомией. Думаем, что в сегодняшних реалиях эти соотношения явно претерпели изменения в связи

с более современными протоколами ведения пациентов в периоперационном периоде.

С точки зрения профилактики больших ОНМК и снижения летальности в отдаленном периоде наблюдения, более эффективными оказываются хирургические методы. И здесь же отметим, что КЭАЭ немного более безопасна, чем КАС в отдаленном периоде по частоте неврологических осложнений (малые ОНМК/ТИА) и летальности.

Аналогичные результаты были получены другими авторами в метаанализе, где сравнивались результаты стентирования сонной артерии и каротидной эндартерэктомии у асимптомных пациентов. Анализ был опубликован в 2017 году. Ученые анализировали публикации баз данных EMBASE, PubMed, MEDLINE и Cochrane Library. В заключение авторы пишут, что риски периоперационных осложнений у исходно асимптомных пациентов выше в группе стентирования: ОНМК и летальность—RR, 1,72; 95% CI, 0,95–3,11 [6, 7].



Возвращаясь к рекомендациям для симптомных пациентов, мы видим, что они выглядят значительно более убедительными по уровню рекомендаций и классу доказательств. Но опять же классическая операция, эндартерэктомия, более предпочтительна по сравнению со стентированием.

Так, КЭАЭ при симптомных поражениях со стенозом сонной артерии 70–99% имеет класс рекомендаций I, уровень доказательности A. Операция рекомендуется к выполнению в центрах с процентом периоперационных осложнений меньше 6%.

При стенозах ВСА 50–69% у симптомных пациентов КЭАЭ также рекомендуется как операция выбора (класс рекомендации IIa, уровень доказательности A), опять же для центров с процентом периоперационных осложнений меньше 6%.

По результатам проведенных рандомизированных исследований, в частности, исходя из анализа подгрупп в соответствии с возрастом, было продемонстрировано, что число осложнений при стентировании повышается в 2 раза у лиц стар-

ше 70 лет. Исходя из этого, у данной когорты больных рекомендовано рассматривать как основной метод хирургической профилактики повторных ипсилатеральных ОНМК каротидную эндартерэктомию (рекомендация класс I, уровень доказательности A). Стентирование рекомендуется как альтернатива КЭАЭ при возрасте пациентов меньше 70 лет (рекомендация класс IIb, уровень доказательности A).

Для симптомных пациентов «высокого хирургического риска» после мультидисциплинарного обсуждения КАС может быть альтернативой КЭА (уровень рекомендации IIa, класс доказательности B).

В практике нашего центра из-за большого числа пациентов с мультифокальным атеросклерозом и выраженной коморбидностью мы регулярно проводим междисциплинарные консилиумы для выбора оптимальной тактики. В таблице 3 приводятся критерии, позволяющие ранжировать пациента относительно рисков при проведении открытой и эндоваскулярной операции. Эти условия важно соблюдать при выборе стратегии лечения.

Таблица 3

## Критерии высокого хирургического риска

| Высокий риск для КЭАЭ                                |   | Высокий риск для стентирования ВСА      |   |
|--|---|---|---|
| Сопутствующие заболевания                            | Анатомия  | Сопутствующие заболевания               | Анатомия  |
| Возраст $\geq 80$ лет                                | Поражение локализуется выше уровня С2                               | Возраст $\geq 70$ –75 лет               | Выраженная аннуляция, извитости                           |
| III/IV класс ХСН или СН                              | Поражение ниже ключицы  | Выраженные когнитивные изменения        | Выраженный кальциноз сонных артерий                       |
| Поражение ствола ЛКА или $\geq 2$ коронарных сосудов | Предшествующие операции на шее, рестенозы после КЭАЭ, стентирования | Нарушения коагуляции                    | Интракраниальные поражения, тандемные, секвенциальные     |
| Необходима экстренная кардиохирургическая операция   | Контралатеральная окклюзия ВСА                                      | Множественные лакунарные инсульты (МРТ) | Свежий тромб (гипозогенная бляшка)                        |
| ФВЛЖ $\leq 30\%$                                     | Трахеостома   | Почечная недостаточность                | Поражение артерии доступа                                 |
| ИМ $\leq 30$ суток                                   | Контралатеральный паралич гортанного нерва                          |   | Неподходящая дуга аорты (II–III тип)                      |
| Болезни легких (ХДН)                                 | Тандемные стенозы ВСА   |   | Артерии небольшого диаметра, невозможность проведения EPD |
| ХПН (выраженная)                                     | Разомкнутый Виллизиев круг  |   | Необходимость использования нескольких стентов            |

В рекомендациях ESVS 2017 года отдельное внимание уделяется срокам выполнения операции у симптомных пациентов. Рекомендуется

проводить вмешательство в первые 14 дней с момента первичного ишемического события (ОНМК/ТИА).

Таблица 4  
Риск развития повторного ОНМК с момента первого ишемического события по данным RCT и отдельных исследований. ESVS-2017

|  | 48<br>hours | 72<br>hours | 7<br>days | 14<br>days | 5<br>years |
|--|-------------|-------------|-----------|------------|------------|
| ECST + NASCET + VA,<br>BMT patients <sup>173</sup> |             |             |           |            | 21%        |
| Fairhead <sup>208</sup>                            |             |             |           |            | 20%        |
| Purroy <sup>209</sup>                              |             |             | 10%       |            |            |
| Ois <sup>210</sup>                                 |             | 17%         | 22%       | 25%        |            |
| Bonifati <sup>211</sup>                            | 8%          |             |           |            |            |
| Johansson <sup>212</sup>                           | 5%          |             | 8%        | 11%        |            |
| Mono <sup>213</sup>                                |             | 4%          |           |            |            |
| Merwick <sup>214</sup>                             |             |             | 8%        |            |            |
| Marnane <sup>215</sup>                             | 5%          | 9%          | 16%       |            |            |

Как видно в приведенной выше таблице 4 из сообщений ряда авторов, риск раннего повторного ипсилатерального нарушения мозгового кровообращения сопоставим с пятилетним риском, наблюдавшимся в исследованиях ECST, NASCET и VAT.

При планировании сроков оперативного вмешательства необходимо учитывать состояние пациента, выраженность неврологического дефицита, размеры очага некроза головного мозга, его локализацию, размер пенумбры

и показатели перфузии головного мозга в этой зоне. Помимо этого, принимается во внимание общее состояние пациента, сопутствующие заболевания.

По данным регистров Швеции, Великобритании и Германии, в этих странах в первые две недели на операцию направляются 63%, 52% и 72% пациентов, которым операция показана (табл. 5, сроки проведения операции по ряду стран. ESVS-2017).

Таблица 5

| National Audit                       | 0–2 days            | 3–7 days               | 8–14 days              | ≥15 days               |
|--------------------------------------|---------------------|------------------------|------------------------|------------------------|
| Sweden <sup>218</sup><br>n = 2596    | 148/2596<br>(6%)    | 804/2596<br>(31%)      | 677/2596<br>(26%)      | 967/2596<br>(37%)      |
| UK <sup>219</sup><br>n = 23,235      | 780/23,235<br>(3%)  | 5126/23,235<br>(22%)   | 6292/23,235<br>(27%)   | 11,037/23,235<br>(48%) |
| Germany <sup>220</sup><br>n = 56,279 | 5198/56,279<br>(9%) | 19,117/56,279<br>(34%) | 16,205/56,279<br>(29%) | 15,759/56,279<br>(28%) |

При этом риск осложнений в виде ОНМК/смерти значительно выше, если оперировали больных в первые двое суток. Далее частота наступления осложнений не меняется и сохраняется прежней в течение всего периода, в который пациент считается симптомным

(табл. 6.) Частота наступления осложнений в зависимости от сроков выполнения операции. ESVS-2017).

Исходя из вышеприведенных данных, рекомендуется выполнять КЭАЭ, нежели КАС в первые две недели от возникновения симпто-

Таблица 6

| National Audit                       | 0–2 days<br>% (95% CI)     | 3–7 days<br>% (95% CI)       | 8–14 days<br>% (95% CI)      | ≥15 days<br>% (95% CI)       |
|--------------------------------------|----------------------------|------------------------------|------------------------------|------------------------------|
| Sweden <sup>218</sup><br>n = 2596    | 17/148<br>11.5% (6.8–17.8) | 29/804<br>3.6% (2.4–5.1)     | 27/677<br>4.0% (2.6–5.8)     | 52/967<br>5.4% (4.0–7.0)     |
| UK <sup>219</sup><br>n = 23,235      | 29/780<br>3.7% (2.5–5.3)   | 128/5126<br>2.5% (2.1–3.0)   | 132/6292<br>2.1% (1.8–2.5)   | 254/11,037<br>2.3% (2.0–2.6) |
| Germany <sup>220</sup><br>n = 56,279 | 157/5198<br>3.0% (2.6–3.5) | 480/19,117<br>2.5% (2.3–2.7) | 427/16,205<br>2.6% (2.4–2.9) | 370/15,759<br>2.3% (2.1–2.6) |

мов ишемического нарушения мозгового кровообращения (класс рекомендации I, уровень доказательности A).

Как мы видим из данных имеющихся на сегодняшний день рандомизированных клинических исследований, некоторых регистров, ре-

троспективных наблюдений и метаанализов, операцией выбора в большинстве случаев по сей день остается каротидная эндартерэктомия. Хотя с учетом проводимых новых исследований, результаты которых должны быть доступны в ближайшее время, следует ожидать

Таблица 7

Таблица 7. Частота периоперационных осложнений после КЭАЭ и КАС в зависимости от сроков выполнения операции. ESVS-2017

|                  | 30-day outcomes<br>CEA | CAS             | OR (95% CI)       | p =    |
|------------------|------------------------|-----------------|-------------------|--------|
| Any stroke/death |                        |                 |                   |        |
| <7 days          | 3/226 (1.3%)           | 24/287 (8.4%)   | 6.51 (2.00–21.21) | .002   |
| >7 days          | 65/1819 (3.6%)         | 129/1806 (7.1%) | 2.00 (1.49–2.67)  | <.0001 |

расширение показаний к стентированию при стено-окклюзионных поражениях брахиоцефальных артерий.

В продолжение обсуждения выбора оптимального подхода к лечению пациентов с атеросклерозом сонных артерий, основываясь на данных доказательной медицины, следовало бы обратить внимание на ряд интересных результатов в актуальных мета-анализах.

Исследование Damianos G Kokkinidis et al. посвящено сравнению результатов КЭАЭ и КАС при окклюзии контрлатеральной ВСА. Были проанализированы базы данных из PubMed, Scopus и Cochrane до 2018 года, собран материал по 43 исследованиям с 96 658 пациентами (75 857 КЭАЭ и 20 801 КАС). Всего пациентов с окклюзией контрлатеральной ВСА было 9258. По результатам метаанализа было выявлено, что риск ОНМК и ТИА был значительно выше в группе КЭАЭ, нежели КАС: ОНМК (ОР 2,07 против 0,94,  $p < 0,001$ ), ТИА (ОР 2,18 против 1,18,  $p < 0,001$ ). При контрлатеральных окклюзиях ВСА риск летального исхода был для обеих групп повышен (ОР 1,8 и 1,65  $p = 0,023$ ). При этом риск периопера-

ционного инфаркта миокарда для обеих групп не повышался (ОР 0,81;  $p = 0,388$ ).

В 2018 году был опубликован метаанализ, посвященный изучению того, как на протяжении того времени пока выполнялись операции КЭАЭ и КАС, снижался риск перипроцедурных осложнений. В обзор вошли операции, проводившиеся с середины 1990-х годов до 2016 года. По результатам частота периоперационных осложнений в группе КЭАЭ значительно снизились—для операций, проводившихся до 2005 года, частота осложнений (ОНМК/летальность) для симптомных пациентов составляла 5,11%, после 2005 года—2,68%; для асимптомных—3,17% и 1,5% соответственно. В группе стентирований частота осложнений существенно не изменилась в течение всего времени и составила для 4,77% для симптомных и 2,59% для асимптомных пациентов. Объективности ради авторы замечают, что существует много факторов, влияющих на результат—это и улучшение медикаментозной терапии, более тщательный отбор пациентов, проведение операций в центрах с большим опытом, отработка протоколов периопера-

онного ведения пациентов. Возможно, в дальнейшем опыт «старшего брата» будет учтен и в подходах к стентированию, что отразится на качестве конечных результатов [8].

В метаанализе от 2019 года, посвященному оценке встречаемости осложнений после КЭАЭ и КАС у пожилых пациентов (старше 80 лет), симптомных и асимптомных, были получены следующие результаты: каротидная эндартерэктомия ассоциирована с меньшим риском развития ОНМК в течение 30 дней периоперационного периода вне зависимости от вида противоэмболической защиты во время стентирования (проксимальной или дистальной) [9].

Также в 2019 году были опубликованы исследование и метаанализ по оценке развития рестенозов более 50% и 70% после каротидной эндартерэктомии и картинного стентирования. По результатам в период наблюдения от полугода до 1,5 лет значительно меньшая частота встречаемости рестенозов группе открытой реконструкции была статистически значимой, а после года отдаленного наблюдения разница в частоте выявления рестенозов была статистически недостоверна. Также не было доказано увеличение частоты реокклюзий и рестенозов у симптомных пациентов для стентирований в отдаленном периоде наблюдения. Полученные данные подкрепляют данные, приведенные выше, о примерно одинаковой эффективности и отдаленных результатах двух методик [10].

Подходя к заключению, хотелось бы дать некоторую общую оценку состояния хирургии брахиоцефальных артерий в нашей стране и ее динамику в сравнении с другими странами.

По данным ежегодного отчета Общества сосудистых хирургов РФ (президент Общества — академик А. В. Покровский), в 2018 году в 144 отделениях сосудистой хирургии было выполнено 24 794 вмешательства на артериях, участвующих в кровоснабжении головного мозга, из которых 5081 — с применением эндоваскулярных технологий (каротидное стентирование). С 2014 года число операций в РФ увеличилось на 17,5%. Таким образом, количество выполняемых открытых вмешательств на каротидном бассейне в 2018 году составило 136 операций на 1 млн населения. При этом необходимо отметить, что существующие системы сбора данных (аналог зарубежных регистров) получает

информацию далеко не из всех отделений, работающих на территории РФ, а также нет налаженного взаимодействия с нейрохирургами, которые также ежегодно суммарно выполняют достаточно большое количество операций.

В 2019 году, по данным академика Б. Г. Алякина, в 214 центрах, оснащенных ангиографами, была выполнена уже 6151 операция стентирования сонных артерий. Это соответствует показателю 41 операция КС на 1 млн населения. Количество эндоваскулярных вмешательств за 12 лет активной работы увеличилось примерно в 10 раз. Прирост стентирований сонных артерий в среднем ежегодно составляет около 600–800 операций. Как мы видим, ежегодный прирост количества каротидных эндартерэктомий не такой интенсивный.

По сводным данным Общества сосудистых хирургов, ежегодно более 500 операций на каротидном бассейне выполняют в России около 8–10 учреждений, расположенных в Краснодаре, Ставрополе, Москве, Новосибирске, Казани, Тольятти, Тюмени. Лидерами по проведению эндоваскулярных вмешательств на сонных артериях в РФ являются Центральный, Северо-Западный, Приволжский, Уральский, Сибирский и Южный федеральный округа.

По данным исследовательского агентства Millennium Research Group, в таких странах, как Германия, Франция, Италия, Испания и Великобритания, в 2013 году было выполнено 17 370 каротидных стентирований, а прогнозируемая частота выполнения КС к 2023 году может составить 19 730 операций (с ежегодным приростом в 1,1%). В США в 2013 году было выполнено 23 496 операций каротидного стентирования, а к 2023 году их количество составит, согласно прогнозу, 29 721.

Если взять во внимание количество КС в США (23 496 в 2013 г.), то можно констатировать 74 операции КС на 1 млн населения. В противовес этому в РФ в 2019 году выполнено 41 операция КС на 1 млн населения (то есть в 1,8 раза меньше, чем в США).

Касательно общей динамики операций на артериях, кровоснабжающих головной мозг, мы можем сказать, что за последние 12 лет количество операций увеличилось в 2,5 раза и составило 177 операций на 1 млн населения. Для сравнения: в Германии в 2003 году выполнялась 241 операция на 1 млн населения.

Позвольте еще одну статистическую сноску: по данным на 2008 год, в США выполнялось около 140 000 операций каротидной эндартерэктомии. Как видим, разница достаточно существенная. Отметим, что и первичная диагностика патологии брахиоцефальных артерий, и вовремя назначенное лечение, и хирургические операции в целом существенно влияют на статистику заболеваемости инсультом, снижают летальность в данной группе пациентов и улучшают качество жизни. В цифрах: при хирургической активности выше в 20 раз заболеваемость инсультом и летальность в США на 2008 год была ниже в 6 раз по сравнению с РФ. Мы отчетливо понимаем, что при лечении пациентов с поражением сонных артерий нет мелочей и важен комплексный подход.

Таким образом, можно сказать, что в течение последних лет в РФ наблюдается стабильный ежегодный прирост около 8–12% по количеству операций на сонных артериях: как классических эндартерэктомий, так и стентирований. Более интенсивный рост наблюдается в рентгенэндоваскулярной хирургии. По общей структуре выполняемых процедур

на 1 млн населения в РФ, каротидная эндартерэктомия выполняется в 4 раза чаще, чем стентирование. Отрадно наблюдать, что темпы развития хирургии брахиоцефальных артерий в России выше, чем в странах Евросоюза и США. В нашей стране сформировался и четкий вектор развития малоинвазивной хирургии в этой сфере. Отчасти это обусловлено улучшением организации процесса оказания высокотехнологичной помощи населению и подготовки специалистов в данной области. Однако если мы будем учитывать распространенность или заболеваемость цереброваскулярной патологии (нарушений кровообращения головного мозга) в РФ, которая составляет около 400–500 случаев на 100 тысяч населения, то объективно нам есть к чему стремиться. Конечно, определить норму выполнения операций для всей страны невозможно и не нужно. Следует двигаться в направлении массовой информированности населения о заболевании, социальной рекламы, более качественного обследования пациентов, подготовки специалистов для работы на всей территории РФ, своевременной и квалифицированной медицинской помощи.

## Литература

1. Moore W.S., Hall A.J. *AM. J. Surg.* 1969; 116: 237–242.
2. Chambers B.R., Norris J. The case against surgery for asymptomatic carotid stenosis. *Stroke* 1984; 15: 964–967; Barnett H.J.M., Plum F., Walton J.N. Carotid endarterectomy—an expression of concern. *Stroke*, 1984; 15: 941–943; Jonas S. Can carotid endarterectomy be justified? *No. Arch Neurol* 1987; 44: 652–654.
3. Национальные рекомендации по ведению пациентов с заболеваниями брахиоцефальных артерий. Российский согласительный документ. М., 2013.
4. Management of Atherosclerotic Carotid and Vertebral Artery Disease: 2017 Clinical Practice Guidelines of the European Society for Vascular Surgery (ESVS) *Eur J Vasc Endovasc Surg* (2018) 55, 3e81.
5. Systematic review and network meta-analysis of treatment strategies for asymptomatic carotid disease Mohamed Barkat, Iain Roy, et al. *Scientific Reports* volume 8, Article number: 4458 (2018).
6. Carotid Stenting Versus Endarterectomy for Asymptomatic Carotid Artery Stenosis. A Systematic Review and Meta-Analysis, Paola Moresoli et al. *Stroke*. 2017; 48: 2150–2157.
7. Carotid Endarterectomy versus Carotid Stenting or Best Medical Treatment in Asymptomatic Patients with Significant Carotid Stenosis: A meta-analysis George Galyfos, Georgios Sachsamani. *Cardiovasc Revasc Med*. 2019 May; 20 (5): 413–423.
8. Meta-analysis of the procedural risks of carotid endarterectomy and carotid artery stenting over time. K. Lokuge, D. D. de Waard, et al., *British Journal of Surgery*, Volume 105, Issue 1, January 2018. Pages 26–36.
9. Carotid Revascularization in Older Adults: A Systematic Review and Meta-Analysis., Pavlos Texakalidis 1, Nikolaos Chaitidis, et al., *World Neurosurg*, 2019 Jun; 126: 656–663.
10. Systematic and Comprehensive Comparison of Incidence of Restenosis Between Carotid Endarterectomy and Carotid Artery Stenting in Patients with Atherosclerotic Carotid Stenosis, Wen-Qiang Xin, Meng-Qi Li., *World Neurosurg*, 2019 May; 125: 74–86, j.wneu.2019.01.118.

## ПОКАЗАНИЯ ДЛЯ ХИРУРГИЧЕСКОГО ЛЕЧЕНИЯ АСИМПТОМНЫХ КАРОТИДНЫХ СТЕНОЗОВ

Сокуренок Г. Ю.<sup>1,2</sup>, Андрейчук К. А.<sup>1,3</sup>, Филатов Р. О.<sup>2</sup>

<sup>1</sup>ФГБУ Всероссийский центр экстренной и радиационной медицины им. А. М. Никифорова МЧС России, г. Санкт-Петербург

<sup>2</sup>ФГБОУ ВО СЗГМУ им. И. И. Мечникова Минздрава России, г. Санкт-Петербург

<sup>3</sup>ГБУ Санкт-Петербургский научно-исследовательский институт скорой помощи им. И. И. Джанелидзе, г. Санкт-Петербург

Несмотря на существенные успехи, достигнутые за последние десятилетия в лечении атеросклеротических поражений брахиоцефальных артерий, острое нарушение мозгового кровообращения (ОНМК) продолжает быть важнейшей медико-социальной проблемой. Последнее обусловлено вкладом в структуру заболеваемости и причин смерти населения, а также значимым показателем временных трудовых потерь и первичной инвалидности. Даже с учетом тех позитивных изменений, стратегической основой для которых явилась концепция, нашедшая отражение в приказе Министерства здравоохранения РФ от 15 ноября 2012 г. № 928н «Об утверждении Порядка оказания медицинской помощи больным с острыми нарушениями мозгового кровообращения», и которые, очевидно, наметились в ходе ее реализации в масштабе всей страны, медико-социальные характеристики данной нозологической группы остаются весьма далекими от желаемых. Смертность, взаимосвязанная с ОНМК и цереброваскулярными заболеваниями, в целом в Российской Федерации достигает показателей 16–22%, уступая лишь смертности от сердечной патологии (48%) и занимая тем самым второе место среди всех причин гибели взрослого населения [1–3].

По оценкам экспертов ФГБНУ «Научный центр неврологии», основанных на данных официальной статистики, в Российской Федерации наблюдается ежегодный прирост выявляемых случаев цереброваскулярных заболеваний (ЦВЗ) (рис. 1) [4]. Более 400 000 из них являются инсультами, лишь незначительная часть из которых (8–10%) оказываются относительно легкими и разрешаются полным функциональным восстановлением в первые

три недели от момента развития ишемического эпизода. Напротив, более трети пациентов погибают в остром периоде заболевания, а половина — в течение первого года после развития ОНМК, что *de facto* приводит к ежегодной убыли 0,7% населения. По некоторым данным, анализирующим оценочные показатели преждевременно утраченных лет полноценной жизни (DALY — Disability-Adjusted Life Years), инсульт в РФ становится причиной ежегодной потери 5–6 млн лет полноценной жизни вследствие нетрудоспособности и преждевременной смертности.

Опыт зарубежных коллег указывает на то, что описанная проблема имеет не меньшую значимость и для других стран. Учитывая достигающую 80% долю инвалидизирующих инсультов, болезнь ложится тяжким бременем на самые экономически благополучные системы здравоохранения и социальной защиты. По данным ВОЗ, совокупная стоимость прямых и непрямых расходов на одного больного с инсультом варьируется в пределах \$55 000–73 000, что соответствует ежегодным государственным затратам в странах Западной Европы и Северной Америки на уровне 40–100 млрд долларов США/евро, а в Российской Федерации 16–22 млрд в год в долларовом эквиваленте [5–9].

Нельзя не отметить, что взаимосвязанная с ЦВЗ и, в частности, с инсультом смертность имеет тенденцию к ежегодному снижению, что, очевидно, является результатом реализации упомянутой ранее государственной программы. Действительно, созданная в нашей стране современная служба экстренной специализированной медицинской помощи, включающая более 590 сосудистых центров во всех реги-

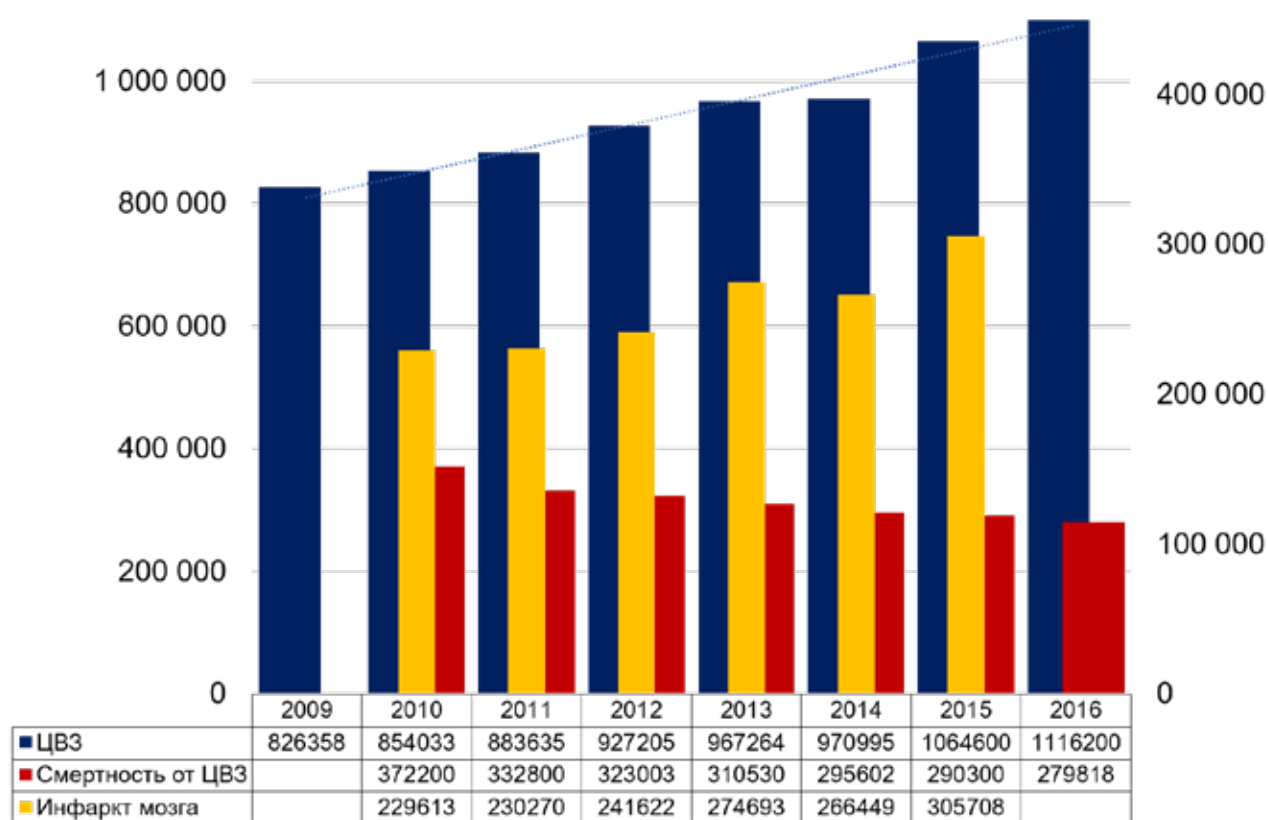


Рис. 1. Эпидемиология цереброваскулярных заболеваний в РФ (из [1, 4] с изменениями)

По вертикальным осям — абсолютное число человек, левая ось — для цереброваскулярных заболеваний (ЦВЗ), правая для инсульта; по горизонтальной оси — годы

онах, за счет применения современных технологий диагностики, лечения и реабилитации позволяет снизить показатели и смертности, и инвалидизации. Вместе с тем сам по себе факт ежегодного роста числа инсультов свидетельствует о том, что проблема предупреждения развития церебральной катастрофы далека от окончательного разрешения.

В ставшем настольным для каждого сосудистого хирурга руководстве «Клиническая ангиология» [10] академик А.В. Покровский справедливо указывает, что в четверти случаев причиной ишемического инсульта является атеросклеротическое поражение брахиоцефальных артерий. Формирующийся вследствие прогрессии стеноокклюзирующего процесса дефицит перфузии ткани головного мозга даже при проградентном течении может приводить к истощению компенсаторных механизмов и развитию очага ишемии. Еще более вероятным такой сценарий становится при формировании острого нарушения проходимости одного из крупных прецеребральных сосу-

дов (обыкновенно — в зоне бифуркации сонной артерии) [11]. Наконец, сама по себе атеросклеротическая бляшка в зоне постоянно существующего «гемодинамического удара» может оказаться источником атероземболии в дистальное сосудистое русло головного мозга [2, 12, 13]. Последний механизм в ряде сообщений расценивается как основной в формировании ишемических инсультов [14].

Важной особенностью развития и прогрессирования атеросклеротических поражений брахиоцефальных артерий, в отличие от других сосудистых бассейнов (коронарного, артерий нижних конечностей), является клинически бессимптомное течение заболевания вплоть до развития первого, зачастую — инвалидизирующего инсульта. Иначе говоря, большинство острых ишемических событий происходит у клинически здоровых индивидуумов или же на фоне неспецифических неврологических симптомов, становясь «громом среди ясного неба» как для самого пациента, так и для его окружения. Очевидно, что «здоровье» этих па-

циентов является весьма условным, так как признаки надвигающейся сосудистой катастрофы во многих случаях могут быть выявлены задолго до развития инсульта при проведении ультразвуковых или контрастных рентгенологических исследований. Более того, типичный стенотический шум при аускультации зоны бифуркации сонной артерии доступен для обнаружения любому клиницисту.

Представленная ситуация сочетания гемодинамически значимого поражения бифуркации сонной артерии при отсутствии симптоматики является весьма нередкой в реальной клинической практике и традиционно описывается как «асимптомный стеноз сонной артерии». В отличие от стенозов симптомных, которые практически единогласно расцениваются медицинским сообществом как показание для выполнения хирургической коррекции одним из доступных методов (открытая хирургия или эндоваскулярное вмешательство) [15, 16], асимптомные поражения остаются предметом активных дебатов.

В настоящее время асимптомными принято считать пациентов с каротидными стенозами, не имеющих очаговой, общемозговой или глазной (в виде amaurosis fugax) симптоматики [15, 17]. Большинство современных авторов, проводя оценку результатов лечения, берут за основу именно такое определение. Целесообразность выполнения вмешательства в противопоставлении оптимальной медикаментозной терапии (ОМТ или ВМТ—best medical therapy) до сих пор остается дискуссионной.

На сегодняшний день доступными являются результаты целого ряда значительных по объему пациентов и клинических центров исследований и анализов, оценивающих целесообразность и безопасность проведения вмешательств при асимптомных каротидных стенозах. Однако большинство из них акцентирует внимание на сравнении двух методов лечения (КЭА и КС), а не на выборе тактики лечения асимптомных стенозов в целом.

Так, в исследовании АСТ-1 (The Asymptomatic Carotid stenosis, stenting versus endarterectomy Trial) [18] сравнивали результаты каротидного стентирования (КС) с использованием устройств защиты от дистальной эмболии и каротидной эндартерэктомии (КЭА) у пациентов в возрасте 79 лет и младше с выраженным,

но асимптомным стенозом сонной артерии. Дизайн исследования предполагал включение 1658 пациентов, но набор был остановлен досрочно из-за очень низкого темпа. 1453 участника наблюдались в сроки до 5 лет. В качестве первичной комбинированной конечной точки были определены смерть, инсульт или инфаркт миокарда в течение 30 дней после процедуры или ипсилатеральный инсульт в течение 1 года.

В исследовании CREST (Carotid Revascularization Endarterectomy Versus Stenting Trial) [19] также сравнивались результаты КС и КЭА у 2502 пациентов. Изначально предполагалось включение только симптомных пациентов со стенозов каротидной бифуркации более 50%, но в дальнейшем из-за медленного набора в исследовании приняли участие более 1100 больных с асимптомными стенозами.

Результаты исследования АССТ-2 (Second Asymptomatic Carotid Surgery Trial) были опубликованы совсем недавно [20]. В этом анализе были изучены полученные в течение 12 лет сравнительные результаты вмешательств у 3625 асимптомных пациентов, получавших лечение в 130 клиниках. Напротив, в мультицентровом исследовании АССТ-1 [21], а также в АСАС (Asymptomatic Carotid Atherosclerosis Study) [22] результаты вмешательств на каротидной бифуркации сравнивались с исходами при назначении медикаментозной терапии. В АСАС произведено сравнение результатов только медикаментозной терапии и медикаментозной терапии в сочетании с КЭА у асимптомных больных, имевших стеноз бифуркации общей сонной артерии более 60% и не имеющих выраженных сопутствующих заболеваний. У пациентов после КЭА совокупная частота развития периоперационного инсульта, ипсилатерального инсульта и смерти в течение пяти лет составила 5,1%, в группе получавших только медикаментозную терапию—11%. Относительное снижение риска развития вышеописанных осложнений в группе оперированных пациентов составило 55% по сравнению с таковыми, получавшими только ОМТ, а абсолютное снижение риска—5,9%. Другими словами, для предупреждения одного ОНМК необходимо было прооперировать как минимум 17 больных.

Несмотря на схожесть полученных результатов исследований АСАС и АССТ, существо-



вало несколько важных различий в дизайне двух этих исследований. В ACAS осложнением считался инсульт в бассейне оперированной артерии, в то время как в ACST—в любом сосудистом бассейне. К тому же ангиография не была обязательна для включения пациента в исследование ACST. В этом исследовании пациенты наблюдались в течение пяти лет. Частота развития осложнений в группе оперированных больных составила 6,4% (включая периоперационные инсульт и смерть—2,8%), в то время как в группе получавших только ОМТ—11,8%. Разница в частоте развития осложнений сохранялась и при наблюдении в течение 10 лет—13,4% и 17,9% соответственно. Согласно одному из выводов исследования, для предотвращения одного инсульта необходимо было прооперировать 22 пациента. Другим важным выводом явилась более низкая частота инвалидизирующих или приведших к летальному исходу инсультов в хирургической группе—3,5%—по сравнению с пациентами, получавшими только медикаментозную терапию—6,1% ( $p < 0,004$ ). В то же время при сравнении групп пациентов старше 75 лет не было получено достоверной разницы в частоте развития ОНМК или смерти.

Определенные надежды на получение новых, более убедительных результатов возлагаются на исследование CREST-2, начавшееся в 2014 году. Предполагается, что данные сравнительного анализа лечения 2480 пациентов с выраженными асимптомными стенозами позволит выявить различия между только ОМТ и терапией в сочетании с реваскуляризацией каротидного бассейна любым из двух способов (КЭА и КС). В рамках анализа планируется оценить также и влияние лечения на когнитивные функции пациентов, однако результаты можно ожидать не ранее конца 2022 года.

Еще одно исследование, TACIT (The Transatlantic Carotid Intervention Trial), с похожим дизайном было запланировано, но так полноценно и не начато ввиду проблем организационного плана. К сожалению, для многих, кто ожидал его результатов, дожидаться их вряд ли удастся [23].

Учитывая недостаточный объем данных, полученных в ходе многоцентровых рандомизированных исследований, имеющиеся «белый пятна» вынужденно заполняются данными ме-

тааналитических и других, менее репрезентативных исследований.

В 2005 году Chambers В. и Donnan G. провели метаанализ данных 5223 асимптомных пациентов, которым была выполнена КЭА [24]. Полученные результаты подтвердили целесообразность хирургической тактики. Частота периоперационных осложнений составила 2,9%. У неврологически асимптомных женщин со стенозом каротидной бифуркации эффективность КЭА была значительно ниже, чем у мужчин. Отдаленные результаты после операции оказались лучше в группе пациентов молодого возраста при сравнении с пожилыми больными. Причем, в отличие от пациентов с симптомным стенозом, у асимптомных больных отсутствовала корреляция степени стеноза и частоты послеоперационных осложнений. Несмотря на полученные обнадеживающие результаты, доказывающие эффективность оперативного лечения, еще в 2000-х годах появились работы, ставящие под сомнение целесообразность выполнения операций у асимптомных пациентов.

При анализе данных, полученных в ходе исследования NASCET (North American Symptomatic Carotid Endarterectomy Trial), абсолютное ежегодное снижение риска ОНМК в группе асимптомных пациентов составило около 1%, а для предотвращения одного инсульта в течение двух лет необходимо прооперировать 83 пациентов [25]. Более того, было выявлено, что у половины асимптомных больных инсульты были лакунарными или кардиоэмболическими и не связанными со стенозом внутренней сонной артерии [26]. Возможно, полученные результаты были обусловлены высокой частотой периоперационных осложнений—более 3%.

Таким образом, эффективность и целесообразность операции в группе асимптомных больных в большой степени зависела от частоты периоперационных осложнений. Хорошие результаты в исследованиях ACST и ACAS получены именно из-за низкого процента развития ОНМК и смерти в группе оперированных больных—1,5% и 2,8% соответственно.

Опубликованные в 2005 году рекомендации американской академии неврологов, базирующиеся в том числе на вышеописанных работах, говорят о возможности выполнения КЭА

асимптомным больным в возрасте 40–75 лет с ожидаемой продолжительностью жизни не менее пяти лет [27]. Частота осложнений после подобных операций не должна была превышать 3%.

Эти рекомендации актуальны и поныне, особенно после получения в 2012 году результатов 12631 КЭА у асимптомных больных, представленных Wallaert J. et al. [28]. 2525 вмешательств (20%) были произведены у пациентов с ограниченной предполагаемой продолжительностью жизни (по 8 диагнозам или имеющих 4-й класс риска по классификации Американского общества анестезиологов). В этой группе пациентов уровень интраоперационных осложнений, включая инсульт, был в 2 раза выше по сравнению с группой без тяжелых сопутствующих заболеваний (1,8% и 0,9% соответственно), а летальность составляла 1,4% против 0,3% в контрольной группе. Польза КЭА у этой категории больных была сомнительна.

В течение последних 15 лет внедрение оптимальной медикаментозной терапии (ОМТ), коррекция модифицируемых факторов риска атеросклероза привели к снижению частоты развития ОНМК у пациентов со стенозом каротидной бифуркации [29]. К сожалению, в настоящее время наблюдается нехватка наблюдений для вычисления достоверного ежегодного риска развития инсульта у пациентов с асимптомным стенозом на фоне оптимальной медикаментозной терапии.

Spence J.D. и соавт. [30] провели наблюдение в течение года за 319 пациентами с асимптомным стенозом ВСА, выявленным при помощи цветового дуплексного сканирования (ЦДС) брахиоцефальных артерий. По данным транскраниальной доплерографии (ТКДГ), у 10% этих больных была выявлена интракраниальная микроэмболия. Авторы указывают на высокую частоту развития ОНМК—15,6%—у пациентов с асимптомным стенозом ВСА и имеющейся по данным ТКДГ микроэмболией. В то же время в группе без интракраниальной микроэмболии вероятность развития ОНМК в течение года составила только 1% [30]. Эти же авторы в дальнейшем продемонстрировали выраженное снижение микроэмболии на фоне ОМТ [31].

Схожие данные, говорящие о высоком риске ОНМК у асимптомных пациентов со стенозом

сонной артерии и доказанной микроэмболией, были получены при анализе результатов исследования ACES [22]. Однако, в отличие от результатов, полученных предыдущими авторами, частота ОНМК не снизилась даже после проведения ОМТ.

В мультицентровых исследованиях поднимался вопрос о так называемых немых инфарктах мозга, которые могут развиваться на фоне продолжающейся микроэмболии у условно асимптомных пациентов. Так, в исследовании ACAS «немые» ишемические очаговые изменения головного мозга были выявлены в 15% случаев. Схожие данные были получены при анализе данных ACST (10% при КТ и 14% при МРТ головного мозга) [32].

В 2009 году были опубликованы результаты исследования ACSRS (Asymptomatic Carotid Stenosis and Risk of Stroke), включившего 821 пациента с асимптомным стенозом сонной артерии более 60% (по методу NASCET), у 18% из которых были по данным КТ выявлены асимптомные очаговые изменения головного мозга. Частота развития ОНМК в течение года у этих пациентов (стеноз 60–99%) составила 3,6%, что было значительно выше по сравнению с группой без «немых» очагов—1%. Авторы обратили внимание, что у больных с асимптомным стенозом 60–79% частота развития ишемического события в течение года при наличии «немых» очагов была на уровне 4,4%. Таким образом, риск развития ОНМК у пациентов с «немыми» очагами одинаково высок как при стенозе 60%, так и при стенозе более 80% [32].

Еще в середине 90-х годов появились публикации, доказывающие связь изъязвленной, нестабильной бляшки и «немых» ишемических очагов головного мозга, диагностированных по данным МРТ у «асимптомных» пациентов [33]. Существуют данные о связи гипоехогенной бляшки с увеличенным риском развития ОНМК [34, 35]. Неслучайно в США при определении показаний к КС используется оценка структуры бляшки по шкале GSM (grey scale median). При GSM < 25 (выраженная гипоехогенная структура) стентирование противопоказано в связи с высоким риском эмболических осложнений.

Интересные результаты были продемонстрированы С. Lapis и соавт. при наблюдении

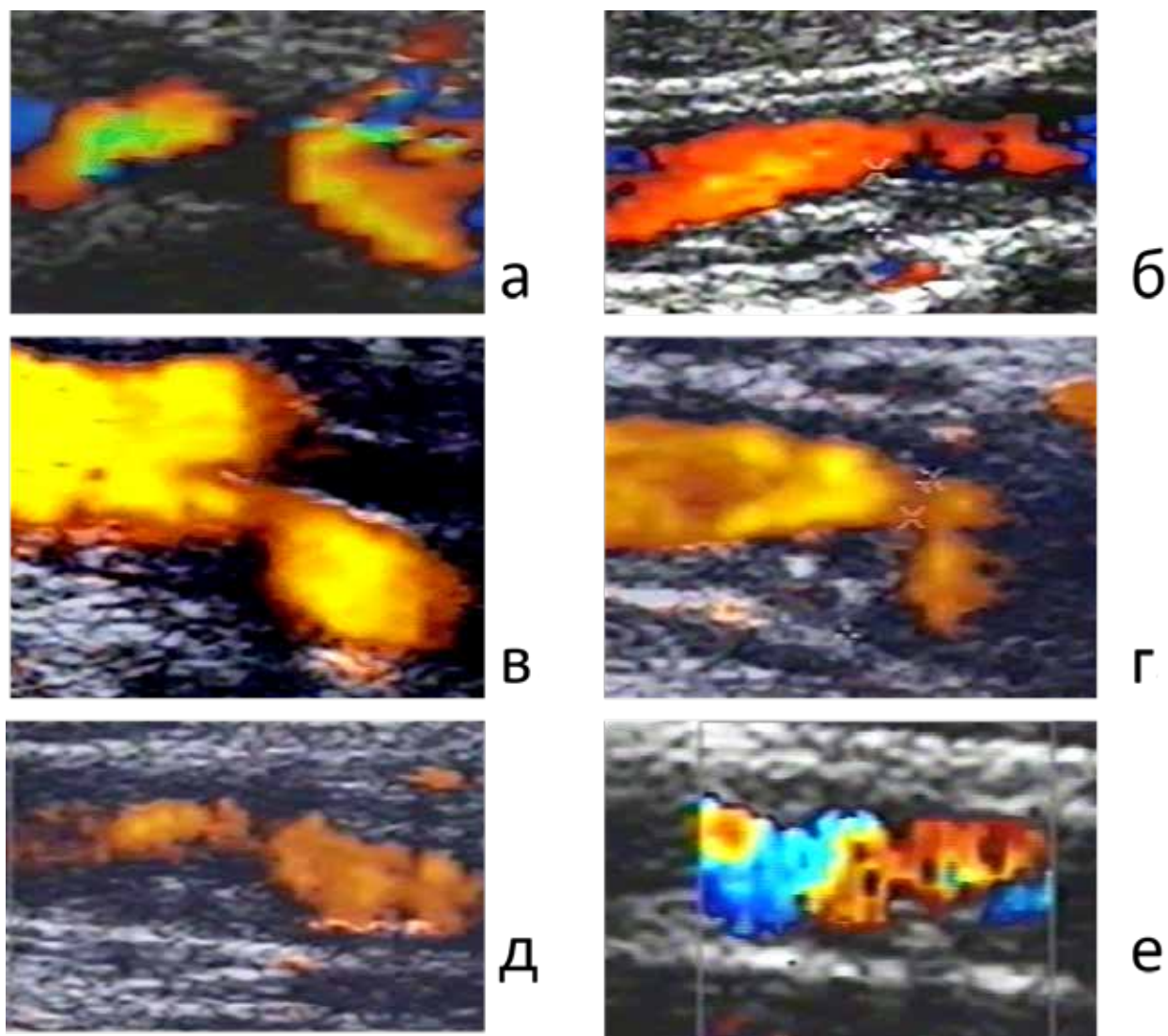


Рис. 2. Ультразвуковые признаки стабильных и нестабильных атеросклеротических бляшек (некоторые): из личного архива авторов

а–б) эхонегативная – эхопозитивная; в–г) с однородным и неоднородным ядром; д–е) с гладкой покрышкой – изъязвленная

нии за пациентами с асимптомными стенозами в течение длительного периода времени. Авторы доказали, что при оценке риска развития ОНМК важен не только и не столько процент стеноза, сколько структура бляшки (гипоэхогенная), повреждение покрышки (изъязвление), а также сопутствующие заболевания [36] (рис. 2). Необходимость оценки структуры бляшки, ее покрышки, плотности и площади бляшки с целью определения вероятности ишемического события доказана в работе А. Nicolaidis и соавт. [37]. В ряде работ было показано также, что при оценке риска развития ОНМК может быть полезным определение биохимических маркеров воспа-

ления, повреждения и нестабильности атеросклеротической бляшки [38–43].

А. L. Abbott и соавт. [44] в 2015 году проанализировали 34 международных и национальных рекомендательных документа (guidelines) из 23 стран/регионов мира, опубликованных с 2008 по 2015 год на шести языках. В 28 из них содержались рекомендации по лечению асимптомных каротидных стенозов: в 24 (86%) указано, что КЭА должна или может быть выполнена при асимптомном каротидном стенозе 50–99%; в 17 (61%) рекомендовано КС; в 8 (29%) не рекомендуется КС; в одном (4%) документе рекомендована только ОМТ; наконец в 13 (46%) для пациентов с высоким рис-

ком КЭА из-за сопутствующих заболеваний, сосудистой анатомии или других причин предлагается выполнять КС.

В опубликованных в 2011 году рекомендациях Американской ассоциации кардиологов/неврологов указано на возможность выполнения КЭА при асимптомных стенозах более 70% только у пациентов с низким периперационным риском развития ОНМК, инфаркта или смерти (класс IIa, уровень доказательности А). Операция возможна только в центрах с низким уровнем осложнений—менее 3%. КС рассматривается в качестве альтернативы открытой операции (класс IIb, уровень доказательности В). АС, в отличие от КЭА, никогда не сравнивалось с результатами ОМТ [45].

При сравнении результатов открытых операций и эндоваскулярных наиболее информативным и достоверным считается исследование CREST [46]. В нем были проанализированы пациенты с асимптомными стенозами более 60% (по данным ангиографии) и более 70% (по данным ЦДС). Также были оценены результаты лечения симптомных пациентов, однако в рамках данного обсуждения мы их касаться не будем. При анализе ранних и поздних послеоперационных осложнений в течение четырех лет между группами больных, перенесших КЭА и КС, не было выявлено достоверной разницы.

Российские национальные рекомендации по ведению пациентов с заболеваниями брахиоцефальных артерий указывают на целесообразность выполнения КЭА бессимптомным пациентам со стенозами от 70 до 99%, если операционный риск составляет менее 3% (уровень доказательности А). Возможно рекомендовать выполнение КАС у бессимптомных пациентов только в центрах с высокой хирургической активностью, с частотой периперационных инсультов и уровнем летальности, соответствующими «стандартам качества» выполнения КЭА. КС не должна предлагаться бессимптомным пациентам высокого риска, если вероятность периперационных инсультов и уровня летальности превышает 3% (уровень доказательности С) [15].

Наконец наиболее актуальные в данный момент Рекомендации Европейского общества сосудистых хирургов (ESVS), опубликованные в 2018 году [16], трактуют тактику в отноше-

нии асимптомных стенозов значительно более подробно и предлагают простой алгоритм принятия решения (рис. 3).

### Рекомендация 17

При умеренном риске хирургического вмешательства при асимптомном стенозе 60–90% КЭА должна быть рассмотрена при наличии одного или нескольких признаков, которые могут быть взаимосвязаны с увеличенным риском развития ипсилатерального инсульта, периперационный риск инсульта/смерти не должен превышать 3%, а ожидаемая продолжительность жизни оцениваться не менее 5 лет (IIa—В).

### Рекомендация 18

При умеренном риске хирургического вмешательства при асимптомном стенозе 60–90% КС может являться альтернативой КЭА при наличии одного или нескольких признаков, которые могут быть взаимосвязаны с увеличенным риском развития ипсилатерального инсульта, периперационный риск инсульта/смерти не должен превышать 3%, а ожидаемая продолжительность жизни оцениваться не менее 5 лет (IIb—В).

### Рекомендация 19

КС может быть рассмотрено для отдельных асимптомных пациентов, которые мультидисциплинарной командой были отнесены к группе высокого хирургического риска, у них имеется стеноз 60–90% при наличии одного или нескольких признаков, они могут быть взаимосвязаны с увеличенным риском развития ипсилатерального инсульта, периперационный риск инсульта/смерти не должен превышать 3%, а ожидаемая продолжительность жизни оцениваться не менее 5 лет (IIb—В).

Очевидно, что имеющиеся данные недостаточны для того, чтобы однозначно судить об оптимальной тактике ведения пациентов с гемодинамически значимыми, но асимптомными каротидными стенозами. Надо полагать, что неселективная реваскуляризация в таких случаях не является оправданной с точки зрения доказательной медицины. Тем не менее отсутствие однозначных выводов и определенная размытость формулировок даже в рекомендательных документах закономерно приводит

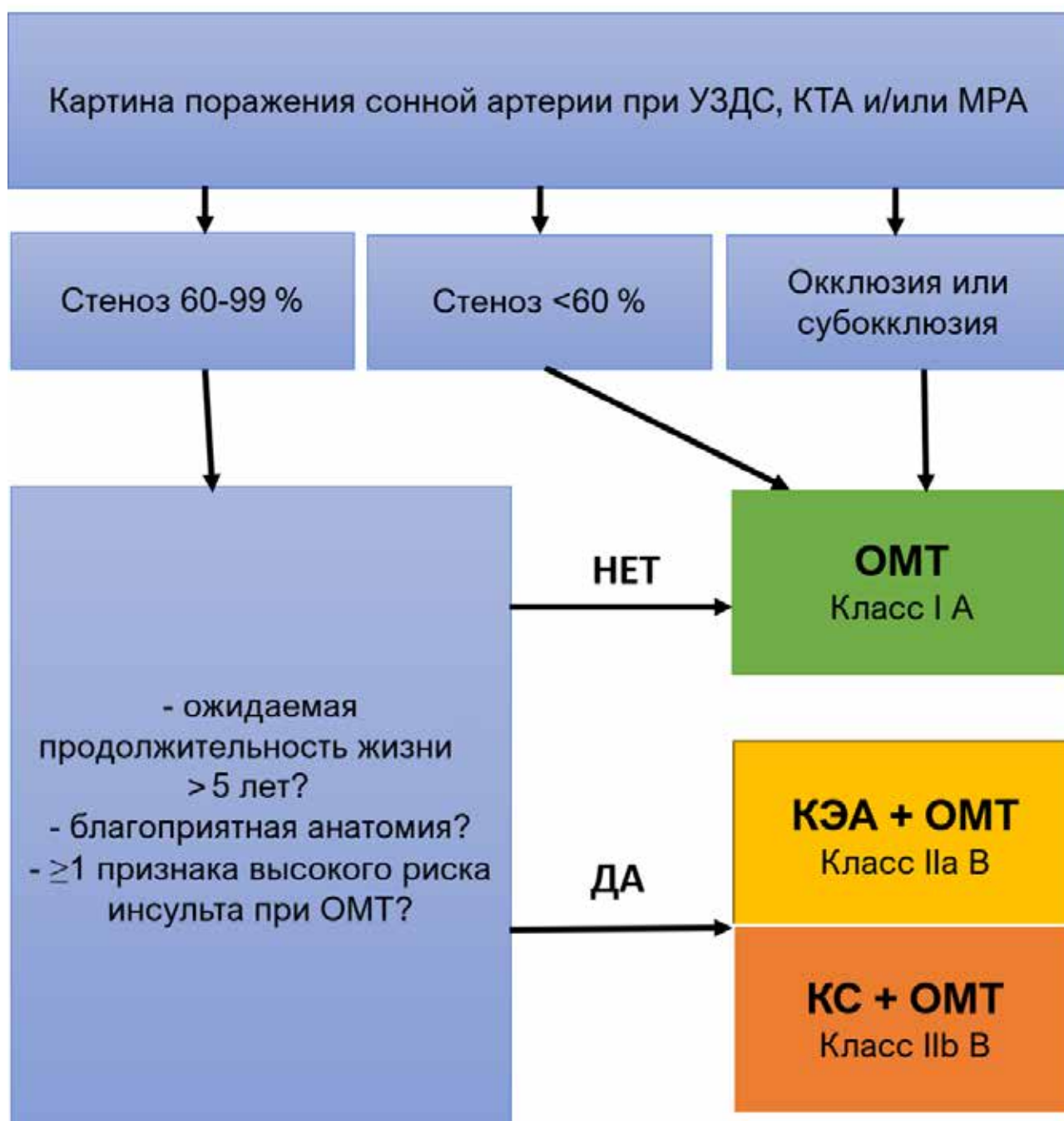


Рис. 3. Алгоритм выбора тактики ведения пациентов с асимптомными стенозами каротидной бифуркации (из [16] с изменениями)

УЗДС – ультразвуковое дуплексное сканирование, КТА – компьютерная томографическая ангиография, МРА – магнитно-резонансная ангиография, ОМТ – оптимальная медикаментозная терапия, КЭА – каротидная эндартерэктомия, КС – каротидное стентирование

к своего рода интервенционному волюнтаризму, повинуюсь которому мы зачастую излишне расширяем показания к активной хирургической тактике. В этой связи нельзя не согласиться с одним из лидеров данного направления А. R. Naylor, который в статье с говорящим

названием «Кто более выигрывает от вмешательства при асимптомных каротидных стенозах: пациент или хирург?» [47] рассматривает обсуждаемую проблему с точки зрения баланса рисков и пользы. Автор справедливо указывает на порой неоправданную с клинической

целесообразностью нагрузку, которую несет система здравоохранения: в США на бесполезные интервенции тратится около 2,1 млрд долларов ежегодно; таким образом, стоимость одного реально предотвращенного с помощью интервенции инсульта у бессимптомного пациента может достигать 369 тыс. долларов. При этом Цки, которые влекут за собой напрасные вмешательства, должным образом не учитываются. Причиной тому автор считает и недочеты дизайна проведенных и проводимых на тот момент исследований, и отсутствие четких общепризнанных критериев определения «группы высокого риска развития инсульта» среди асимптомных пациентов, и, как ни печально, прямую финансовую заинтересованность хирургов и интервенционистов в проведении возможно большего числа вмешательств.

Тот же A. R. Naylor спустя восемь лет в статье «Кто из пациентов с асимптомными каротидными стенозами выигрывает от реваскуляризации» (2017) [48], анализируя прошедший период, вновь замечает, что большинство хирургов и интервенционистов вряд ли примут радикальные изменения на практике, пока новые рандомизированные исследования не подтвердят возможности современной медикаментозной терапии в значительном снижении риска инсульта.

Трудно не согласиться с мнением эксперта, тем более что оно по сути своей идентично основным положениям национальных согласительных документов. Именно поэтому, следуя нашему клиническому опыту и Российским национальным рекомендациям по ведению па-

циентов с заболеваниями брахиоцефальных артерий, используем в клинической практике следующие тактические подходы в ведении пациентов с асимптомными стенозами каротидной бифуркации:

1. Все пациенты с асимптомным стенозом каротидной бифуркации должны получить оптимальную медикаментозную терапию.

2. Пациенты с асимптомным значимым стенозом каротидной бифуркации (60–99%), в особенности с признаками стенозных изменений кровотока в зоне стеноза, с признаками нестабильности атеросклеротической бляшки, а также при выявлении «немых» ишемических эпизодов, должны быть рассмотрены и обсуждены мультидисциплинарной командой с точки зрения необходимости реваскуляризации.

3. Реваскуляризация может быть выполнена у тщательно обследованных пациентов, для которых риск операции не превышает риска развития ишемического события в ближайший год. моложе 75 лет, а ожидаемая продолжительность деятельной жизни не менее пяти лет.

4. Каротидная эндартерэктомия является предпочтительной в сравнении со стентированием методикой реваскуляризации каротидной бифуркации у пациентов низкого и умеренного риска оперативного вмешательства.

5. Частота тяжелых (serious) периоперационных осложнений в клинике и у каждого из операторов не должна превышать 1–2%.

6. Стратификация рисков развития инсульта должна выполняться с использованием методов визуализации и функциональной диагностики.

## ЛИТЕРАТУРА

1. Бокерия Л.А., Гудкова Р.Г. Сердечно-сосудистая хирургия, 2010; Болезни и врожденные аномалии системы кровообращения. М., 2011; 192.
2. Endarterectomy for asymptomatic carotid artery stenosis. Executive Committee for the Asymptomatic Carotid Atherosclerosis Study. JAMA. 1995; 273(18): 1421–1428.
3. Чернявский А.М., Виноградова Т.Е. Программа борьбы с инсультом, преходящими нарушениями мозгового кровообращения и дисциркуляторными энцефалопатиями: метод. рекомендации. Новосибирск, 2002; 17.
4. Пирадов М.А., Максимова М.Ю., Танащян М.М. Инсульт: пошаговая инструкция. М., 2020; 288.
5. Скворцова В.И., Платонова И.А. Значение исследования PROGRESS глазами невролога. Качественная клиническая практика, 2002; 1: 23–28.

6. *Котенко К.В., Кривонос О.В., Амосова Н.А.* Мультидисциплинарный подход и преемственность в организации реабилитации больных с ишемическим инсультом в КБ № 6 им. А.И. Бурназяна ФМБА России. Материалы Четвертого международного конгресса «Восстановительная медицина и реабилитация». М., 2007; 47.
7. *Котов С.В., Исакова Е.В.* Реабилитация больных церебральным инсультом с позиции клинико-экономического анализа. Материалы научно-практической конференции «Современные аспекты нейрореабилитации». М., 2007; 75–76.
8. *Brainin M.* Organization of Stroke Care: Education, Referral, Emergency Management and Imaging, Stroke Units and Rehabilitation. *Cerebrovascular Diseases*. 2004; 17(S2): 1–14.
9. *Bogouslavsky J., Barnes V.R., Dobkin B.* Recovery after Stroke, 2005; 688.
10. *Покровский А.В.* Клиническая ангиология: Т. 1. М., 2004; 808.
11. *Лелюк С. Э, Лелюк В.Г.* Современные представления о цереброваскулярном резерве при атеросклеротической патологии магистральных артерий головы (обзор литературы). *Ультразвуковая диагностика*. 1997; 1: 45.
12. *Kleindorfer D., Panagos P., Pancioli A., et al.* Incidence and short-term prognosis of transient ischemic attack in a population-based study. *Stroke*. 2005; 36: 720–723.
13. *Суслина З.А.* Очерки ангионеврологии. М., 2005; 359.
14. *Berguer R., Kieffer E.* Surgery of the Arteries to the Head. NY, 1992; 128.
15. Национальные рекомендации по ведению пациентов с заболеваниями брахиоцефальных артерий. М., 2013; 70.
16. *Naylor A.R., Ricco J.B., de Borst G.J., et al.* Management of Atherosclerotic Carotid and Vertebral Artery Disease: 2017 Clinical Practice Guidelines of the European Society for Vascular Surgery (ESVS). *Eur. J. Vasc. Endovasc. Surg.* 2018; 55 (1): 3–81.
17. Committee for the National Institute of Neurological Disorders and Stroke. Special report from the National Institute of Neurological Disorders and Stroke. Classification of cerebrovascular diseases III. *Stroke*. 1990; 21: 637–676.
18. *Rosenfield K., Matsumura J.S., Chaturvedi S., et al.* ACT I Investigators. Randomized trial of stent versus surgery for asymptomatic carotid stenosis. *N. Engl. J. Med.* 2016; 374: 1011–1020.
19. *Silver F.L., Mackey A., Clark W.M., et al.* CREST Investigators. Safety of stenting and endarterectomy by symptomatic status in the Carotid Revascularization Endarterectomy Versus Stenting Trial (CREST). *Stroke*. 2011; 42: 675–680.
20. *Halliday A., Bulbulia R., Bonati L.H., et al.* ACST-2 Collaborative Group. Second asymptomatic carotid surgery trial (ACST-2): a randomised comparison of carotid artery stenting versus carotid endarterectomy. *Lancet*. 2021; 398(10305): 1065–1073.
21. *Halliday A., Harrison M., Hayter E., et al.* 10-year stroke prevention after successful carotid endarterectomy for asymptomatic stenosis (ACST-1): a multicentre randomised trial. *Lancet*. 2010; 376 (9746): 1074–1084.
22. *Markus H., King A., Shipley S., et al.* Asymptomatic embolisation for prediction of stroke in the Asymptomatic Carotid Emboli Study (ACES): a prospective observational study. *Lancet Neurol*. 2010; 9: 663–671.
23. *Topol E.J., Teirstein P.S.* Textbook of Interventional Cardiology. Philadelphia, 2012; 618.
24. *Chambers B.R., Donnan G.A.* Carotid endarterectomy for asymptomatic carotid stenosis. *Cochrane Database Syst Rev*. 2005(4): CD001923.
25. *Barnett H.J., Meldrum H.E., Eliasziw M.* North American Symptomatic Carotid Endarterectomy Trial collaborators. The appropriate use of carotid endarterectomy. *CMAJ*. 2002; 166(9): 1169–1179.
26. *Inzitari D., Eliasziw M., Gates P., et al.* The causes and risk of stroke in patients with asymptomatic internal-carotid-artery stenosis. North American Symptomatic Carotid Endarterectomy Trial Collaborators. *N. Engl. J. Med.* 2000; 342(23): 1693–700.
27. *Chaturvedi S., Bruno A., Feasby T., et al.* Carotid endarterectomy—an evidence-based review: report of the Therapeutics and Technology Assessment Subcommittee of the American Academy of Neurology. *Neurology*. 2005; 65(6): 794–801.
28. *Wallaert J.B., Cronenwett J.L., Bertges D.J., et al.* Carotid Endarterectomy in Asymptomatic Patients with Limited Life Expectancy. *Stroke*. 2012; 43: 1781–1787.

29. *Abbott A.L.* Medical (nonsurgical) intervention alone is now best for prevention of stroke associated with asymptomatic severe carotid stenosis: results of a systematic review and analysis. *Stroke*. 2009; 40(10): 573–583.
30. *Spence J.D., Tamayo A., Lowrie S.P., et al.* Absence of microemboli on transcranial Doppler identifies low-risk patients with asymptomatic carotid stenosis. *Stroke*. 2005; 36 (11): 2373–2378.
31. *Spence J.D., Coates V., Li H., et al.* Effects of intensive medical therapy on microemboli and cardiovascular risk in asymptomatic carotid stenosis. *Arch. Neurol.* 2010; 67 (2): 180–186.
32. *Kakkos S.K., Sabetai M., Tegos T. et al.* Silent embolic infarcts on computed tomography brain scans and risk of ipsilateral hemispheric events in patients with asymptomatic internal carotid artery stenosis. *J. Vasc. Surg.* 2009; 49; 903–909.
33. *Hougaku H., Matsumoto M., Handa N., et al.* Asymptomatic carotid lesions and silent cerebral infarction. *Stroke*. 1994; 25: 566–570.
34. *Tegos T.J., Sabetai M.M., Nicolaidis A.N., et al.* Patterns of brain computed tomography infarction and carotid plaque echogenicity. *J. Vasc. Surg.* 2001; 33: 334–339.
35. *Hashimoto H., Tagaya M., Niki H., Htani H.* Computer-assisted analysis of heterogeneity on B-mode imaging predicts instability of asymptomatic carotid plaque. *Cerebrovasc. Dis.* 2009; 28: 357–364.
36. *Liapis C., Kakisis J., Kostakis A.* Carotid Stenosis. Factors Affecting Symptomatology. *Stroke*. 2001; 32: 2782–2786.
37. *Nicolaidis A., Kakkos S., Kyriacou E., et al.* Asymptomatic internal carotid artery stenosis and cerebrovascular risk stratification. *J. Vasc. Surg.* 2010; 52: 1486–1496.
38. *Jones C.B., Sane D.C., Herrington D.M.* Matrix metalloproteinases: a review of their structure and role acute coronary syndrome. *Cardiovasc. Res.* 2003, 59: 812–823.
39. *Carlos T.M., Harlan J.M.* Leukocyte-endothelial adhesion molecules. *Blood*. 1994; 84: 2068–2101.
40. *Inoue M., Ishida T., Yasuda T., et al.* Endothelial cell-selective adhesion molecule modulates atherosclerosis through plaque angiogenesis and monocyte-endothelial interaction. *Microvasc. Res.* 2010; 80: 179–187.
41. *McEver R.P.* Selectins: lectins that initiate cell adhesion under flow. *Curr. Opin. Cell. Biol.* 2002; 14: 581–586.
42. *Hwang S.J., Ballantyne C.M., Sharrett A.R., et al.* Circulating adhesion molecules VCAM-1, ICAM-1, and E-selectin in carotid atherosclerosis and incident coronary heart disease cases: the Atherosclerosis Risk In Communities (ARIC) study. *Circulation*. 1997, 96: 4219–4225.
43. *Pelisek J., Rudelius M., Zepper P., et al.* Multiple biological predictors for vulnerable carotid lesions. *Cerebrovasc. Dis.* 2009; 28: 601–610.
44. *Abbott A.L., Parakevas K.I., Kakkos S.K., et al.* Systematic Review of Guidelines for the Management of Asymptomatic and Symptomatic Carotid Stenosis. *Stroke*. 2015; 46 (11): 288–301.
45. *Goldstein L.B., Bushnell C.D., Adams R.J., et al.* Guidelines for the primary prevention of stroke: a guideline for healthcare professionals from the American Heart Association/ American Stroke Association. *Stroke*. 2011; 42 (2): 517–584.
46. *Brott T.G., Hobson R. W., Howard G., et al.* Stenting versus endarterectomy for treatment of carotid-artery stenosis. *N. Engl. J. Med.* 2010; 363 (1): 11–23.
47. *Naylor A.R., Gaines P.A., Rothwell P.M.* Who Benefits Most from Intervention for Asymptomatic Carotid Stenosis: Patients or Professionals? *Eur. J. Vasc. Endovasc. Surg.* 2009; 37: 625–632.
48. *Naylor A.R.* Which patients with asymptomatic carotid stenosis benefit from revascularization? *Curr. Opin. Neurol.* 2017; 30 (1): 15–21.



## РЕКОНСТРУКТИВНЫЕ ОПЕРАЦИИ НА СОННЫХ АРТЕРИЯХ В РАННЕМ ПЕРИОДЕ ИШЕМИЧЕСКОГО ИНСУЛЬТА

Фокин А. А., Барышников А. А., Трейгер Г. А.,  
Чекорский Ф. В., Игнатов В. А., Уфимцев М. С.

ФГБОУ ВО «Южно-Уральский государственный медицинский университет» Минздрава  
РФ, ГБУЗ «Областная клиническая больница», г. Челябинск, Российская Федерация

Цереброваскулярные болезни, согласно Международной классификации болезней, включены в группу болезней системы кровообращения (разделы 160–169). Инсульт—одна из главных фундаментальных и клинических проблем. Лидерство на уровне 2-й по частоте причины смерти и 3-й как причины инвалидизации сохраняется. Ишемический инсульт—это 80–85% всех мозговых катастроф, но ишемия полиэтилогична и в 30–35% случаев обусловлена окклюзионно-стенотической патологией брахиоцефальных артерий—чаще по механизму артерио-артериальной эмболии (1, 2, 3, 4, 5). Первичная смертность при острой окклюзии внутренней сонной артерии варьирует от 15 до 30% (4, 6). В острую фазу ишемического инсульта трудно прогнозировать обратимость неврологических нарушений, за исключением случаев транзиторных ишемических атак. Возможно как прогрессирование симптоматики, так и стабилизация на определенном уровне или даже ремиссия. С другой стороны, возможны рецидивы. Лечение острых нарушений кровообращения головного мозга за последние годы претерпело серьезные изменения. Публикация результатов международных контролируемых рандомизированных исследований изменила парадигму неотложной диагностики и лечения (3, 5, 6). Стал активнее применяться тромболитис и хирургические способы реперфузии (2). В этом сообщении мы хотим обсудить возможности ранней реконструктивной хирургии атеросклеротических стенозов сонных артерий с единой целью: сравнительно безопасно улучшить кровоснабжение ишемизированных, но жизнеспособных участков головного мозга по периферии зоны некроза и предотвратить рецидив. Эффективность плановых каротидной эндарэктомии (КЭЭ), ангиопластики и стентирования (КАС) у симптомных больных доказа-

ны, но выбор оптимального срока для оперативного вмешательства и вида хирургической коррекции у пациентов с острой неврологической симптоматикой—объект для дискуссии (7, 8). Запланированное в 2012 году рандомизированное исследование SPREAD—STACI (9) об эффективности и безопасности ургентной КЭЭ до сих пор не закончено.

Для сравнения результатов естественного течения и медикаментозной терапии можно использовать модифицированную шкалу Rankin: 0 = отсутствие неврологических нарушений; 1 = минимальные нарушения; 2 = легкие нарушения; 3 = умеренные нарушения (ходьба без посторонней помощи); 4 = выраженные нарушения (ходьба с посторонней помощью); 5 = инвалидизирующие инсульты (прикованность к постели); 6 = смерть. Неврологические нарушения, сохраняющиеся до трех недель, традиционно расцениваются как малые инсульты. При более длительной персистенции инсульт принято именовать завершенным. На ранних этапах провести такую дифференцировку невозможно. С целью прогнозирования результатов при медикаментозной терапии необходимо классифицировать тяжесть неврологического нарушения, определить локализацию и размеры некротического поражения. На обратимость неврологической симптоматики срок реперфузии играет самую значимую роль.

Клиническая целесообразность КЭЭ у пациентов с острыми инсультами в бассейне сонных артерий (СА) остается спорной. Изначально операция выполнялась у пациентов с частыми транзиторными ишемическими атаками (crescendo ТИА), установившимися инсультами, а также с острой окклюзией СА. Согласно многим исследованиям того периода, при выполнении срочных операций у пациентов с установившимися инсультами улучшение

происходит только у 7–10% пациентов, вероятность интрацеребральной геморрагии до 70%, а уровень периоперационной смертности составляет 21–25% (2, 10, 11, 12). По этой причине КЭЭ долгое время считалась противопоказанной у пациентов с острыми инсультами. В 1960 году М. Е. Де Бекей (13) предположил, что к четвертой неделе происходит стабилизация гематоэнцефалического барьера и риск кровоизлияния в зону ишемии значительно уменьшается. В последующем этот период стал базисом хирургического подхода у пациентов с острыми инсультами. Появление компьютерной томографии (КТ) в конце 1970-х позволило проводить дифференциальную диагностику между ишемией и кровоизлиянием, а также определять размеры и локализацию поражения (8, 14, 15). Появление надежной диагностической аппаратуры способствовало разработке обоснованных показаний к выполнению операции. Несмотря на то что первые результаты операции КЭЭ у пациентов с острым инсультом были крайне негативными, все же отношение к хирургической методике оставалось рациональным при господствующем мнении, что это самый рискованный раздел каротидной хирургии (2, 10). Основными задачами терапии острых инсультов являются: профилактика увеличения очага ишемии (коррекция гипоперфузии и персистирующей артерио-артериальной тромбоэмболии) и реперфузия жизнеспособных тканей.

При выжидании (4 недели и больше) имеется большой риск развития неврологических осложнений и рецидивирования инсульта. При консервативной терапии ишемических инсультов этот риск составляет 5–21% в год. Кроме того, приблизительно у 30% пациентов повторные инсульты фатальны. Ретроспективный анализ показал, что выжидание (более шести недель) при наличии критического атеросклеротического стеноза СА сопровождается развитием рецидива острого неврологического дефицита у 20–39,6% у пациентов (16, 17, 18, 19, 20, 21). Согласно проспективным исследованиям по данным КТ, у 10% пациентов регистрируются очаги повторных инсультов (18, 21). Все это способствовало переоценке значимости выжидательного периода. К концу 80-х стали появляться публикации, в которых приводились данные о низком уровне смертно-

сти и осложнений при выполнении операции КЭЭ по ургентным показаниям у пациентов, имеющих умеренно выраженную неврологическую симптоматику, маленькое ядро некроза и значительную зону ишемической полутени (penumbra) (22). Ретроспективные исследования продемонстрировали отсутствие значимых различий по частоте осложнений у групп пациентов с ипсилатеральными нарушениями, которым операция выполнялась на 1–2 неделе, 3–4 неделе и 5–6 неделе от момента появления симптоматики (4). Во второй половине 80-х годов отдельные ангиохирурги (7, 23, 24) отказались от тактики выжидания 4–6 недель при планировании операций у пациентов с острыми инсультами. Последние данные показали отсутствие клинических преимуществ выжидательного периода (4–6 недель) (3, 5, 6, 14, 25). Исследования, проведенные J. Taggart, R. C. Darling 3rd (21), заслуживают доверия из-за наличия у авторов большого хирургического опыта, серьезной методологии и критической оценки. Они показали следующее:

1. Каротидная реконструкция может быть проведена со сравнительно низким риском и более высоким эффектом до 4 недель после ишемического инсульта, в идеале в течение первых двух недель от развития заболевания, больным с тяжелым стенозом ипсилатеральных СА в отсутствие неврологической симптоматики или при слабой ее выраженности. Уровень осложнений по таким параметрам, как любой инсульт, летальность от инсульта и периоперационная геморрагическая трансформация инфаркта мозга в группе ранней хирургии, не выше, чем уровень осложнений в группе отсроченной хирургии ( $p > 0,05$ ).

2. Применив тактику ранней коррекции стенозов СА больным с инсультом, можно избежать повторных инфарктов головного мозга (ГМ) и смерти в периоде ожидания хирургической операции, которые случаются преимущественно на 3–4 неделе после первичного случая. У пациентов, ожидающих операцию более 4 недель, риск повторного инсульта и смерти составляет 39,6% ( $p < 0,01$ ).

3. Достоверный регресс неврологических нарушений и улучшение функционального состояния отмечен при проведении операции в сроки до 4 недель, и особенно до 2 недель после перенесенного инсульта ( $p < 0,05$ ).

4. Каротидная реконструкция у больных с видимыми на КТ изображениях признаками инфаркта мозга может быть осуществлена безопасно в раннем периоде после ишемического инсульта и сопровождаться стандартным операционным риском ( $p > 0,05$ ). Однако при наличии гиподенсивного инфарктного очага размером более  $1/3$  бассейна средней мозговой артерии эффект от операции может быть незначительным ( $p < 0,01$ ).

5. Обширность инфарктного очага, предшествующий эмболический инфаркт мозга, неконтролируемая послеоперационная артериальная гипертензия и контралатеральная окклюзия, тяжесть неврологического дефицита являются основными факторами периоперационной геморрагической трансформации после каротидной реконструкции ( $p < 0,01$ ), кроме фактора расчета времени.

Современная тактика ведения пациентов с острыми инсультами, обусловленными атеросклерозом СА, должна состоять из трех этапов. Первое—точная диагностика и постоянное мониторирование неврологических нарушений. Второе—в период обследования и стабилизации состояния пациенту необходимо провести КТ или магнитно-резонансную томографию (МРТ) с целью исключения кровоизлияния или формирования массивной зоны повреждения, а также с целью определения размеров и локализации очага поражения. Третье—с целью определения характера операбельности стенотического поражения необходимо провести дуплексное исследование сонных артерий. Затем группа, состоящая из невропатологов, лучевых диагностов, ангиохирургов и специалистов по рентгенэндоваскулярной хирургии, обсуждает необходимость и целесообразность хирургической реперфузии. До момента стабилизации оценивается уровень сознания пациента, определяется прогноз и повторяются неврологические исследования. Диагностируются и корректируются сопутствующие заболевания. При стабилизации зоны ишемии и при сохранении риска расширения зоны некроза оценивается возможность выполнения КЭ по неотложным показаниям. Опытные в этой проблеме (более 650 операций) J. Taqqert, R. C. Darlinq 3rd (21) отмечаю, что для этой категории пациентов главная опасность—

формирование смешанного инфаркта ГМ. До вмешательства работает мультидисциплинарная команда по принципам good medical practice. Ранней хирургии подлежат прежде всего больные с ТИА и малым инсультом субтотальным стенозом и/или нестабильной бляшкой, не подвергнутые тромболизису (!). Важен строгий контроль и коррекция артериального давления (АД) на всех этапах. КЭЭ безопасней КАС. Противопоказаниями к выполнению хирургического вмешательства в раннем периоде при острых инсультах являются артериальная гипертензия, плохо поддающаяся медикаментозной терапии, нарушение сознания, сильные головные боли, стойкие неврологические нарушения с низкой вероятностью восстановления даже после ревазуляризации, обширная область некроза по данным КТ, выраженный отек головного мозга и, конечно, кровоизлияние в ГМ. У этих пациентов возможно отдаление сроков операции КЭЭ до стабилизации. Таким образом, срок выполнения операции при острых ишемических нарушениях кровообращения головного мозга индивидуален и определяется клиническим состоянием пациента, данными инструментального исследования ГМ и выраженностью стенотического поражения СА. При работе с этой группой пациентов необходимо тесное взаимодействие невропатологов и сосудистых хирургов, работающих в единой команде.

Традиционно решение о переносе сроков операции КЭЭ у пациентов с установившимися инсультами как минимум на 6 недель основывалось на данных 60-х годов, когда при выполнении операции в ранние сроки имелась высокая частота кровоизлияний в зону ишемии. С применением современных методов контроля и коррекции артериального давления и усовершенствования методов периоперационного ведения в настоящее время возможно выполнение операции у пациентов высокого риска ранних рецидивов. Сейчас сроки определяются другими показаниями, а не риском геморрагической трансформации. Природа поражения сонных артерий, особенности неврологических проявлений пациента, а также данные исследований головного мозга, являются основными критериями, определяющими срок выполнения КЭ при инсульте (18, 22). Суммируя:

1. Данные многих исследований ставят под сомнение необходимость выжидательной тактики (4–6 недель и более до выполнения операции).

2. Выжидательная тактика может иметь значение у пациентов с тяжелыми неврологическими нарушениями, при обширных поражениях, верифицированных данными КТ/МРТ, а также при выраженной сопутствующей патологии.

3. Срочное хирургическое вмешательство может быть показано пациентам со стабильным неврологическим статусом, минимальными изменениями по данным КТ и при критическом стенозировании внутренней сонной артерии (ВСА) (субокклюзия, свободно флотирующий тромб и т. д.), а также у пациентов высокого риска ранних рецидивов.

4. У остальных пациентов со стабильным неврологическим статусом с выраженным критическим стенозированием операция может быть выполнена в течение первых четырех недель в плановом порядке.

5. Часть пациентов не может являться кандидатами на КЭЭ, даже несмотря на выраженное поражение сонных артерий. Среди них пациенты с обширными гемисферными инсультами в агональном состоянии, пациенты с постинсультной деменцией, пациенты с массивными полушарными дефектами (КТ/МРТ), а также пациенты с окклюзией средней мозговой артерии без реканализации.

Исследования о возможности хирургического лечения стенозирующей патологии сонных артерий в острой стадии ишемического инсульта были начаты нами в середине 80-х годов прошлого века и к концу первой декады нового века сформировались в следующую концепцию (26):

1. Многопрофильная больница с отделениями ангиохирургии, неврологии, эндоваскулярной хирургии, функциональной диагностики, специализированным отделением анестезиологии и реанимации являются оптимальными базовыми структурами для диагностики и хирургического лечения острых и хронических нарушений кровообращения головного мозга.

2. Экстренные хирургические вмешательства на сонных артериях при острой ишемии головного мозга сопровождались полным восстановлением неврологических функций у 28,86%, сохранением незначительного дефи-

цита у 32,70%, летальностью 9,61% больных. Эти результаты обосновывали необходимость хирургической коррекции по строгим показаниям острых ишемических нарушений головного мозгового кровообращения.

3. Экстренные операции на сонных артериях по поводу острой ишемии головного мозга целесообразны после проведения компьютерной томографии и ангиографии пациентам с тромбозом внутренней СА в течение 6 часов от начала заболевания при отсутствии сформированной зоны инфаркта, умеренных неврологических расстройствах или пациентам с преходящими нарушениями мозгового кровообращения более 2 раз в сутки вследствие эмбологенной бляшки или кинкинга внутренней сонной артерии.

Впоследствии роль кинкинга была пересмотрена, и дополнительное внимание было уделено ранним вмешательствам в сроки до 14 дней после острого нарушения кровообращения головного мозга, тем более, что согласно Management of Atherosclerotic Carotid and Vertebral Artery Disease: 2017 Clinical Practice Guidelines of the European Society for Vascular Surgery (6) «в случаях, когда реконструкция ВСА у пациентов со стенозами 50–99% сочтена целесообразной, рекомендуется выполнить ее как можно скорее от начала ишемического события, предпочтительно в течение 14 дней (класс доказательности 1, уровень А), а инсульт в анамнезе в комбинации с значимым атеросклеротическим стенозом являются жесткими предикторами повторного нарушения. Для пациентов с малым, не инвалидизирующим инсультом и количеством баллов по модифицированной шкале Рэнкина 0–2 сроки успешной хирургической коррекции СА могут быть сокращены до интервала 48 часов—7 дней. Сходного мнения придерживаются В. Rantner et al. (27) с предпочтением в этот период открытого вмешательства—КЭЭ. Главный пропагандист ранних операций R. Naylor сообщил в 2020 г. (25), что в их клинике за счет принятия ряда организационных и клинических решений с 2008 г. КЭЭ производится 80% симптомных больных в течение 14 дней (45% в течение 7 дней) при среднем сроке выполнения 9 дней, а частота периперационного инсульта (1–2% в разные годы) не отличается от таковой при среднем сроке ожидания

30 дней и более. Согласно R. Naylor et al. (25), «хирург или интервенционист, который проводит КЭЭ за период 14 дней с 10% риском процедуры, реально предотвращает больше инсультов за 5 лет, чем хирург или хирургический центр, который ожидает 4 недели и оперирует с 0 риском». Однако АНА/ASA 2021 Guideline for the Prevention of Stroke in Patients With Stroke and Transient Ischemic Attack (5) не считают возможным определить пользу сверхранных на протяжении 48 часов вмешательств по классу и уровню доказательности, но отмечают высокую вероятность успеха хирургического лечения в интервале 7–14 дней с преимущественным использованием КЭЭ. A. Nordastig et al. из Швеции (28), прооперировав 75 таких пациентов, скептически оценивают результаты и призывают к крайней осторожности. Аналогично рассуждают J. Barbeta et al. (7), S. Stromberg et al. (20), D. Migrom et al. (24), A. Meershoek, G. de Borst (23).

Формируя алгоритм диагностических и лечебных действий, мы исходили из того, что выполнение реконструкции ВСА в раннем постинсультном периоде способно предотвратить рецидивы ОНМК и снизить степень имеющегося неврологического дефицита, но сопряжено с высоким риском геморрагических трансформаций. В связи с этим нашей целью было найти баланс, выделить группы пациентов, у которых ранняя реваскуляризация имеет существенное преимущество без увеличения риска тяжелых осложнений. Рассматривали три временных варианта для каротидных реконструкций в остром периоде—первые 48 часов (возможная польза максимальная, но риски очень высокие), в течение 14 дней (потенциальная польза, равно и риски, высокие) и отсроченные вмешательства в плановом порядке (стандартные соотношения). Показания для операций в течение первых 48 часов:

4. ТИА.

5. Ишемический инсульт («малый»):

- баллы по модифицированной шкале Рэнкин 0–2;
- баллы по шкале ASPECTS более 7 либо зона поражения менее 1/3 бассейна СМА.

Если имеются два указанных критерия, то показана реконструкция в указанные сроки. Если нет, то пациент переходит в группу выполнения реконструкции в течение 14 дней.

Четкого регламента о степени экстренности в указанных ситуациях нет. Есть ряд исследований, в которых сообщается о том, что выполнение вмешательств в ночное время приводит к большому числу осложнений, а оптимальный вариант—работа в плановой, подготовленной ангиохирургической операционной, укладывающейся в 48-часовой отрезок времени. Если пациент не оперируется в первые 48 часов, он продолжает лечение в отделении неврологического профиля, а в отделении ангиохирургии оказывается непосредственно перед операцией. Для подтверждения стенозов ВСА рекомендовано двукратное выполнение ДС БЦА либо МСКТ—АГ после ДС. В экспертном исследовании экстракраниальных сосудов мы предлагаем одновременно использовать МСКТ—АГ. Для наиболее достоверной оценки ишемического очага предлагаем выполнять повторное МСКТ в день операции утром, по прошествии 24 часов от развития ишемического события. Интересующий нас критерий—зона очага менее 1/3 бассейна СМА, что связывается с минимальным риском геморрагической трансформации. На сегодняшний день в нашей клинике для диагностики данного параметра используется шкала ASPECTS (2, 4, 8). Из градаций степени тяжести повреждения ГМ наиболее валидизирована и распространена шкала ASPECTS (Alberta stroke program early CT score). ASPECTS является 10-балльной топографической КТ-шкалой, применяемой у пациентов с ишемическим инсультом в бассейне средней мозговой артерии (СМА). Территория кровоснабжения средней мозговой артерии на двух аксиальных срезах (один на уровне таламуса и базальных ганглиев, другой—ростральнее сразу над базальными ганглиями) делится на 10 участков. Отсутствие изменений значение шкалы соответствует 10 баллам. За каждый участок, имеющий признаки ранних ишемических изменений, вычитается 1 балл. Значение 0 баллов означает диффузное поражение всей территории кровоснабжения средней мозговой артерии. Оцениваемые участки: С—хвостатое ядро (Cauda), L—чечевицеобразное ядро (Lentiform nucleus), IC—внутренняя капсула (Internal capsule), I—островковая доля (Insular cortex), M1—«передняя СМА-кора», M2—«СМА кора латеральное островка», M3—«задняя СМА-кора», M4—«передняя СМА-территория СМА ростральнее

М1», М5—«боковая СМА-территории МСА рoстральнее М2», М6—«задняя СМА-территория рoстральнее М3». Участки М1–М3 находятся на уровне базальных ганглиев, участки М4–М6—на уровне желудочков непосредственно над базальными ганглиями. В литературе имеются разные взгляды относительно количества баллов, равное 7, можно ли считать 7 баллов соответствующим 1/3 поражения СМА, или только от 8 и выше?

«Инсульт в ходу» («stroke-in-evolution») — проблема жесткого отбора пациентов для вмешательства. По мнению экспертов АНА и ASA (3), конкретные критерии соотношения пользы и возможных осложнений вообще не определены. Выполнение МСКТ ГМ в данной ситуации не отражает истинный размер очага — объем прогрессирующего инфаркта мы сможем достоверно оценить только через следующие 24 часа. Если принято решение о включении пациента в группу выполнения ранней реконструкции, целесообразно выполнение КТ — перфузии, с последующей интерпретацией ядра и зоны ишемической полутени по описанной ранее КТ-шкале. Пациент остается в группе ранней реконструкции, только если сохраняется показатель модифицированной шкалы Рэнкин 0–2. Для выполнения реконструкции ВСА при ишемическом инсульте в течение 14 дней шкала МСКТ уже не является основополагающей, так как риск геморрагической трансформации значительно ниже. Баллы по шкале Рэнкин 0–3 (не регламентировано в литературе, но известно, что пациенты с значениями по данной шкале больше 3 имеют значительно более высокие риски развития послеоперационных осложнений). Мы выполняем двукратно дуплексное сканирование (ДС) брахиоцефальных артерий либо МСКТ-ангиографии после ДС. Для группы пациентов, которым вмешательство выполняется в течение 14 суток, возможно выполнение повторного ДС ветвей дуги аорты другим специалистом.

Для определения оптимального типа вмешательства необходимо обратиться к критериям оценки риска, что актуально как для группы пациентов, которым реконструкция выполняется в первые 48 часов, так и 14 дней. Согласно рекомендациям ESVS от 2017 года (6), открытая реконструкция у симптомных пациентов безопаснее, чем КАС (класс дока-

зательности 1, уровень А). Однако в группе пациентов «высокого риска» по основным показателям ранних и отдаленных результатов не было получено достоверной разницы между КЭАЭ и стентированием (КАС). Учитывая меньшую травматичность КАС, снижение анестезиологических рисков, пациенты данной группы рассматриваются на стентирование ВСА (класс доказательности 2а, уровень В). Таким образом, открытая реконструкция (КЭАЭ) — метод выбора для данной категории пациентов, КАС — только для пациентов группы высокого риска. Понятие высокого риска выполнения открытого вмешательства стандартизовано. Это возраст более 80 лет, хроническая сердечная недостаточность 3 функционального класса, фракция выброса левого желудочка < 30%, острый инфаркт миокарда давностью менее 30 дней; реваскуляризация миокарда либо клапанная коррекция давностью менее 30 дней; пациенты, находящиеся на хроническом программном гемодиализе, контрлатеральная окклюзия ВСА, указание в анамнезе на оперативные вмешательства в области шеи, лучевые стенозы ВСА, рестенозы ВСА после КЭАЭ. Контроль и коррекция повышенного АД — крайне важный элемент лечения для пациентов с острым нарушением кровообращения головного мозга), тем более подвергающихся хирургическому лечению в острой стадии. Пациентам с очень высоким АД целесообразно постепенное снижение показателей на 15% в течение первых 24 часов от начала инсульта до достижения периоперационного уровня не более 180 мм рт. ст. (класс доказательности 2b, уровень С). Немедленная коррекция АД рекомендована при ТИА. При сформировавшемся ишемическом инсульте коррекция проводится через несколько дней (класс доказательности 1, уровень А) (4, 10, 12, 25). В операционной таким больным мы контролируем АД только инвазивным путем. Совокупность сказанного в виде алгоритма представлена на рис. 1.

С ноября 2019 года по указанному алгоритму нами оперирован 51 пациент. Все операции выполнены в условиях эндотрахеального наркоза и мониторинга церебральной оксиметрии по традиционным правилам и общепринятой оценке. Сведения по срокам от начала ОНМК, характере вмешательств, исходах

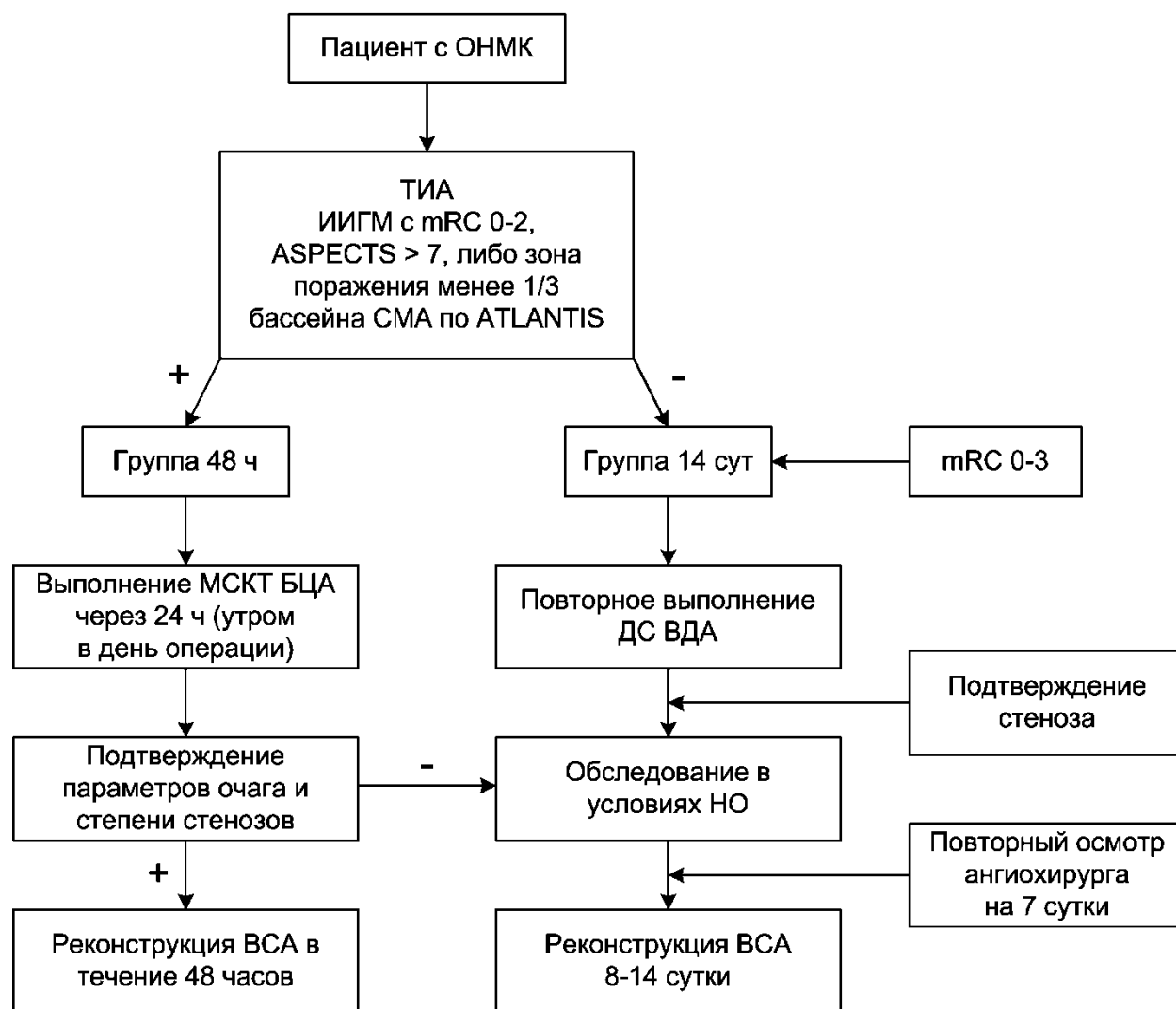


Рис. 1. Алгоритм ранней хирургии сонных артерий

и осложнениях приведены в таблицах 1 и 2. Летальных исходов церебральных геморрагий не было. Три ишемических инсульта про-

изошли у двух человек после вмешательства в первые 48 часов, у одного через 9 суток — у всех КЭА. Среди 48 лиц, свободных от

Таблица 1

## Характеристика больных

| Всего пациентов — 51 человек |              |       |
|------------------------------|--------------|-------|
| Из них:                      |              |       |
| 48 часов                     | 16 пациентов | 31,3% |
| 14 дней                      | 35 пациентов | 68,7% |
| КЭАЭ                         | 35 пациентов | 68,7% |
| КАС                          | 16 пациентов | 31,3% |

Таблица 2

Результаты лечения

|          | 14 дней | 48 часов | Общее число | Осложнения             |
|----------|---------|----------|-------------|------------------------|
| 2019 год |         |          |             |                        |
| КЭАЭ     | 9       | 2        | 11          | —                      |
| КАС      | —       | 1        | 1           | —                      |
| 2020 год |         |          |             |                        |
| КЭАЭ     | 15      | 6        | 21          | 2 ишемических инсульта |
| КАС      | 5       | 6        | 11          | —                      |
| 2021 год |         |          |             |                        |
| КЭАЭ     | 3       | 1        | 4           | 1 ишемический инсульт  |
| КАС      | 3       | —        | 3           | —                      |

инсульта, у 44 (90,1%) количество баллов по модифицированной шкале Рэнкина было в интервале 0–1.

### Выводы

КЭАЭ и КАС в первые 48 часов после возникновения стойкого неврологического дефицита сопровождаются высокой частотой осложнений и противоречивыми результатами.

Большинству таких пациентов должна быть проведена КЭАЭ на протяжении 7–14 дней после инсульта.

В наших условиях 1 из 3 КЭАЭ/КАС выполняется в первые две недели, средний срок выполнения ранней КЭАЭ/КАС—9 дней. В условиях urgent early отдаем предпочтение КЭАЭ.

Раннее распознавание ишемического инсульта, установление причин, его вызвавших, топика поражения вещества головного мозга и кровоснабжающих артерий крайне важны. В короткие сроки это может произведено только в многопрофильной медицинской организации объединенной командой неврологов, специалистов по лучевой диагностике, сосудистых и эндоваскулярных хирургов. Первоочередной задачей является быстрая идентификация пациентов, у которых хирургическая реваскуляризация и реперфузия головного мозга с высокой вероятностью принесут пользу, несмотря на риск возможных осложнений. Отношение к ранним и сверхранним вмеша-

тельствам в этих ситуациях должно быть крайне осторожным, так как при высокой потенциальной пользе риск негативного исхода остается высоким. Наиболее спорный раздел—КЭАЭ и КАС в первые 48 часов после возникновения стойкого неврологического дефицита. Результаты остаются сомнительными, а доказательная база полезности слабой. Несмотря на различия мнений, проведенный внутривенный тромболизис может рассматриваться как фактор повышения вероятности церебральных геморрагических осложнений в первые две недели (18, 22, 29). Большинству пациентов при отсутствии критических расстройств дыхания и гемодинамики, без нарушения сознания, плегии в сроки от 7 до 14 суток может успешно (предотвратив рецидив острого нарушения мозгового кровообращения и снизив уровень имеющегося неврологического дефицита) и безопасно (без углубления имеющихся нарушений кровообращения и кровоизлияний в головной мозг) произведена КЭАЭ. КАС целесообразны у соматически ослабленных больных. Большинство проведенных исследований показывают, что сокращение сроков оперативного лечения (7–14 дней!) по сравнению с традиционно сложившимися не приводят к ухудшению результатов—исходы и частота осложнений не выходят за рамки российских и зарубежных рекомендаций по отсроченной хирургии СА.



## Литература

1. Болезни и врожденные аномалии системы кровообращения / Л.А. Бокерия, Е.Б. Милюевская, И.А. Орлов, З.Ф. Кудзоева, В.В. Прянишников, А.И. Скопин // Сердечно-сосудистая хирургия—2017: Сб. стат. данных. М.: НМИЦССХ им. А.Н. Бакулева МЗ РФ, 2018.— 252.
2. *Touyz R.M.* Textbook of Vascular Medicine / R.M. Touyz, C. Delles.—first edition.—Springer Nature Switzerland, 2019.— 503.
3. Guidelines for the Early Management of Patients with Acute Ischemic Stroke / William J. Powers, Alejandro A. Rabinstein, Teri Ackerson, Opeolu M. Adeoye, Nicholas C. Bambakidis, Kyra Becker, José Biller, Michael Brown, Brian Hoh, Edward C. Jauch, Chelsea S. Kidwell, Thabele M. Leslie-Mazwi, Bruce Ovbiagele, Phillip A. Scott, Kevin N. Sheth, Andrew M. Southerland, Deborah V. Summers, David L. Tirschwell. Stroke. 2018;49. DOI: 10.1161/STR.000000000000158.
4. *Creager M.A.* Vascular Medicine: Companion to Braunwald's Heart Disease / M.A. Creager, J.A. Beckman, J. Loscalzo.—third edition.—Elsevier, 2019.— 960.
5. Guideline for the Prevention of Stroke in Patients With Stroke and Transient Ischemic Attack / Dawn O. Kleindorfer, Seemant Chaturvedi, Kevin M. Cockcroft, Jose Gutierrez, Debbie Lombardi-Hill, Hooman Kamel, Walter N. Kernan, Steven J. Kittner, Enrique C. Leira, Thanh N. Nguyen, Peter M. Pollak, Anjail Z. Sharrief, Sidney C. Smith Jr, Linda S. Williams. Stroke. 2021; 52:00–00. DOI: 10.1161/STR.0000000000000375.
6. 2017 ESC Guidelines on the Diagnosis and Treatment of Peripheral Arterial Diseases, in collaboration with the European Society for Vascular Surgery (ESVS) / Victor Aboyans et al. European Heart Journal (2017) 00, 1–60 doi:10.1093/eurheartj/ehx095.
7. Outcomes of urgent carotid endarterectomy for stable and unstable acute neurologic deficits / I Barbetta et al. J Vasc Surg 2014; 59(2): 440–446.
8. *Hands L.* Vascular surgery (Oxford specialist handbooks in surgery) / L. Hands, M. Thompson—second edition.—Oxford University Press, 2015.— 416.
9. SPREAD-STACI study: a protocol for randomized multicentral clinical trial comparing urgent with delayed endarterectomy in symptomatic carotid artery stenosis / G. Lanza, S. Ricci, F. Speziale, D. Toni, C. Setacci, A. Zanielli. Int J of Stroke 2012; 7: 81–85.
10. *Moore W.S.* Vascular and endovascular surgery: a comprehensive review.—eighth edition.—Saunders, 2013.— 1112.
11. *Muresian H.* Arterial revascularization of the head and neck: Text atlas for prevention and management of stroke.—first edition.—Springer, 2016.— 368.
12. Vascular surgery: Principles and Practice / S.E. Wilson, J.C. Jimenez, F.J. Veith, A.R. Naylor, J.A.C. Buckles.—fourth edition.—CRC Press, 2020.— 950.
13. Хирургия аорты и крупных периферических артерий / М.Е. Де Бекей, Д.А. Кули, Е.С. Кроуфорд, Д.С. Моррис.—М.: Медгиз, 1960.— 88.
14. Endarterectomy for symptomatic carotid stenosis in relation to clinical subgroups and timing of surgery / P.M. Rothwell et al. Lancet 2004 Mar 20; 363 (9413): 915–924. doi: 10.1016/S0140–6736(04)15785–1.
15. *Loftus I.* Vascular and Endovascular Surgery: A Companion to Specialist Surgical Practice / I. Loftus, R.J. Hinchliffe.—sixth edition.—Elsevier, 2018.— 352.
16. *Каранизаде А.Н.* Оценка эффективности и безопасности ранних реконструктивных операций на сонных артериях у больных перенесших ишемический инсульт: дис. канд. мед. наук. Челябинск, 2013.
17. *Naylor A.R.* Carotid artery surgery: A problem-based approach / A.R. Naylor, W.C. Mackey—first edition.—W.B. Saunders, 2000.— 408.
18. *Debus E.S.* Evidence-based therapy in vascular surgery / E.S. Debus, R. T. Grundmann—first edition.—Springer, 2017.— 285.
19. *Gilbert R. Upchurch Jr.* Clinical scenarios in vascular surgery / R. Upchurch Gilbert Jr., P.K. Henke—second edition.—Wolters Kluwer Health, 2015.— 656.

20. Risk of Early Recurrent Stroke in Symptomatic Carotid Stenosis / S Strömberg et al. *Eur J Vasc Endovasc Surg* 2015; 49: 137–144.
21. *Eskandari M.K.* Carotid and supra-aortic trunk disorders: Modern trends in vascular surgery / M.K. Eskandari, J.S.T. Yao—second edition.—People’s Medical Publishing House, 2019.— 180.
22. *Hans, Sachinder S.* Extracranial carotid and vertebral artery disease: Contemporary management.—first edition.—Springer, 2018.— 301.
23. Timing of carotid intervention / A. Meershoek, G.J. de Borst. *Br J Surg.* 2018 Sep; 105 (10): 1231–1233. Published online 2018 Aug 7. doi: 10.1002/bjs.10950.
24. Editor’s Choice—Systematic Review and Meta-Analysis of Very Urgent Carotid Intervention for Symptomatic Carotid Disease / D. Migrom et al. *Eur J Vasc Endovasc Surg* 2018 Nov; 56(5): 622–631.doi: 10.1016/j.ejvs.2018.07.015. Epub 2018 Aug 23.
25. Lesson Learned Establishing a 24/7 Rapid Access TIA Service / A.R. Naylor, D. Eveson *Eur. J. Vasc. Endovasc. Surg.* (2020) 59, 514–515.
26. Фокин А.А. Определение показаний к экстренным операциям на сонных артериях при острых ишемических нарушениях мозгового кровообращения / А.А. Фокин, И.В. Вардугин // Регионарное кровообращение и микроциркуляция, 2002. Т. 1.—С. 27–31.
27. Early Endarterectomy Carries a Lower Procedural Risk Than Early Stenting in Patients With Symptomatic Stenosis of the Internal Carotid Artery. Results From 4 Randomized Controlled Trials / Barbara Rantner, Barbara Kollerits, Gary S. Roubin, Peter A. Ringleb, Olaf Jansen, George Howard, Jeroen Hendrikse, John Gregson, Hans-Henning Eckstein, David Calvet, Richard Bulbulia, Leo H. Bonati, Jean-Pierre Becquemine, MD, Ale Algra, Martin M. Brown, Jean-Louis Mas, Thomas G. Brott, Gustav Fraedrich. *Stroke*; 48 (6), June 2017; 1580–1587.
28. Editor’s Choice—Very Urgent Carotid Endarterectomy is Associated with an Increased Procedural Risk: The Carotid Alarm Study / A. Nordstig et al. *Eur J Vasc Endovasc Surg* 2017 Sep; 54(3): 278–286. doi: 10.1016/j.ejvs.2017.06.017.Epub 2017 Jul 26.
29. *Skelly C.L.* Difficult decisions in vascular surgery: An evidence-based approach / C.L. Skelly, R. Milner—first edition.—Springer, 2017.— 541.

## ОСОБЕННОСТИ ПРЕДОПЕРАЦИОННОЙ ПОДГОТОВКИ И АНЕСТЕЗИОЛОГИЧЕСКОГО ПОСОБИЯ У ПАЦИЕНТА С КАРОТИДНЫМ СТЕНОЗОМ

Ильин С. А.

Отделение анестезиологии и реанимации КБ 1 Группы компаний «МЕДСИ» к.м.н.

### Введение

Исследования, в результате которых были выявлены патологические изменения брахиоцефальных артерий вследствие их атеросклеротического поражения, создали предпосылки для начала хирургического лечения сосудов каротидного бассейна, а эндартерэктомия из сонной артерии стала одной из самых часто выполняемых операций в ангиохирургии [1, 2, 3]. Первую успешную каротидную эндартерэктомию (КЭАЭ) из области бифуркации СА выполнил E. Michael De Bakey в 1953 году, но результаты этого вмешательства были доложены и подробно описаны лишь в 1975 году [4]. Однако операцию, которая послужила триггером к развитию каротидной хирургии, провели Г. Исткот, Д. Пикеринг и Чарли Роб 19 мая 1954 года, сообщив об этом в ноябрьском номере журнала «Ланцет» [5].

Преимущество хирургического подхода и высокой эффективности операций на ветвях дуги аорты перед консервативными методами лечения сосудисто-мозговой недостаточности были подтверждены международными исследованиями и в работах зарубежных и отечественных ученых второй половины XIX столетия (De Bakey et al., 1961 г., Javid H et al., 1965 г., Deithrich E. V. et al., 1967 г., Tompson J. E. et al., 1970 г., Березов Ю. Е. с соавт., 1964 г., Покровский А. В. с соавт., 1968 г., Князев М. Д. с соавт., 1975 г., Покровский А. В., Гаштов А. Х., 1977 г.), что способствовало формированию данного направления как самостоятельного раздела в хирургической ангиологии [6, 7, 8, 9].

### Анестезия в хирургии сонных артерий

Операция, выполненная Michael De Bakey в 1953 году, была проведена в условиях инфильтрационной анестезии. В дальнейшем А. М. Imperato разработал и внедрил в клини-

ческую практику блокаду шейного сплетения. В нашей стране первые публикации о выполнении эндартерэктомии из сонной артерии в условиях регионарной блокады принадлежат А. В. Покровскому (1986). Однако гемодинамическая нестабильность, которая была причиной осложнений со стороны сердечно-сосудистой системы, потребовала внедрения общих методов обезболивания.

Оба метода анестезиологического обеспечения, применяемые в настоящее время при КЭАЭ, имеют своих сторонников и оппонентов. Регионарная анестезия позволяет объективно оценить неврологический статус пациента в момент пережатия сонной артерии, что дает ей несомненное преимущество в этом вопросе. Общая анестезия для объективизации методов неврологического контроля требует применения различных инструментальных методик, к которым относят: измерение ретроградного давления в пережатой сонной артерии, электроэнцефалография, ТКДГ в бассейне СМА, соматосенсорные вызванные потенциалы, церебральная оксиметрия в яремных венах, неинвазивная церебральная оксиметрия или сочетание этих методов. Однако все указанные способы церебрального мониторинга не в полной мере могут обеспечить информацией о состоянии ЦНС в момент пережатия СА и принять однозначное решение о необходимости постановки временного внутрипросветного шунта с целью защиты головного мозга от ишемического повреждения.

Опыт, полученный при выполнении каротидной эндартерэктомии, показал, что помимо вопросов, которые надо решать для предотвращения повреждения ЦНС, необходимо обратить внимание на развитие кардинальных осложнений при данном типе операций, так как отмечено, что сопутствующая ИБС является основным фактором, определяющим раннюю и отдаленную летальность

и составляет, по разным данным, от 1,5% до 14,5% [10, 11].

Таким образом вопросы, связанные с обследованием и периоперационным ведением пациентов при выполнении им каротидной эндартерэктомии, позволили сформировать концепцию, которая рассматривает хирургическое лечение ветвей дуги аорты как мультидисциплинарную, что в свою очередь требует командного подхода в изучении всех аспектов, связанных с данной проблемой.

### **Характеристика пациентов, которым предстоит выполнить операцию КЭАЭ**

Наиболее детальное изучение вопросов, связанных с анестезиологическим обеспечением и периоперационным ведением пациентов при выполнении операций на ветвях дуги аорты и, в частности, СА артериях в Институте хирургии им. А.В. Вишневского, пришлось на период 2000–2012 гг. Анализ результатов исследования, проведенного с 2001 по 2004 год, был сформулирован в работе Ильина С.А., в которой наиболее детально рассмотрены причины развития кардиальных осложнений, вопросы подготовки и тактики интраоперационного ведения пациентов при выполнении им операции каротидная эндартерэктомия. Совместно с сотрудниками отделения хирургии сосудов были проведены работы, в которых сравнили между собой эффекты ОА, изолированной регионарной анестезии и РА как компонента общего обезболивания при оперативном лечении сосудов каротидной зоны. Результаты, выявленные в ходе этих исследований, были доложены на конференции Московского научного общества анестезиологов-реаниматологов.

Институт хирургии им. А.В. Вишневского с 1983 года занимает лидирующие позиции по хирургическому лечению пациентов с патологией сонных артерий, что позволило провести подробный анализ результатов не только хирургического лечения, но и анестезиологического обеспечения при выполнении операции каротидная эндартерэктомия.

В исследовании, выполненном с 2001 по 2004 год, цель которого состояла в разработке протокола, направленного на предупреждение кардиальных осложнений у больных при плановых каротидных эндартерэктомиях (Ильин С.А., Субботин В.В., 2008), про-

анализировано 494 пациента, которым была выполнена КЭАЭ. Средний возраст больных составил  $64 \pm 8,1$  года, преимущественно это были лица мужского пола, что составило 73% от всех прооперированных пациентов. Ишемическая болезнь сердца в различных ее проявлениях выявлена у 77,3% исследуемых. Наличие перенесенного инфаркта миокарда в анамнезе зафиксировано у 20,2% от общего числа пациентов с ИБС. Выполненная ранее реваскуляризация миокарда отмечена у 5,1% обследованных. Сочетанное поражение сонных и артерий нижних конечностей составило 27,3%. Распределение пациентов по степени сосудисто-мозговой недостаточности СМН III СМН IV с клиническими проявлениями ТИА или ОНМК составили 30,7% и 36,1% соответственно. В период с 2005 по 2012 год анализ подобной группы прооперированных больных показал, что ранее выполненная операция аортокоронарного шунтирования была выполнена у 11,4% при отсутствии значимых изменений по другим показателям. Эти данные не противоречат опубликованным результатам большого международного исследования REACH, в которое вошли более 60 000 больных из 44 стран мира [12]. В работах более раннего периода прослеживается та же тенденция [13, 14, 15, 16, 17]. Очевидно, что с возрастом поражение сосудистого русла усугубляется в ряде случаев присоединением эндокринных заболеваний, и, в частности, наиболее часто таким заболеванием является сахарный диабет. По данным Института хирургии им. А.В. Вишневского с 2000 по 2013 год, СД в сочетании с поражением сонных артерий в разные годы указанного периода зафиксирован у 15,1–23,4% больных. Избыточная масса тела была отмечена у 34,4–39% пациентов, которым выполнена операция по поводу стенотического поражения СА. Сопоставимость этих данных с исследованием REACH позволяет сделать вывод, что пациенты с атеросклеротическим поражением сонных артерий в какой-то степени универсальны по наличию, проявлению и сочетанию сопутствующих заболеваний.

Таким образом, пациенты, которым предстоит выполнить операцию по поводу стенотического поражения брахиоцефальных артерий, в большинстве случаев страдают мультифокальным атеросклерозом, отягощенным сопут-

ствующими заболеваниями, что определяет тяжесть исходного состояния и объем предоперационного обследования, целью которого является решение вопроса о выборе тактики хирургического лечения и метода анестезии.

### **Предоперационное обследование больных с заболеванием сердечно-сосудистой системы**

#### **Ишемическая болезнь сердца**

Обследование больных, которым предстоит операция по поводу некардиальной патологии в сосудистой хирургии и, в частности, каротидная эндартерэктомия, должно быть направлено на выявление формы ИБС, оценку состояния коронарного кровоснабжения, определение сократительной способности миокарда, выявление возможных нарушений ритма и толерантности пациента к физической нагрузке.

#### **Электрокардиография**

ЭКГ — обязательный метод диагностики, используемый в клинической практике, который позволяет выявить преимущественно статические изменения в виде наличия рубцовых изменений миокарда, как правило постоянные формы нарушений сердечного ритма и гипертрофию миокарда. Для диагностики динамических нарушений, таких как преходящие нарушения сердечного ритма, депрессии сегмента ST, используют суточное Холтеровское мониторирование ЭКГ. При этом исследовании частота регистрации приходящих ишемических проявлений у пациентов с бессимптомной ишемией миокарда составляет 15–30% [18, 19].

#### **Эхокардиография**

Эхокардиография — функциональный метод диагностики нарушений морфологии и механической деятельности сердца, используемый для оценки функционального состояния миокарда и насосной функции сердечной мышцы, что позволяет диагностировать все виды кардиомиопатий, гипертрофию стенок миокарда и дилатацию полостей сердца, а также клапанные и врожденные пороки сердца.

#### **Нагрузочные пробы**

1. ЧПС-тест (чреспищеводная стимуляция сердца).

Для определения степени толерантности пациента к физической нагрузке, наличия или отсутствия у него ИБС, а также при подозрении на синдром слабости синусового узла в качестве скрининга возможно использование чреспищеводной стимуляции сердца (ЧПС-тест). Считается, что если на регистрируемой ЭКГ во время проведения данного исследования возникают признаки ишемии миокарда при ЧСС менее 100 ударов в 1 мин. или менее 75% от максимального значения этого показателя (низкий коронарный резерв), риск возникновения кардиальных осложнений считается крайне высоким. В случае регистрации ишемии миокарда до 85% от должной максимальной ЧСС или при частоте сердечных сокращений в диапазоне 100–130 ударов в 1 мин. (средний коронарный резерв) риск развития кардиальных осложнений расценивается как высокий. Отсутствие признаков ишемии миокарда или возникновение их на высоком уровне нагрузки, при ЧСС более 130 в 1 мин. (высокий коронарный резерв), расценивают как низкий риск развития кардиальных осложнений при хирургических вмешательствах [20]. Наличие у обследуемого имплантированного ЭКС возможно проведение неинвазивного стресс-теста путем перепрограммирования устройства. Неспособность пациента достигнуть 85% от должной максимальной ЧСС является показанием к проведению стресс-тестов с добутином (или дипиридамолом).

Противопоказания для выполнения ЧПС-теста:

- заболевания пищевода;
- острая фаза инфаркта миокарда;
- постоянная форма мерцательной аритмии или А-V-блокадой II–III степени;
- блокада левой ножки пучка Гисса;
- выраженная гипертрофия миокарда;
- синдром Вольфа-Паркинсона-Уайта.

2. Нагрузочная проба с добутином (стресс-эхо).

Эхокардиографию с применением раствора добутина (или дипиридамола) рекомендуется использовать для оценки состояния пациентов старше 70 лет, при наличии стенокардии, патологических зубцов Q на ЭКГ, недостаточности кровообращения и сахарном диабете. Исследование позволяет выявить новые зоны дисфункции миокарда, депрессию сегмента ST

в исходно нормальных отведениях ЭКГ без клинической картины стенокардии до достижения порога 70–85% ЧСС от максимальной, что свидетельствует о высоком риске сердечно-сосудистых осложнений при хирургических вмешательствах. Однако у пациентов с поражением сосудов синокаротидной зоны предпочтительно выполнение этой методики с применением аденозина [19, 21].

В случае сочетания полученных данных о низкой толерантности обследуемого пациента к физической нагрузке или выявлении у него безболевой формы ИБС необходимо диагностировать степень поражения коронарного русла посредством выполнения коронарографии.

### Коронарография

Данный метод является «золотым стандартом» в диагностике ИБС, так как позволяет достоверно определить локализацию, характер и степень стеноза коронарных артерий, а также решить вопрос о наиболее оптимальном выборе варианта реваскуляризации миокарда [19, 22, 23].

### Артериальная гипертензия

Предоперационное обследование пациента с артериальной гипертензией должно учитывать ее степень и длительность самого заболевания. При эссенциальной гипертензии в большинстве случаев пожизненная рациональная фармакотерапия позволяет уменьшить колебания и поддерживать цифры АД на оптимальном уровне, что позволяет снизить риск развития осложнений характерных для артериальной гипертензии. Неуточненный диагноз первичного заболевания и, как следствие, неэффективность проводимого лечения может быть причиной персистирующей гипертензии и тяжелых гипертонических кризов во время анестезии, что в свою очередь может неблагоприятно сказаться на состоянии пациента. Артериальную гипертензию, при которой фиксируют цифры АД менее 160/100 мм рт. ст., относят к невысокому риску кардиальных осложнений при хирургических вмешательствах. Однако при тяжелом течении артериальной гипертензии, когда цифры артериального давления превышают указанный предел, отмечено, что в интраоперационном периоде

чаще регистрируют нарушения ритма сердца, инфаркт миокарда и недостаточность кровообращения [24, 25].

### Недостаточность кровообращения

Сердечная недостаточность (СН)—это снижение функции желудочков в результате повреждения миокарда, недостаточного коронарного кровотока или любой другой составляющей, которая непосредственно нарушает механическую функцию мышцы сердца.

СН развивается в исходе многих заболеваний сердца, при которых наблюдается первичное поражение миокарда (ишемической болезни сердца, инфаркт, миокардиопатия) или его перегрузка вследствие АГ, врожденных и приобретенных пороков сердца, диффузных заболеваний легких.

Общеизвестно, что при увеличении массы миокарда объем сосудистого русла не обеспечивает его возрастающие метаболические потребности; соответственно, он более чувствителен к ишемии при колебаниях давления и повышении нагрузки, что определяет характер принимаемых препаратов при лечении СН, к которым относят ингибиторы АПФ, диуретики,  $\beta$ -блокаторы, а при необходимости — вазодилататоры.

В исследовании Р. Pasternac и соавт. (1985) выявлена связь между величиной фракции выброса (ФВ) левого желудочка и частотой развития сердечно-сосудистых осложнений: так, при величине ФВ от 36 до 55% частота ИМ составляла около 20%, а при ФВ левого желудочка менее 36% частота осложнений достигала 75% [26]. Однако Baron J.F. and al. считают, что такая зависимость не может быть использована в прогнозировании периоперационных осложнений, но нельзя отрицать, что снижение фракции выброса ниже 35–40% указывает на высокий риск развития кардиальных осложнений [27, 28].

### Сахарный диабет

Сахарный диабет занимает первое место среди эндокринных нарушений и утяжеляет течение атеросклероза и ИБС. Нередко СД выявляется впервые при поступлении больного в стационар. Ишемическая болезнь сердца в сочетании с СД может протекать бессимптомно вследствие развития нейропатии,

а изменения на ЭКГ могут быть выявлены только посредством проведения суточного Холтеровского мониторирования или нагрузочными тестами.

Сочетание АГ и СД II типа встречается у 60–80% больных, при этом только у 10% пациентов с сахарным диабетом АГ протекает как самостоятельное заболевание. Согласно исследованиям в рамках UKPDS (2000), снижение АД на 10 мм рт. ст. сопровождается уменьшением риска развития любого осложнения, связанного с СД, на 12%, смертности—на 15%, а инсульта—на 19% [29, 30].

Отмечено, что длительность заболевания СД более 10 лет в сочетании с ИБС, АГ, приемом  $\beta$ -адреноблокаторов у пациентов старшей возрастной группы предполагает тяжелое течение диабетической нейропатии, которая может быть причиной гипотонии после индукции анестезии до внезапной сердечной смерти [31]. Подготовка больных к плановым оперативным вмешательствам, страдающих СД, получила свое выражение в рекомендациях согласительных комиссий и предполагает отмену таблетированных сахароснижающих препаратов суточного действия за 5–7 дней до оперативного вмешательства с переводом пациентов на инсулин короткого действия. В день операции утренняя доза сахароснижающего препарата должна быть отменена при обязательном контроле гликемии каждые 2 часа. Компенсацией СД считается уровень  $HbA_{1c} < 9,5\%$ , при гликемии натощак не выше 5,5 ммоль/л, а через 2 ч после еды 7,5 ммоль/л [32, 33].

### **Предоперационное обследование больных с заболеванием бронхолегочной системы**

Анализ данных литературы показал, что нет прямого влияния заболеваний бронхолегочной системы на периоперационные кардиальные осложнения у оперируемых больных. Однако имеющиеся в анамнезе ХОБЛ или рестриктивные поражения легочной системы в период обострения создают условия для возникновения ишемии миокарда. Установлено, что при длительно существующей респираторной патологии миокард адаптируется к предъявляемым нагрузкам и длительное время сохраняет функциональную способность, особенно при правильно подобранной лекарственной терапии [34].

### **Выбор метода анестезии при выполнении каротидной эндартерэктомии**

За всю историю существования операции каротидная эндартерэктомии нет убедительных данных, позволяющих однозначно рекомендовать какой-либо вид анестезиологического пособия для данного типа операций [35, 36, 37, 38]. Анализ литературы, посвященный этой теме, не дает однозначного ответа о превосходстве какой-то одной методики, поэтому в ней представлены мнения приверженцев как исключительно РА [39, 40, 41], так и общей анестезии [42, 43]. В своих работах Ombrellaro M.P. et al., 1996, и Bowyer M.W. et al., 2000, отметили, что частота развития кардиологических осложнений при использовании обеих методик не имеет существенных различий, однако неврологические осложнения были достоверно выше в группе ОА. Тем не менее анализ летальности—от инфаркта миокарда, проведенный в Институте хирургии им. А.В. Вишневского в 90-х гг. прошлого столетия при выполнении каротидной эндартерэктомии в условиях регионарной анестезии, составил 2,2%, что определило выбор метода обезболивания в пользу общей анестезии.

На выбор метода анестезии, а также индивидуальный подход к периоперационному ведению пациента оказывают данные, полученные при дополнительных исследованиях. Эта информация в обязательном порядке должна быть оценена анестезиологом. Помимо физического статуса пациента, идущего на оперативное лечение, желательно иметь представление о размере глазничной артерии как показателе уровня компенсации стеноза, состоянии Виллизиевого круга, состоянии бляшки (ее характеристики), уровня бифуркации, наличия или отсутствия патологической извитости, возможного аневризматического расширения дистального отдела сонной артерии, а также очаговых проявлений со стороны ЦНС и очаговых изменений в веществе головного мозга. Необходимо знать о степени стеноза контрлатеральной сонной артерии при двустороннем поражении каротидного бассейна. Все эти данные позволяют анестезиологу определить выбор метода обезболивания, объеме мониторинга и оценить возможные риски,

связанные как с ходом самой операции, так и анестезии в целом.

Таким образом, выбор метода обезболивания при данном типе операций складывается из данных, полученных при обследовании, опыта и возможностей конкретного лечебного учреждения. Отсутствие существенных преимуществ какого-либо вида анестезиологического обеспечения при хирургическом лечении сосудов каротидной зоны, позволяет анестезиологу и хирургу учитывать преимущества и недостатки конкретного вида обезболивания, а также выбрать объем мониторинга в каждом конкретном случае, что определяет прецизионный подход к определению метода анестезии у конкретного пациента.

### **Общие принципы анестезии при операции каротидная эндартерэктомия**

К основным требованиям, которые необходимо соблюдать у пациентов, идущих на операцию КЭАЭ, можно отнести следующие:

- адекватное обследование на предмет выявления кардиологического заболевания; тщательная медикаментозная предоперационная подготовка больных с целью компенсации и стабилизации сопутствующих заболеваний; получение анестезиологом максимально доступной информации о больном и результатах его обследования;

- выбор препаратов для премедикации должен учитывать физический статус пациента, его психологическое состояние и реакцию (не только аллергическую) на лекарственные средства, которые он мог принимать в прошлом, а также состояния, сопровождавшие его в послеоперационном периоде, если такие были ранее. Предпочтительно отказаться от инъекционных форм и перейти на пероральный прием препаратов для снижения уровня тревожности перед операцией;

- объем мониторинга, необходимый при выполнении КЭАЭ, включает в себя максимум информации о состоянии пациента в интраоперационном периоде, но при этом не должен быть перегружен. Обязательным считается Гарвардский стандарт, расширенный за счет мониторинга глубины анестезии (BIS или Энтропия) и инвазивного измерения артериального давления;

- инфузионная терапия не должна превышать 4 мл/кг/ч; индукция в анестезию пред-

усматривает плавное начало путем титрования гипнотиков с учетом уровня глубины анестезии, который должен соответствовать показателю уровня BIS или Энтропии 55–60. Наркотический анальгетик Фентанил к моменту интубации трахеи должен быть введен в дозировке 3–4 мкг/кг. Для миоплегии предпочтительно использовать Цисатракурий (Нимбекс). Препарат обладает меньшим гистаминвыделительным эффектом и элиминируется независимо от активности ферментативных систем печени. В качестве ингаляционного анестетика предпочтительно использовать Севоран. Он обладает органопротективными свойствами и легко управляем для достижения необходимой глубины торможения ЦНС; управлять системной гемодинамикой необходимо с момента индукции в анестезию. В качестве выбора предпочтительно применение вазопрессора Норадреналина в начальной дозировке 0,07–0,15 мкг/кг/мин; контроль и оценка мозгового кровотока на момент пережатия сонной артерии могут быть определены методиками, которые приняты в конкретном лечебном учреждении. В настоящее время наиболее информативным в условиях ОА считается метод неинвазивной церебральной оксиметрии. Однако измерение ретроградного давления в СА, транскраниальная доплерография кровотока по средней мозговой артерии и сочетание методик не потеряли своего клинического значения. Правильно полученная и интерпретированная информация при вышеописанных применяемых методах контроля церебральной ишемии позволяет объективизировать критерии для использования временного внутрипросветного сосудистого шунта;

- для блокады шейного сплетения можно использовать местные анестетики, наиболее часто имеющиеся в арсенале анестезиолога,—это Наропин, Хирокаин или Бупивакаин. Препаратом выбора может быть 0,5%-й раствор местного анестетика Левобупивакаина (Хирокаин), так как он имеет меньшее кардиодепрессивное действие и меньшую продолжительность моторного блока.

Критерии использования временного внутрипросветного сосудистого шунта

Показанием к использованию ВВШ являются:



- индекс ретроградного давления  $< 0,4$  (отношение систолического РД к систолическому системному давлению);
- систолическое ретроградное давление, измеренное при пережатой общей сонной артерии ниже 40–50 мм рт. ст.;
- снижение линейной скорости кровотока по данным ТКДГ по средней мозговой артерии ниже 20 см/сек.;
- снижение церебральной оксигенации, по данным церебрального оксиметра, ниже 20–25% от исходного значения.

### Поддержание адекватной перфузии мозга

Вне зависимости от выбранного метода анестезии основной задачей анестезиолога является обеспечение перфузионного давления головного мозга. Мозговой кровоток в норме составляет 350–450 мл/мин. Эти величины могут изменяться в зависимости от перфузионного давления, сопротивления сосудов мозга и возможности их ауторегуляции. Падение артериального давления в результате фармакологически опосредованного уменьшения сердечного выброса и объема циркулирующей крови может стать причиной снижения мозгового кровотока [44, 45]. Уровень систолического артериального давления, в пределах которого сохраняется способность ауторегуляции и поддержание перфузии сосудов головного мозга, составляет от 60 до 160 мм рт. ст. При гипертонической болезни верхние и нижние пределы смещаются и устанавливаются на более высоком уровне [46, 47]. Ауторегуляция отсутствует в ишемизированных зонах головного мозга. Вопрос о регуляции мозгового кровотока за счет повышения  $rCO_2$  во время анестезии остается спорным. Имеются данные, которые показывают, что при повышении этого показателя на 1 мм рт. ст. приводит к увеличению уровня мозгового кровотока до 5%. Ранее считалось, что гиперкапния создает более благоприятные условия для мозгового кровотока при КЭАЭ. Однако эта теория была опровергнута и преимущества гипер- или гипокпапнии не нашли своего подтверждения в последующих исследованиях. В настоящее время при операциях на БЦА оптимальным считают поддержание  $rCO_2$  в пределах физиологических значений [48].

В литературе широко обсуждается предложение о поддержании искусственной артериальной гипертензии. Считается, что устранение нарушения ауторегуляции кровотока в пораженных участках головного мозга можно за счет увеличения ретроградного давления (РД). Повышение систолического АД на 20 мм рт. ст. (по некоторым данным, на 30%) от нормального уровня обеспечивает необходимую адекватную перфузию головного мозга и увеличивает экстракцию кислорода [49, 50]. Для повышения системного артериального давления как правило используют вазопрессоры. Согласно данным Smith A. L. (1989), во время операции на БЦА предпочтение следует отдать фенилэфрину, — избирательному агонисту альфа-адренергических рецепторов, так как он оказывает минимальное влияние на частоту и силу сердечных сокращений и практически не влияет на мозговой метаболизм и интракраниальное сосудистое сопротивление. Результаты исследования фенилэфрина показали, что очевидных ЭКГ-доказательств ишемии миокарда или инфаркта миокарда не возникало [51]. В настоящее время наиболее активно в клинической практике для повышения артериального давления используют альфа-адреномиметик Норадrenalин. Его действие связано с преимущественным влиянием на  $\alpha$ -адренорецепторы, что клинически проявляется гораздо более сильным сосудосуживающим и прессорным действием, без значимого стимулирующего влияния на сокращения сердца, отсутствием выраженного гипергликемического, липолитического и общего катаболического эффектов. Увеличивает сердечный выброс без значимого повышения потребности миокарда в кислороде, при этом повышает перфузионное давление в коронарных и мозговых артериях.

Добиться снижения метаболизма ЦНС возможно за счет применения метода краниоцеребральной гипотермии при достижении температуры мозга в пределах 28–30 °С. При этих значениях объемная скорость кровотока может снижаться почти в два раза, а устойчивость клеток к гипоксии на момент прекращения мозгового кровотока увеличивается до 20 минут. В то же время, по мнению авторов, краниоцеребральное охлаждение с целевым показателем температуры 33–34 °С, измеряемой в носоглотке у больных с критическим

поражением артерий каротидного бассейна в условиях общей анестезии, позволяет выполнять реконструкцию СА с ее пережатием без последствий для ЦНС в течение 60 минут (Чернявский А.М., Ломиворотов В.Н. и др., 2003). Однако рутинное применение данной методики при выполнении каротидной эндартерэктомии не нашло свое применение, и скорее всего ее место может быть определено при симультанных операциях, с применением методики искусственного или вспомогательного кровообращения.

Наиболее распространенным из всех существующих и эффективных методов защиты головного мозга от ишемии на момент пережатия сонной артерии является временный внутрисосудистый шунт, что позволяет сохранить перфузионное давление в бассейне оперируемой артерии. Однако в момент установки шунта возможно повреждение интимы сосуда или нарушение целостности атеросклеротической бляшки, что в итоге может стать причиной эмболии краниальных сосудов. Также не исключено тромбообразование в просвете шунта и как следствие этого развитие инфаркта мозга.

Таким образом, все описанные методики, которые позволяют защитить ЦНС от повреждения на момент пережатия сонной артерии и выполнения ее пластики, имеются в арсенале клиницистов. В любом случае выбор способа защиты определяет оперирующий хирург совместно с анестезиологом, опираясь на данные, полученные при определении толерантности пациента к пережатию сонной артерии.

### Регионарная анестезия

По нашему мнению, регионарная анестезия является одним из альтернативных методов обезболивания при выполнении операций на сосудах каротидного бассейна и обладает рядом положительных качеств. В первую очередь позволяет сохранить постоянный контакт с пациентом и тем самым контролировать неврологическую симптоматику на момент пережатия сонной артерии. Сторонники регионарной анестезии считают, что данный метод обезболивания позволяет минимизировать гемодинамические колебания и обеспечивает стабильное течение периоперационного периода в целом [52, 53]. Данный вид обезболивания рекомендована

Hafner С. D. (1988) как один из безопасных методов анестезии у больных пожилого возраста с высоким риском развития периоперационных неврологических осложнений [54, 55]. С одной стороны, сохраненное сознание пациента позволяет контролировать изменения, которые могут свидетельствовать о церебральной ишемии (отчетливость сознания, явления афазии, гемипарез и др.) и своевременно решить вопрос о необходимости постановки ВВШ. С другой стороны, риск развития нового инсульта был выше в группе пациентов с РА, имевших неврологические изменения во время операции [56]. Существуют исследования, согласно которым проводниковая анестезия может, вопреки сказанному выше, увеличивать риск развития инфаркта миокарда при операциях на сонных артериях [57, 58]. Однако недостатком такого вида обезболивания можно отметить развитие позиционного дискомфорта и связанного с ним болевого синдрома, что неизбежно ведет к неудобству работы оперирующего хирурга. Раздражение сосудисто-нервных структур, в частности гломуса, во время хирургического доступа может стать причиной развития брадикардии и снижении системного артериального давления, сопровождающееся возникновением тошноты, позывами на рвоту или ее развитием. В ответ на стимуляцию симпатического отдела вегетативной нервной системы в большинстве случаев наблюдают неконтролируемый подъем давления и увеличение частоты сердечных сокращений, которые могут самостоятельно купироваться после прекращения манипуляций в этой области. Однако значительные колебания артериального давления в короткие промежутки времени могут стать причиной сердечно-сосудистых осложнений и рвоты. В этой ситуации отсутствие разобщения пищеварительного и дыхательного трактов имеется риск аспирации с развитием пневмонита и дыхательной недостаточности на этом фоне. Нередко развивающаяся блокада диафрагмального нерва на стороне выполненной блокады вызывает высокое стояние купола диафрагмы и в отдельных случаях может ухудшить вентиляцию легких. Неврологические нарушения могут стать причиной ажитации больного, проявляться судорожным синдромом и нарушением сознания, что требует экстренного перевода больного на искусственную вентиляцию легких.

Методика выполнения блокады шейного сплетения достаточно проста и легко выполняется. По нашим данным, время развития анестезии, соответствующей хирургическому уровню ноцицепции, составляет от 17 до 26 минут, что может составлять от 18,9 до 28,9% общего времени оперативного лечения соответственно.

Метод регионарной анестезии, который был использован на первых этапах развития реконструктивных операций сосудов каротидной зоны в Институте им. А.В. Вишневого был обобщен в работе отделения сосудистой хирургии (Нарлыев К.М., 1993). Одним из основных выводов, который сделан в данной работе, указывает на нестабильность гемодинамических показателей, что легло в основу развития причин фатального инфаркта миокарда у прооперированных больных. Возвращение методики регионарной анестезии в стенах института относится к 2010 году. Однако показания к данному методу обезболивания носили существенные ограничения и были обоснованы накопленным ранее опытом. Всего в условиях РА с 2010 по 2015 год было прооперировано 24 человека. Показанием к данному методу анестезии были: пульмонэктомия в анамнезе— 1 пациент (4,16%); хронический диализ—1 пациент (4,16%); наркозависимость—1 пациент (4,16%); компенсированный, но требующий хирургической коррекции стеноз аортального клапана при наличии двустороннего критического поражения СА—1 пациент (4,16%); старческий возраст (86 лет и 91 год)—2 пациента соответственно (8,33%); бронхиальная астма тяжелого течения в анамнезе, требующая постоянного приема препаратов,— 2 пациента (8,33%); тяжелое течение ХОБЛ—3 человека (12,5%); низкая бифуркация и локальный стеноз— 12 человек (50%); стандартное расположение бифуркации с односторонним критическим поражением СА—1 человек (4,2%).

Особого внимания при ведении пациентов в условиях регионарной анестезии, по нашим данным, заслуживают пациенты с заболеванием респираторной системы. Так, у женщины, которая страдала бронхиальной астмой, тяжелого течения приступ бронхоспазма развился на этапе выделения сонной артерии, что потребовало экстренного перевода больной на искусственную вентиляцию легких с последующим медикаментозным разрешением данного осложнения. Причи-

ной развития бронхоспазма при анализе случившегося было связано с бронхореей вследствие раздражения блуждающего нерва. Пациентка была выписана без осложнений послеоперационного периода. У двух других прооперированных больных с наличием обструктивных заболеваний легких отмечалась гиперсекреция бронхиального дерева и клинически проявлялось постоянным кашлем, глотательными движениями, что также препятствовало нормальному выполнению основного этапа операции. В этих случаях было принято решение о выполнении интубации трахеи и перевода больных на ИВЛ. Осложнений в послеоперационном периоде не было. В одном случае при стандартном расположении бифуркации и адекватном регионарном блоке необходимость выполнения интубации трахеи и перевод больного на ИВЛ были продиктованы нестандартной хирургической ситуацией в виде расслоения сонной артерии в дистальном направлении и увеличении хирургического доступа выше двубрюшной мышцы вплоть до уровня расположения глоточного сплетения, где блокада шейного сплетения не может обеспечить соответствующего уровня анальгезии. Контроль неврологического статуса был осуществлен постоянным вербальным контактом с пациентом и контролем силы сжимания пальцев кисти с противоположной реконструкции стороне. В 13 случаях нами была применена седация пропофолом по методике TCI, до достижения третьего уровня седации по шкале Ramsey. Также мы использовали на тот момент новый и разрешенный к использованию в анестезиологии в марте 2015 года препарат Дексдор, который обеспечивал великолепную управляемую седацию пациента без угнетения самостоятельного дыхания. Необходимость в углублении уровня седации и применении анальгетиков для купирования позиционного дискомфорта потребовалось у 9 пациентов, что составило 37,5% от общего числа прооперированных больных.

Таким образом, небольшой опыт применения регионарной анестезии, полученный нами с 2010 по 2015 год, позволил анестезиологам расширить возможности анестезиологического выбора при обеспечении операций на брахиоцефальных артериях как минимум у четырех различных категорий больных, которые могут встречаться в его практической деятельности, а также сочетать этот метод с общей анестезией.

## Общая анестезия

Комбинированная сбалансированная многокомпонентная общая анестезия до 2010 года являлась основным видом анестезиологического пособия при выполнении операций на ветвях дуги аорты в стенах Института хирургии им. А.В. Вишневского. Анализ литературы, который освещает опыт применения различных методик анестезии при каротидной эндартерэктомии, показывает, что в условиях общей анестезии (D. Raithel, 2004) церебральные ишемические осложнения не превышают 1,4%, а смертность составила 0,4% [59]. Сопоставимые результаты представлены в своих работах Chiesa R. et al. (2004) [60]. Кроме того, применение ОА позволяет анестезиологам, используя свойства фармакопрепаратов, снизить метаболизм головного мозга и поддержать его перфузию, тем самым повысить резерв мозгового кровотока (МК). Однако существенным недостатком данного вида анестезии остается отсутствие прямого контроля за неврологическим статусом пациента, что требует применения дополнительных методик и мониторинга, для диагностики состояния ЦНС на основном этапе операции. Инертность получаемых данных отсрочивает проведение мероприятий по защите головного мозга от повреждения, но в то же время нивелируется фармакологической протекцией.

Таким образом, с точки зрения предотвращения сердечно-сосудистых и неврологических осложнений, лучшая стабилизация сердечно-сосудистой системы и хорошая оксигенация, достигаемая при КОА, способствуют повышению безопасности пациента. В связи с этим преимущества РА перед КОА выглядят весьма спорными. По таким критериям, как комфортность, безопасность для пациента, удобство для хирурга и управляемость анестезией для анестезиолога, безусловное лидерство следует признать за КОА.

### Особенности общей анестезии при операциях на сонных артериях

В первой половине 2000 года в отделении анестезиологии Института хирургии им. А.В. Вишневского совместно с сотрудниками отделения хирургии сосудов были проведены исследования, которые позволили улучшить результаты планового хирургического лечения пациентов с ате-

росклеротическим стенозирующим поражением экстракраниальных сосудов, кровоснабжающих головной мозг. Основным выводом работы после проведенного анализа анестезий у 494 пациентов является компенсация сопутствующих заболеваний, напрямую связанная с развитием кардиальных осложнений. Индивидуальный подход в лечении пациентов способствовал снижению таких осложнений с 14,3 до 4,4%, что в свою очередь сказалось и на летальности, которая от ИМ в 2001–2003 гг. составила 0,8%, а в 2004 г. погибших пациентов от данного осложнения не было. Гемодинамическая стабильность напрямую определяет успех в исходе хирургического лечения. Предел минимального значения системного артериального давления составил 100 мм рт. ст. Выявлена прямая зависимость от продолжительности времени указанного показателя с развитием кардиальных осложнений, который составил в среднем 15 мин. Эти данные, полученные нами в первой половине 2000 гг., полностью перекликаются с международным исследованием последнего периода [61]. В своей практике до 2010 года для управления гемодинамикой мы использовали лекарственные средства трех групп. Инотропный препарат Допамин, который начинали вводить с момента осуществления венозного периферического доступа в дозировке 5 мкг/кг/мин с последующей его коррекцией по частоте сердечных сокращений. Целью применения препарата было поддержание ЧСС в пределах физиологических значений, сохранение сердечного выброса и за счет этого более стабильные значения системного АД. Вазопрессорный препарат Мезатон обеспечивал поддержание периферического системного сосудистого сопротивления при использовании в дозировке 0,3 мкг/кг/мин. В случае развития гипотонии, которая как правило развивалась на этапе индукции в анестезию, анестезиолог в кратчайшее время мог стабилизировать системное АД на безопасном уровне и поддерживать необходимую артериальную гипертензию на основном этапе операции. Раствор Нитроглицерина применяли на начальных этапах анестезии с продолженным введением в дозировке 0,3 мкг/кг/мин с целью снижения системного артериального давления. После внедрения в клиническую практику раствора Норадrenalина мы практически отказались от применения Допамина и Мезатона. Для снижения артериального давления используем

раствор  $\alpha$ 1-адреноблокатор Эбрантил, который по своему фармакологическому эффекту обладает более физиологическим механизмом купирования АГ. Эсмолол (Брэвиблок), препарат, блокирующий  $\beta$ 1-адренорецепторы, применяли дробно по 10–15 мг внутривенно струйно в случае выраженной реакции сердца на раздражение симпатического нерва в момент выделения сонной артерии. Отказ от использования в практической деятельности закиси азота и переход на современные галогенсодержащие ингаляционные анестетики в хирургии брахиоцефальных артерий позволили в совокупности с другими мероприятиями снизить количество кардиальных осложнений с 14,4 до 4,4%. Органопротекторные свойства Изофлюрана и в большей степени Севорана позволили избежать нежелательные эффекты, присущие  $N_2O$ . Они увеличивают мозговой кровоток и снижают потребление мозгом кислорода. Отмечено, что Севоран в большей степени, чем Изофлюран, сохраняет ауторегуляцию церебральных сосудов и в случае ишемии мозга может уменьшить его повреждение с дальнейшим снижением степени неврологического дефицита. В отдельных исследованиях показаны кардиопротективные свойства описываемых ингаляционных анестетиков с некоторым преимуществом у Севорана. Использование BIS-мониторинга позволяет анестезиологу избегать чрезмерной глубокой или неадекватной поверхностной глубины анестезии и вести пациента в так называемой зоне комфорта. Возможность управления уровнем торможения ЦНС способствует своевременно перейти на поверхностный уровень угнетения сознания и выполнить экстубацию трахеи пациента сразу по окончании оперативного вмешательства.

#### **Сочетанная анестезия (общая анестезия + регионарная анестезия)**

Данная методика анестезиологического обеспечения операций на сосудах каротидной зоны была принята в рутинную практику отделения анестезиологии Института хирургии им. А.В. Вишневского в 2010 г. Сочетание общей и регионарной анестезий, как показал опыт применения данного вида обезболивания, имеет значительные преимущества перед ОА. Первые операции с блокадой глубокого и поверхностного шейного сплетения как компонента общей анестезии были выполнены, когда пациент нахо-

дился в сознании. В последующем для большего комфорта для пациента регионарный блок выполняли после индукции в анестезию. Такой подход позволил снизить реакцию больного на выполнение блокады и обеспечить меньшую глубину общей анестезии без ухудшения анальгезирующего эффекта. Сочетание общей и регионарной анестезий позволило интраоперационно снизить расход ингаляционного анестетика и наркотического анальгетика, что в свою очередь уменьшило влияние препаратов для общей анестезии на системные проявления со стороны сердечно-сосудистой системы и обеспечить стабильные показатели гемодинамики. Экстубация трахеи при данном виде обезболивания у большинства прооперированных больных была выполнена на этапе гемостаза, что в свою очередь позволило провести более раннюю оценку неврологического статуса, уменьшить время анестезии и нахождения пациента в операционной. Пересмотрен подход к послеоперационному обезболиванию (в связи с отсутствием болевого синдрома благодаря сохраняющемуся блоку шейного сплетения) в пользу группы препаратов НПВС.

Для выявления преимуществ и недостатков сочетанной анестезии нами был проведен детальный анализ двух групп пациентов. Первую группу составили 649 больных, которым была выполнена классическая комбинированная сбалансированная многокомпонентная анестезия. Во вторую группу вошли 380 пациентов с сочетанной анестезией. Группы были сопоставимы по критериям отбора, однако пациенты, которым была выбрана методика сочетанной анестезии, были старше в среднем на 5 лет.

Основными преимуществами сочетанной анестезии можно отметить перевод пациента на вспомогательный режим вентиляции—65,5% против 12,7% в группе ОА; ранняя экстубация трахеи, сразу после пуска кровотока или на этапе гемостаза у 34% и уменьшение времени анестезии на 17 минут, что стало возможным только в случае сочетанной методики обезболивания; отсутствие необходимости в проведении анальгезии у всех пациентов второй группы в первые три часа. В то время как пациенты, которым была выполнена ОА в 73% случаях, требовали обезболивания сразу после перевода их в отделение интенсивной терапии; отмечено отсутствие болевого синдрома в течение 8 часов послеоперационного периода у 62,1%

и появление боли 2–3 балла по критериям применения визуально-аналоговой шкалы у 37,9% прооперированных больных второй группы, при этом в первой группе все пациенты требовали продолжения обезболивающей терапии с момента поступления в отделение ИТ. Кровотечение в раннем послеоперационном периоде было зафиксировано в обеих группах. Всем 16 (2,5%) больным I группы была выполнена классическая общая анестезия с интубацией трахеи. В одном случае для обеспечения проходимости дыхательных путей была выполнена трахеостомия. Девяти пациентам второй группы (2,4%), которым потребовалось повторное вмешательство, в связи с указанным осложнением только троим была проведена ОА, а пяти больным вмешательство проведено на остаточном регионарном блоке. Одному пациенту швы были сняты в отделении ИТ, и гемостаз выполнен непосредственно в отделении интенсивной терапии. Ни в одном из указанных случаях осложнений не отмечено.

Анализ летальности в этих группах показал, что инфаркт миокарда в группе ОА развился в 0,6% случаях, а у пациентов, которым была выполнена сочетанная анестезия, данное осложнение развилось в 0,2% наблюдений. Острое нарушение мозгового кровообращения стало причиной смерти в 1,2% и 0,8% случаях соответственно.

К недостаткам блокады шейного сплетения можно отнести специфические проявления данного вида обезболивания, которые распределены по следующим группам: онемение затылка—100%, ощущение комка в горле—86,6%, осиплость голоса—53,8%, парез диафрагмального нерва—28,6%, нарушение глотания—21,8%, девиация языка в сторону операции, не связанная с хирургическим доступом,— 11,8%, афония—3,42%, нарушение вкусовой чувствительности со стороны операции—10,1%, парестезия верхней конечности со стороны операции—2,5%, с-м Горнера—2,5%. Внутри групп проведенный анализ позволил выявить пациентов с наиболее значимыми проявлениями регионарной блокады, которые доставляли неудобства и дискомфорт пациентам в послеоперационном периоде. Онемение затылка (6,7%) проявлялось невозможностью найти удобное положение для головы. Нарушение глотания и ощущение комка в горле—16,8%, сопровождалось тревожным состоянием, которое беспокоило пациентов в связи

с невозможностью сглатывать накопившуюся слюну, что требовало постоянной санации полости рта. При этом пациенты постоянно делали интенсивные глотательные движения и отказывались от приема жидкости. Осиплость голоса—13,4% и афония 3,4%—данные проявления блокады нарушали коммуникацию в отделении ИТ с медицинским персоналом. Парестезия верхней конечности со стороны операции—2,5%—ограничивало самообслуживание пациентов, находящихся под наблюдением.

Анализ выявленных нежелательных эффектов регионарного блока при сочетанной анестезии позволил пересмотреть подход к данному виду анестезиологического сопровождения. Учитывая анатомию иннервации было принято решение о выполнении блокады только поверхностного шейного сплетения, что в итоге полностью нивелировало нежелательные проявления РА и позволило улучшить уровень комфорта в послеоперационном периоде у прооперированных больных. С декабря 2012 года по настоящее время такой подход стал основным методом анестезии при выполнении каротидной эндартерэктомии. К подобному заключению пришли наши коллеги из Российского научного центра хирургии имени академика Б.В. Петровского (Крайник В.М., 2012). Выводы, полученные ими, основаны на анализе большого клинического материала, которые перекликаются с нашими взглядами и подходом к выбору метода анестезии в хирургии сонных артерий.

#### **Когнитивная функция у пациентов, перенесших реконструктивно-пластические операции на сонных артериях**

Работы, посвященные когнитивной дисфункции, освещают эту проблему как с хирургических позиций, так и с анестезиологической точки зрения. Выделить основную причину, которая стала причиной таких нарушений, крайне сложно. Работа, посвященная выявлению когнитивной дисфункции, которая может быть вызвана непосредственно самой анестезией, проведена нашими чешскими коллегами. Они сравнили возможное влияние общей и регионарной анестезий на такие нарушения и сделали вывод, что статистически значимые различия не в пользу ОА были зафиксированы только в первые сутки после операции, но к шестому послеоперационному дню такие различия отсутствовали. Вывод,

который был сделан по итогам проведенной работы, говорит о том, что проявления когнитивных нарушений в ближайшем периоде после выполнения КЭАЭ в условиях общей анестезии не является отрицательным эффектом данного вида обезболивания [62].

С хирургической точки зрения данная проблема рассматривается гораздо шире. Однако в работе Ergolie R. Bossema end al., 2012, отмечено, что ожидать очевидного положительного эффекта после выполнения каротидной эндартерэктомии на улучшение когнитивной функции не вполне целесообразно, по крайней мере ранее трех месяцев после оперативного вмешательства, и связано это в первую очередь с интраоперационной микроэмболической атакой [63]. В исследовании, в котором автор достаточно подробно изучает причины когнитивных расстройств, отмечено, что атеросклеротический стеноз внутренних сонных артерий необходимо рассматривать как одну из возможных причин таких изменений, требующих адекватного лечебного подхода, включающего оперативное вмешательство. При этом хирургическая коррекция атеросклеротического каротидного стеноза оказала положительное влияние на ориентировку, восприятие, память, речевые, зрительно-пространственные, регуляторные, гностические и практические функции у больных с цереброваскулярной патологией (Падабед Д. А., Фокин А. А., 2008).

### **Заключение**

Реконструктивно-пластическая хирургия сосудов каротидной зоны и, в частности, операции при атеросклеротическом их поражении является социально значимой проблемой. Преимущества оперативных по сравнению с медикаментозными методами лечения пациентов со стенозически-окклюзионными поражениями сонных артерий доказаны во многих исследованиях, что способствует росту оперативных вмешательств на данном анатомо-физиологическом сосудистом бассейне.

Каротидная эндартерэктомия с первых дней своего существования поставила вопрос перед специалистами о выборе метода обезболивания. Первые операции были выполнены в условиях инфильтрационной анестезии, а затем регионарной блокады шейного сплетения. Такой подход

был продиктован непосредственным контактом оперирующего хирурга с пациентом во время пережатия сонной артерии с целью контроля неврологического статуса, что обоснованно определило метод выбора анестезии в пользу блокады шейного сплетения. Гемодинамическая нестабильность, которая была причиной осложнений со стороны сердечно-сосудистой системы, потребовала внедрения общих методов обезболивания. Отсутствие сознания при данном типе анестезии послужило развитием методик, которые могли бы косвенно дать оценку состояния ЦНС на момент пережатия сонной артерии. Были разработаны способы защиты головного мозга при выключении кровотока на основном этапе операции. Сравнение общей анестезии с регионарной в многочисленных исследованиях не показали преимуществ какого-либо варианта обезболивания. Однако общая анестезия позволяет анестезиологу использовать тот арсенал средств, который помогает ему осуществить протекцию ЦНС и полноценно управлять гемодинамическими параметрами в зависимости от сложившейся клинической ситуации, а также поддержать кислородный баланс организма. Развитие фармакологии дало в руки анестезиологов и хирургов современные средства для безопасного проведения любого вида обезболивания. Мониторинг состояния пациента во время анестезии многогранен и позволяет отслеживать любые изменения как со стороны сердечно-сосудистой, респираторной систем, а также состояние ЦНС. Когнитивные нарушения, которые могут быть спровоцированы общей анестезией не нашли своего подтверждения, однако полиморфность причин, которые, возможно, вызывают эти нарушения требуют дальнейшего исследования. На сегодняшний день нет однозначного ответа о выборе метода анестезии при операциях на сосудах каротидной зоны. Любой вид обезболивания имеет свои преимущества и недостатки, что способствовало объединению регионарной анестезии (блокады поверхностного шейного сплетения) с общей и позволило аккумулировать преимущества этих методов в единое целое. На сегодняшний день такой анестезиологический подход к обеспечению оперативного лечения сосудов каротидного бассейна является наиболее оптимальным и безопасным для пациентов.

## Литература

1. *Matas R.* Testing the efficiency of the collateral circulation as a preliminary to the occlusion of the great surgical arteries. *JAMA.* 1914; 63:1441–7.
2. *Moniz E.* L'encephalographie arterielle; son importance dans la localization des tumeurs cerebrales. *Rev. Neurol.* 1927; 2: 72–90.
3. *Fisher C., Adams R.* Observations on brain embolism with special reference to the mechanism of hemorrhagic infarction. *J. Neuropathol. Exp. Neurol.* 1951; 10: 92–3.
4. *DeBakey M.E.* Successful carotid endarterectomy for cerebrovascular insufficiency. Nineteen-year follow-up // *JAMA.* 1975. V. 223. P. 1083.
5. *Eastcott H., Pickering G., Rob C.* Reconstruction of internal carotid artery in a patient with intermittent attacks of hemiplegia. *Lancet* 1954; 267 (2): 994–996.
6. European Carotid Surgery Trialists' Collaborative Group. Randomised trial of endarterectomy for recently symptomatic carotid stenosis: final results of the MRC European Carotid Surgery Trial (ECST) // *Lancet.*, 1998. Vol. 35, № 1. P. 1379–1387.
7. North American Symptomatic Carotid Endarterectomy Trial Collaboration. Beneficial effect of carotid endarterectomy in symptomatic patients with high-grade stenosis // *J. New England Medicine*, 1991. Vol. 32, № 5. P. 445–453.
8. Carotid surgery versus medical therapy in asymptomatic carotid stenosis. The CASANOVA Study Group. *Stroke.* 1991; 22: 1229–1235. PM: 1926232.
9. Endarterectomy for asymptomatic carotid artery stenosis. Executive Committee for the Asymptomatic Carotid Atherosclerosis Study. *JAMA.* 1995; 273: 1421–1428. PM: 7723155.
10. *Бунятыя А.А.* Руководство по кардиоанестезиологии // А.А. Бунятыя, Н.А. Трекова, А.В. Мещеряков и др.; Под ред. А.А. Бунятыя, Н.А. Трековой.—М.: ООО «Медицинское информационное агенство», 2005.— 688 с.
11. *Perić M. et al.* Combined carotid and coronary artery surgery: what have we learned after 15 years? // *Cardiovascular Surgery*, 1998. Т. 6. № . 2. С. 156–165.
12. *Eisen A. et al.* Angina and Future Cardiovascular Events in Stable Patients with Coronary Artery Disease: Insights From the Reduction of Atherothrombosis for Continued Health (REACH) Registry // *Journal of the American Heart Association*, 2016. Т. 5. № . 10.
13. *Hofmann R., Kypta A., Steinwender C. et al.* Mid-term outcome after carotid artery stenting depends on presence of coronary artery disease // *Ann Med.*, 2006, 38 (2): 137–43.
14. *Hofmann R., Kypta A., Steinwender C. et al.* Coronary angiography in patients undergoing carotid artery stenting shows a high incidence of significant coronary artery disease // *Heart.* 2005. 91 (11): 1438–41.
15. *Лебедев Л.В., Дуданов И.П.* Хирургическое лечение сочетанных атеросклеротических поражений ветвей дуги аорты, брюшной аорты и артерий нижних конечностей // *Ангиология и сосудистая хирургия*, 1995. № 1. С. 111–117.
16. *Arrowsmith J.A., Grocot H.P., Reeves J.G., Newman M.F.* Central nervous system complication of cardiac surgery // *BJA*, 2000.— 84.— 3.— 378–93.
17. *Chemla E., Chatellier G., Landi M. et al.* Influence of Coronary Artery and Contralateral Carotid Artery Status on Long-Term Results of Carotid Artery Surgery. *Ann Vasc Surg* 2000; 14: 334–339.
18. American College of Physician. Clinical guideline 1. Guidelines for assessing and managing the perioperative risk from coronary artery disease associated with major noncardiac surgery. *Ann Intern Med* 1997. 127: 309–312.
19. Рекомендации ESC/ESA по предоперационному обследованию и ведению пациентов при выполнении внесердечных хирургических вмешательств, 2014.
20. *Склярёва Е.А.* Значение клинико-функциональной характеристики ишемической болезни сердца при хирургическом лечении больных с атеросклеротическим поражением аорты и магистральных артерий. дисс. канд. мед. наук. М., 1994.
21. *Mazzadi A.N., Janier M.F., Brossier B. et al.* Dobutamine-tagged MRI for inotropic reserve assessment in severe CAD: relationship with PET findings. *Am J Physiol Heart Circ Physiol.* 2004. 286 (5): H1946–53.
22. *Бокерия Л.А.* Хирургическое лечение больных ишемической болезнью сердца с поражением брахиоцефальных артерий // Л.А. Бокерия, В.А. Бухарин, В.С. Работников, М.Д. Алшибая. изд. 2-е, испр. и доп., 2006. — 176 с.



23. Чернявский А. М. Кардиологические аспекты хирургического лечения сочетанного атеросклеротического поражения коронарных и каротидных артерий при асимптомном течении атеросклероза сонных артерий / Чернявский А. М., Ковалева Т. В., Аверко Н. Н., Виноградова Т. Е. // Новосибирск: Оперативная полиграфия православной гимназии, 2005.— 15 с.
24. Association between preoperative pulse pressure and perioperative myocardial injury: an international observational cohort study of patients undergoing noncardiac surgery T.E.F. Abbott1, R.M. Pearse, R.A. Archbold, A. Wragg, E. Kam, T. Ahmad, A.W. Khan, E. Niebrzegowska, R.N. Rodseth, P.J. Devereaux and G.L. Ackland. Br J Anaesth 2017 Jul 1; 119 (1): 78–86.doi: 10.1093/bja/aex165.
25. Optimising Treatment for Mild Systolic hypertension in the Elderly (OPTiMISE): protocol for a randomized controlled non-inferiority trial James P Sheppard, Jenni Burt, Mark Lown, Eleanor Temple, John Benson, Gary A Ford, Carl Heneghan, F D Richard Hobbs, Sue Jowett, Paul Little, Jonathan Mant, Jill Mollison, Alecia Nickless, Emma Ogburn, Rupert Payne, Marney Williams, Ly-Mee Yu, Richard J McManus. BMJ Open: first published as 10.1136/bmjopen-2018–022930 on 4 October 2018.
26. Pasternac P.F., Imperato A.M., Riles T.S. et al. The value of the radionuclide angiogram in the prediction of perioperative myocardial infarction in patients undergoing lower extremity revascularization procedures. Circulation. 1985. 72(3 Pt 2): II:13–7.
27. Baron J.F., Mundler O., Bertrand M. et al. Dipyridamole-thallium scintigraphy and gated radionuclide angiography to assess cardiac risk before abdominal aortic surgery. N Engl J Med. 1994. 10; 330 (10): 663–669. Ball C., Westhorpe R.N. Isoflurane // Anaesth. Intensive Care, 2007 Aug; 35(4): 467.
28. Baron J.F., Mundler O., Bertrand M. et al. Dipyridamole-thallium scintigraphy and gated radionuclide angiography to assess cardiac risk before abdominal aortic surgery. N Engl J Med. 1994. 10; 330(10): 663–669.
29. Поздняков Ю. М., Красницкий В. Б. Практическая кардиология // БИНОМ, М., 2007.— 776 с. Ball C., Westhorpe R.N. Isoflurane//Anaesth. Intensive Care, 2007 Aug; 35 (4): 467. 28.
30. Adler A.I., Stratton I.M., Neil H.A., Yudkin J.S., Matthews D.R., Cull C.A., Wright A.D., Turner R.C., Holman R.R. Association of systolic blood pressure with macrovascular and microvascular complications of type 2 diabetes (UKPDS36): prospective observational study. BMJ. 2000. 12; 321 (7258): 412–419.
31. McGirt M.J., Woodworth G.F., Brooke B.S., et al. Hyperglycemia independently increases the risk of perioperative stroke, myocardial infarction, and death after carotid endarterectomy. Neurosurgery. 2006. 58(6):1066–73.
32. Аметов А. С., Козедубова И. В. Комбинированная терапия как особенность управления сахарным диабетом типа 2 у кардиальных больных // Актуальные вопросы болезней сердца и сосудов. Т. 2, № 2, 2007.
33. Сахарный диабет и его осложнения: современные принципы диагностики, лечения и профилактики. Л. Ю. Хамнуева, Л. С. Андреева, О. В. Шагун: Учебное пособие. Иркутск, 2011.
34. Goldman L., Caldera D.L., Nussbaum S.R. et al. Multifactorial index of cardiac risk in noncardiac surgical procedures. N Engl J Med, 1977. 297: 845–850.
35. Покровский А. В. Первый опыт каротидной эндартерэктомии под местным обезболиванием / Покровский А. В., Казанчян П. О., Буяновский В. Л., и др. // Актуальные вопросы организации, профилактики и хирургического лечения болезней магистральных сосудов. Матер. Всесоюз. конф. М., 1985, № 1. С. 28–29.
36. Howell S.J. Carotid endarterectomy. Br J Anaesth., 2007. 99 (1): 119–131.
37. Mark W. Bowyer., Dustin Zierold., John P. et al. Carotid Endarterectomy: A Comparison of Regional versus General Anesthesia in 500 Operations. Ann Vasc Surg 2000. 14: 145–151.
38. Meitzner M. C., Skurnowicz J. A., Mitchell A. A. literature review on anesthetic practice for carotid endarterectomy surgery based on cost, hemodynamic stability, and neurologic status. AANA J. 2007. 75 (3): 193–197.
39. Анестезиологическое обеспечение реконструктивных операций при стенозирующих и деформирующих поражениях сонных артерий. Шмигельский А. В. Докторская диссертация, 2011.
40. Regional anaesthesia for carotid endarterectomy: an audit over 10 years. Hakl M., Michalek P., Sevcík P. et al. Br J Anaesth., 2007. 99 (3): 415–420.
41. Regional versus general anaesthesia for carotid endarterectomy: impact of change in practice. Surgeon. R Mofidi I, A F Nimmo, C Moores, J A Murie, R T A Chalmers, 2006 Jun; 4(3):158–162. doi: 10.1016/s1479–666x(06)80086–7.
42. Palmer M.A. Comparison of regional and general anesthesia for carotid endarterectomy. Am.J. Syrg. 1989. 359–330.

43. General anaesthesia versus local anaesthesia for carotid surgery (GALA): a multicentre, randomised controlled trial. *Lancet*. 2008 Dec 20;372(9656):2132–42. doi: 10.1016/S0140–6736(08)61699–2. Epub 2008 Nov 27.
44. Бунятян А.А. Рациональная фармакоанестезиология: Рук-во для практикующих врачей // А.А. Бунятян, В.М. Мизиков, Г.В. Бабалян, Е.О. Борисова и др. Под общ. ред. А.А. Бунятяна, В.М. Мизикова. М.: Литтерра, 2006.— 800. С. 34.
45. Wood J.H. Cerebral Blood Flow: Physiological and Clinical Aspects.—New York, 1987. Giller C.A. // *Acta neurochir. (Wien)*, 1991. Vol. 108, № 1–2. P. 7–14.
46. Султанов Д.Д. Особенности внутримозговой гемодинамики у больных с атеросклеротическим поражением каротидных бифуркаций (диагностика, показания к защите мозга).—Дис. канд. мед. наук. М., 1986.
47. Cucchiaro R.F. Anesthesia and the central nervous system: pharmacological, toxic, and protective effects. *Int Anesthesiol Clin* 1980. 18(3):123–138.
48. Ostrý S., Stejskal L., Kramár F. et al. Hypercapnia impact on vascular and neuronal reactivity in patients before and after carotid endarterectomy. *Zentralbl Neurochir*, 2007. 68 (2): 59–66.
49. Мору К. Мониторинг функций мозга во время анестезии. В кн: Актуальные проблемы анестезиологии и реаниматологии. Освежающий курс лекций. Арх., 1993. С. 274–278.
50. Sato K., Kamii H. et al. Effects of norepinephrine on brain oxygen saturation Masui, 2007. 56 (6): 634–638, 281.
51. Smith J.S., Roizen M.F., Cahalan M.K. et al. Does anesthetic technique make a difference? Augmentation of systolic blood pressure during carotid endarterectomy: effects of phenylephrine versus light anesthesia and of isoflurane versus halothane on the incidence of myocardial ischemia. *Anesthesiology*. 1989. 71 (3): 465–468.
52. Kalko Y., Aydin U., Bayrak Y., et al. Carotid endarterectomy under local anesthesia: single institutional experience. *Interact Cardiovasc Thorac Surg.*, 2006. 5 (5): 570–573.
53. Schneemilch C.E., Ludwig S., Ulrich A. et al. Somatosensory evoked potentials and biochemical markers of neuronal deficits in patients undergoing carotid endarterectomy under regional anesthesia. *Zentralbl Chir.*, 2007. 132 (3): 176–182.
54. Manish Mehta, Sean P. Roddy, R. Clement Darling III et al. Safety and Efficacy of Eversion Carotid Endarterectomy for the Treatment of Recurrent Stenosis: 20-Year Experience. *Annals of Vascular Surgery*. Vol. 19, No. 4, 2005. P. 492–498.
55. Meitzner M. C., Skurnowicz J. A., Mitchell A. A. literature review on anesthetic practice for carotid endarterectomy surgery based on cost, hemodynamic stability, and neurologic status. *AANA J*. 2007. 75 (3): 193–197.
56. Assadian A., Senekowitsch C., Assadian O., Ptakovsky H., Hagmüller G. W. Perioperative morbidity and mortality of carotid artery surgery under loco-regional anaesthesia. *Vasa*. 2005. 34 (1): 41–45.
57. Pandit J.J., Satya-Krishna R., Gratton P. Superficial or deep cervical plexus block for carotid endarterectomy: a systematic review of complications. *Br J Anaesth.*, 2007. 99 (2): 159–169.
58. Tang T.Y., Walsh S.R., Gillard J.H. et al. Carotid Sinus Nerve Blockade to Reduce Blood Pressure Instability Following Carotid Endarterectomy: A Systematic Review and Meta-analysis. *Eur J Vasc Endovasc Surg*. 2007. 34 (3): 304–311.
59. Raithel D. Would a surgeon operate on patients at `high risk `of surgery? *Vascular and Endovascular Challenges*. 2004 BIBA Medical Ltd. All rights reserved. P. 69–75.
60. Chiesa R., Melissano G., Castellano R. Carotid endarterectomy: experience in 5425 cases. *Italy Annals of Vascular Surgery* Vol. 18, No. 5, 2004. P. 527–534.
61. Treatment threshold for intra-operative hypotension in clinical practice—a prospective cohort study in older patients in the UK. A.J. Wickham, D.T. Highton, S. Clark, D. Fallaha, D.J.N. Wong, D.S. Martin, Research and Audit Federation of Trainees. *Anaesthesia*. 2021 Jul 6. doi: 10.1111/anae.15535.
62. The impact of general versus local anesthesia on early subclinical cognitive function following carotid endarterectomy evaluated using P3 event-related potentials. Mracek J., Holeckova I., Chytra I., Mork J., Stepanek D., Vesela P. Send to: *Acta Neurochir (Wien)*. 2012 Mar; 154 (3): 433–438.
63. Effect of Carotid Endarterectomy on Patient Evaluations of Cognitive Functioning and Mental and Physical Health. Ercolie R. Bossema, PhD, A. Nico Brand, PhD, Rinie Geenen, PhD, Frans L. Moll, MD, PhD, Rob G.A. Ackerstaff, MD, PhD, and Lorenz J.P. van Doornen, PhD,1 Utrecht and Nieuwegein, The Netherlands. *Annals of Vascular Surgery*. Vol. 19, No 5, 2005. P. 673–677.

## ЦЕРЕБРАЛЬНАЯ ЗАЩИТА И ИНТРАОПЕРАЦИОННЫЙ МОНИТОРИНГ

Чупин А. В.<sup>1, 2</sup>, Кутовая А. С.<sup>1</sup>

<sup>1</sup>Москва, ФГБУ «НМИЦ хирургии им. А.В. Вишневского»  
Минздрава России, отделение сосудистой хирургии

<sup>2</sup>Москва, ФГБОУ ДПО «РМАНПО» Минздрава России

Около 20% пациентов, переносящих ТИА или ОНМК, имеют значимый стеноз ВСА с нестабильной атеросклеротической бляшкой ипсилатеральной артерии.

Роль каротидной эндартерэктомии в профилактике инсультов в определенных группах симптомных и асимптомных пациентов является доказанной и неоспоримой [1–3].

При этом стойкий или преходящий неврологический дефицит во время операций встречается в 2,4–3,9% случаев у асимптомных пациентов и в 2% у симптомных [4–6]. Неврологический дефицит может быть обусловлен церебральной гипоперфузией после пережатия сонных артерий или же эмболией. Большинство интраоперационных осложнений (до 80%) связаны с эмболией, меньшее число (до 20%) с гемодинамическими изменениями [7].

КЭАЭ показала себя как достаточно эффективный метод снижения риска ОНМК в различных исследованиях у пациентов с ТИА или малыми инсультами, причина которых заключалась в наличии выраженного стеноза ВСА (ECST, 1991; NASCET, 1991; Perkasem, 2011). В меньшей степени эффективность была доказана для групп пациентов с умеренным асимптомным стенозом (Perkasem, 2011). В этих исследованиях эффективность была доказана, несмотря на наличие периоперационных инсультов и смерти в течение 30 дней с момента операции 5–10%. Большинство инсультов развивалось в течение ближайших нескольких дней после операции и было напрямую связано с ними. В исследованиях ACAS, 1995, ACST, 2004, было показано, что пациенты с бессимптомным стенозом 60% и более также имеют преимущество при выполнении им КЭАЭ при условии риска 3% и менее. Снижение риска наступления ОНМК и смерти должно очевидным образом увеличить количество пациентов,

которые выиграют от выполнения им хирургического вмешательства.

Считается, что предотвратить гемодинамические изменения возможно с помощью постановки внутрипросветного шунта.

При выполнении эндартерэктомии под местной анестезией от 10 до 20% пациентов развивают временный неврологический дефицит, что, очевидно, подталкивает хирурга к постановке внутрипросветного шунта. Однако показания для его установки во время операции под общим наркозом остаются не вполне ясными. Результаты, опубликованные в исследовании GALA, показали, что риски периоперационных ОНМК и смерти при операциях под общим наркозом и региональной анестезией не имеют статистически значимых различий, поэтому в настоящий момент в большинстве случаев КЭАЭ выполняется под эндотрахеальным наркозом.

Роль шунтирования в хирургической практике является противоречивой. Несмотря на предположение, что оно требуется в 25% случаев, последнее исследование American College of Surgeons National Surgical Quality Improvement Program [8–10] говорит об отсутствии преимуществ активного шунтирования даже в группе пациентов с высоким риском.

В настоящее время хирурги применяют селективное шунтирование, основываясь на данных методов церебрального мониторинга. Однако метод выбора оптимального метода церебрального мониторинга все еще остается открытым, предлагается несколько методов: измерение прямого артериального давления, оценка ретроградного кровотока, транскраниальная доплерография, соматосенсорные вызванные потенциалы, инфракрасная спектроскопия (NIRS), электроэнцефалография, операция под региональной анестезией с оценкой неврологического дефицита.

## Шунтирование

Показания к постановке внутрипросветного шунта при выполнении каротидной эндартерэктомии все еще остаются не вполне однозначными. Некоторые хирурги предпочитают облигатную постановку шунтов вне зависимости от показателей толерантности к пережатию, другие же, наоборот, используют концепцию селективного шунтирования или же вовсе отказываются от данной процедуры. Под общей анестезией элективное использование шунта может быть определено по измерению прямого артериального давления в общей сонной артерии (ОСА), интраоперационному мониторингу по ЭЭГ или церебральной оксиметрии, вызванным соматосенсорным потенциалом, измерению скоростных показателей в средней мозговой

артерии по транскраниальному доплеру. Альтернативой может служить выполнение КЭАЭ под регионарной анестезией, когда оцениваются симптомы очаговой неврологической симптоматики после пережатия ОСА.

Вышеперечисленные методы позволяют оценить интраоперационную церебральную ишемию, транскраниальная доплерометрия позволяет также оценить интраоперационную эмболию.

Два наиболее часто применяемых шунта: Pruitt-Inahara и Javid (рис. 1). В рандомизированном исследовании использование шунта Pruitt было ассоциировано с более низкими показателями при транскраниальной доплерометрии, использование же шунта Javid приводило к большему числу эмболических периоперационных инсультов.



Рис 1. Внутрипросветные шунты типа Pruitt и Javid

Интраоперационная ишемия головного мозга является относительно редкой причиной интраоперационного инсульта. Это может быть аргументом в отказе от рутинного шунтирования при выполнении КЭАЭ, поскольку постановка внутрипросветного шунта сопряжена с дополнительными рисками осложнений. К аргументации против использования шунтов является сомнительная эффективность (необходимость) у примерно 85% пациентов, а также ассоциированные с использованием осложнения, например, воздушная эмболия, диссекция артерии, эмболия

фрагментами бляшки, острая артериальная окклюзия, повреждение нервов, гематома, инфекция и т. д. Описаны случаи наступления быстрых рестенозов, возможно, вследствие повреждения интимы и дальнейшей ее гиперплазии.

Однако абсолютно очевидно, что в некоторых случаях церебральная ишемия может напрямую приводить к интраоперационным инсультам и может быть абсолютно исключена при использовании внутрипросветного шунта. При условии минимизации осложнений постановки шунта в виде дистальной эмболии ис-

пользование шунта представляется как надежный метод церебральной защиты.

Недавний метаанализ AbuRahma, включавший в себя пациентов с 1990 по 2010 год, показал, что средний уровень инсультов при КЭАЭ с рутинным шунтированием составил 1,4%, при отказе от шунта—2% [11]. При селективном шунтировании частота инсультов варьировала в зависимости от использованного метода церебрального мониторинга и составляла от 1,1% при регионарной анестезии, 1,6%—при ЭЭГ и измерении прямого артериального давления и до 4,8% при использовании транскраниальной доплерометрии. Авторы сделали вывод, что все методы выбора целесообразности шунтирования имеют право на существование и могут использоваться на усмотрение оперирующего хирурга.

### **Интраоперационная управляемая гипертензия**

Интраоперационная управляемая гипертензия также является методом церебральной защиты и достигается путем введения вазоактивных веществ во время пережатия сонных артерий. Использование управляемой гипертензии позволяет сохранить адекватную перфузию головного мозга путем увеличения контрлатерального кровотока [12]. Первым описание подобной методики дал Ott в 1979 году, предложив поддерживать давление выше уровня стандартного на 10–20% для конкретного пациента во время пережатия сонных артерий [13]. Предположение, что уровень артериального давления является также фактором, влияющим на исход операции, было высказано Littooy [14]. Большинство авторов предлагают использование фенилэфрина, селективного альфа-1-адренолитика как препарата для повышения системного артериального давления. Благодаря селективности его действия использование фенилэфрина не приводит к выбросу эндогенного адреналина и, как следствие, инотропному и хронотропному эффектам. При использовании также наблюдается рефлекторная брадикардия, что позволяет снизить потребность миокарда в кислороде.

### **Общая анестезия**

Несколько исследований за последние 20 лет сообщают о нейропротекторном эф-

фекте общей анестезии. Большинство препаратов, которые используются для наркоза, действительно обладают нейропротекторной способностью, хотя эффект и не коррелирует с их основным эффектом [15]. Так, нейропротекторный эффект при использовании ингаляционных анестетиков, в частности, Изофлурана, был отмечен некоторыми авторами [16, 17]. Изофлуран подавляет метаболизм головного мозга и ингибирует эксцитотоксичность нейронов, в дополнение Изофлуран оказывает вазодилатационный эффект. Из внутривенных анестетиков особое внимание уделяется нейропротекторным свойствам барбитуратов, которые являются «золотым стандартом» в сравнении с другими нейропротекторами. Фенобарбитал угнетает метаболизм головного мозга и таким образом способствует защите во время гипоперфузии. В экспериментах на животных, в которых имитировали ОНМК пережатием сонных артерий, использование барбитуратов приводило к уменьшению очага ишемии на 25% по сравнению с контрольной группой [18, 19]. Другим анестетиком, обладающим нейропротекторными свойствами, является Пропофол, который обладает антиоксидантными свойствами. Также существуют данные о нейропротекторных свойствах антагонистов NMDA-рецепторов, в том числе Кетамина, закиси азота, Ксенона [20, 21].

### **КЭАЭ под региональной анестезией**

Каротидная эндартерэктомия «в сознании» является наиболее простым и надежным методом, поскольку позволяет оценивать неврологический статус пациента в сознании и помогает заподозрить даже малейшие отклонения в перфузии головного мозга [22].

Обычно оценивают ментальный статус, ориентацию пациента, речь, моторную и мышечную силу, счет и т. д.

К проблемам метода относят необходимость региональной анестезии, которая чаще всего осуществляется благодаря блоку поверхностного шейного сплетения и имеет свои осложнения. Также может наблюдаться агитация пациента, обструкция дыхательных путей, повреждения, связанные с блоком сплетений. Однако в исследовании GALA не было различий между региональной и общей анестезией

в отношении продолжительности пребывания в больнице, качества жизни, ОНМК, инфаркта миокарда, смертей [23]. В вышеупомянутом исследовании GALA было установлено, что в группе региональной анестезии было меньше использование внутрисосудистого шунта, чем в группе общей анестезии (14% против 43%).

В когортном исследовании, в которое были включены 314 пациентов, прямой интраоперационный неврологический мониторинг показал себя как наиболее чувствительный и специфичный метод у пациентов для определения целесообразности постановки внутрисосудистого шунта в сравнении с ЭЭГ, измерения прямого АД.

### Измерение прямого давления

Измерения прямого артериального давления в ОСА был первым методом из предложенных для оценки интраоперационной ишемии. Первый метод был предложен Crawford в 1960 году и до сих пор широко используется в большинстве клиник [24]. Не существует единого критерия или порогового значения артериального давления, при котором бы с уверенностью можно было сказать о целесообразности использования внутрисосудистого шунта. Обычно хирург ориентируется на пульсовую волну, индекс падения АД.

Перед измерением давления больному вводится внутривенно 5000 ЕД гепарина. Перед пережатием сонной артерии необходимо контролировать уровень системного артериального давления; нужно обратить внимание на некоторые детали. Прежде всего следует ориентироваться не на АД, зафиксированное у больного в операционной, а на обычный для него уровень артериального давления + 20–30 мм рт. ст. выше исходного. При пробе на толерантность пережимают наружную и общую сонные артерии. Пункцию общей сонной артерии производят на 2–4 см проксимальнее бифуркации сонной артерии, там, где пальпаторно нет «основной» бляшки, чтобы избежать эмболии при пункции артерии (рис. 2). Больной считается толерантным к пережатию сонной артерии, если индекс ретроградного давления (отношение ретроградного давления к систолическому артериальному давлению) не меньше 0,4. При этом ретроградное давление должно быть выше 50 мм рт. ст. и лучше, чтобы сохранились хотя бы небольшие пульсовые колебания кривой давления на экране монитора.

Данные литературы в определении порогового значения разнятся. Так, Naus в своей работе отмечает, что у 50% пациентов с прямым АД после пережатия ниже 50 мм рт. ст. наблюдалась очаговая неврологическая симптоматика в группе, которой не проводилось

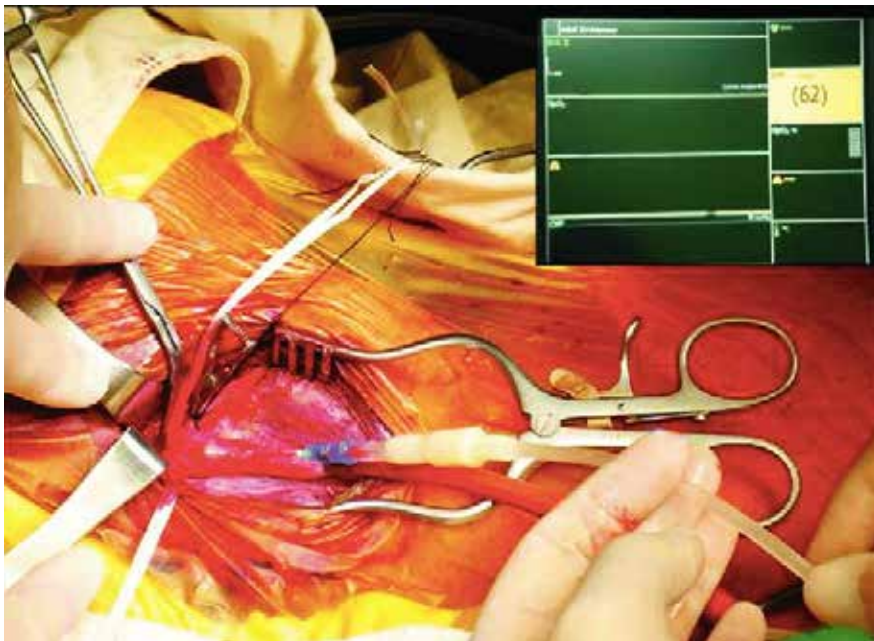


Рис. 2. Техника измерения прямого артериального давления в ОСА

шунтирование, и у 10% из шунтируемой группы. Kelly в своей работе сравнивал результаты проведенного измерения прямого АД и ЭЭГ мониторинга и пришел к выводу, что у 6% пациентов с давлением выше 50 мм рт. ст. имели признаки ишемии по данным ЭЭГ.

По результатам проведенного метаанализа 2020 года Kordzadeh и сотр. [25] было показано, что принятие решения о необходимости шунтирования, основанное исключительно на данных измерения прямого АД, вело к большему количеству периоперационных инсультов и не показало себя как надежную технологию при выборе пациентов высокой группы риска. Так, при любом значении АД в шунтируемой группе количество ОНМК составляло 0,06%, в нешунтируемой—0,08%. Неожиданными стали результаты у пациентов, чье АД составляло 25 мм рт. ст. Частота ОНМК в группе без шунта составила 0,06% и в группе с внутрипросветным шунтом—1,3%. При пороговом АД = 50 мм рт. ст. статистических различий не наблюдалось. Авторы обзора заключили, что измерение прямого АД не может быть использовано как самостоятельный метод церебрального мониторинга, так как клиническое решение о целесообразности шунтирования,

основанное только на этом методе, приводит к большему количеству ишемических явлений, а соответственно, метод не позволяет выявлять пациентов «высокого риска». Метод не показал себя как эффективный в снижении смертности или ТИА.

### Транскраниальная доплерография

Транскраниальная доплерография (ТКДГ)—метод ультразвукового исследования кровоснабжения головного мозга, позволяющий оценить кровоток по внутричерепным сосудам.

Суть метода состоит в сканировании сосудов головного мозга в так называемых акустических окнах—местах, через которые ультразвуковой луч может проникнуть с минимальной потерей энергии. Существуют три положения акустических окон: темпоральное (позволяет исследовать ПМА, СМА, ЗМА и ВСА, переднюю соединительную и заднюю соединительную артерии); орбитальное (глазничная артерия, сифон внутренней сонной артерии); субокципитальное (внутричерепные сегменты позвоночных артерий) (рис. 3, 4). Логическим продолжением следует, что к ограничениям метода в первую очередь относят отсутствие акустического окна у около 15% пациентов.

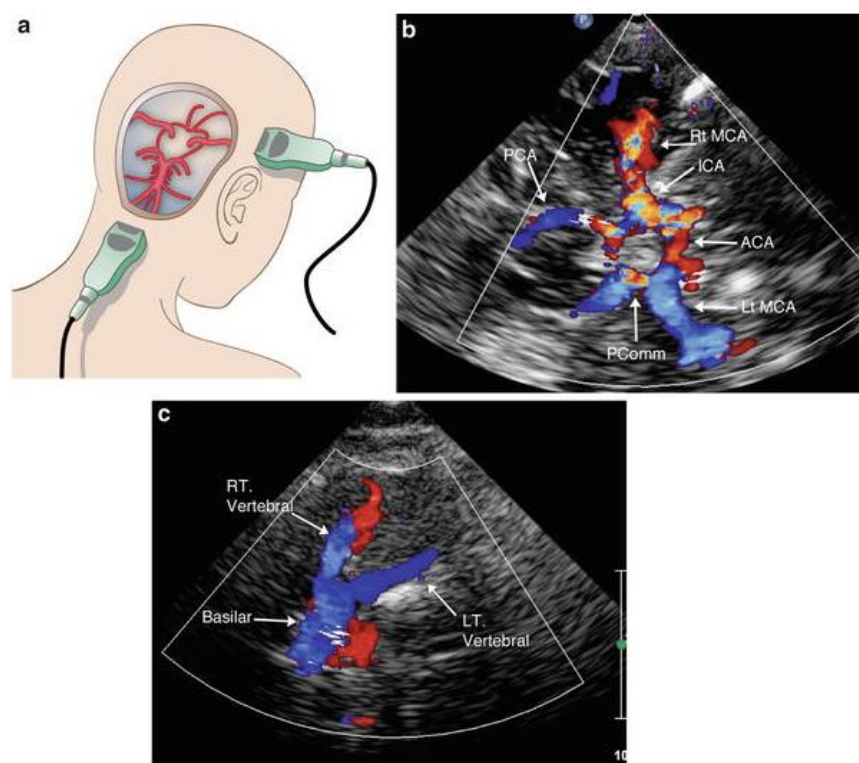


Рис. 3. Техника проведения транскраниальной доплерографии

## ЭЭГ

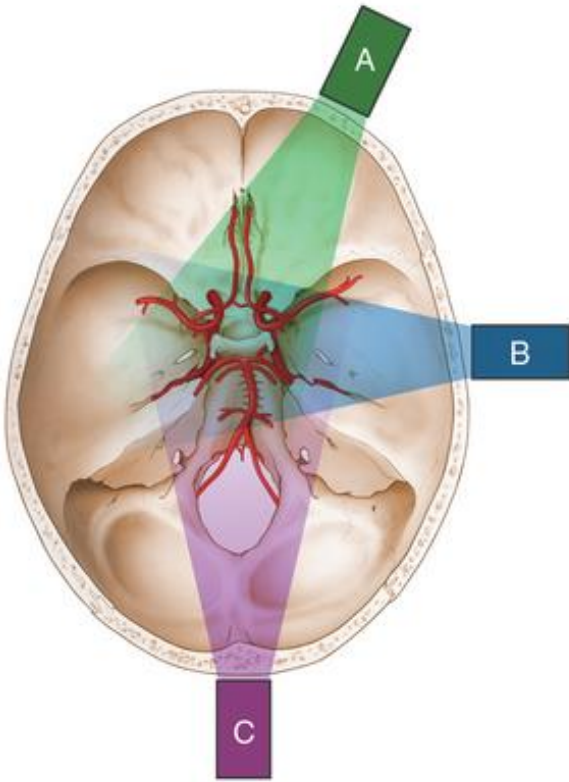


Рис. 4. Положение датчика и схематическое отображение зоны визуализации

Транскраниальная доплерография была предложена Schneider и сотр. в 1988 г. Visser с соавт. отметили, что каротидная эндартерэктомия может быть безопасно выполнена без использования внутрипросветного шунта при нормальных показателях доплерографии. Однако при ненормальных значениях ТКДГ только в 60% случаев метод предсказывает развитие ишемии головного мозга, если основываться на данных ЭЭГ. К преимуществам применения транскраниальной доплерографии относится возможность визуализировать интраоперационную микроэмболию [26]. Интраоперационно до 29,6% пациентов испытывают изменения по данным доплерографии по ишемическому типу. У 7,8% пациентом с изменениями, по данным доплерографии, выявлен послеоперационный инсульт, у 2,5% пациентов с нормальными показателями также выявлено ОНМК. Специфичность метода составляет 72–81%, чувствительность 56–92% [27].

Интраоперационная электроэнцефалография является наиболее используемым методом интраоперационного церебрального мониторинга. Метод ЭЭГ основан на суммированной неврологической активности коры головного мозга. При ишемии сигналы ЭЭГ показывают ипсилатеральное замедление волны, аттенуацию вплоть до потери сигнала.

Впервые метод был предложен 40 лет назад и в настоящий момент широко применяется в ряде центров как метод церебральной защиты [28, 29]. Однако не все исследователи сходятся во мнении, что селективное шунтирование, основанное исключительно на методе ЭЭГ, имеет преимущества [30].

В ретроспективном исследовании 1411 пациентов с КЭАЭ было показано, что группа селективного шунтирования с использованием ЭЭГ-мониторинга имела более низкий уровень инсультов, чем в рутинно-шунтированной группе (1% против 4%).

Метаанализ, посвященный ЭЭГ-мониторингу, показал, что метод имеет 70% чувствительность и 96% специфичность [31]. Также в исследовании показана прямая корреляция между чувствительностью метода и количеством используемых отведений, поэтому рекомендовано использование многоканального ЭЭГ.

Стоит помнить, что на ЭЭГ волны влияет температура тела пациента, а также глубина анестезии. Также ЭЭГ отражает только активность коры, не учитывая происходящее с глубинными структурами, которые также могут быть ишемизированы. Сложность интерпретации интраоперационного ЭЭГ-мониторинга сильно ограничивает использование этого метода в клинике.

В одном из исследований было показано, что около 18% пациентов испытывают изменения в ЭЭГ при пережатии сонных артерий (рис. 5). Риск периоперационного инсульта у пациентов с изменениями на ЭЭГ, контрлатеральной окклюзией при постановке внутрипросветного шунта составляет около 3% и может считаться приемлемым.

В работе Fletcher и сотр. сравнивалось применение ЭЭГ и измерения прямого давления в сонных артериях и измерение АД отдельно. В ходе мониторинга было выявлено два пациента, которые имели ОНМК, аномальные изменения на ЭЭГ и прямое давление выше



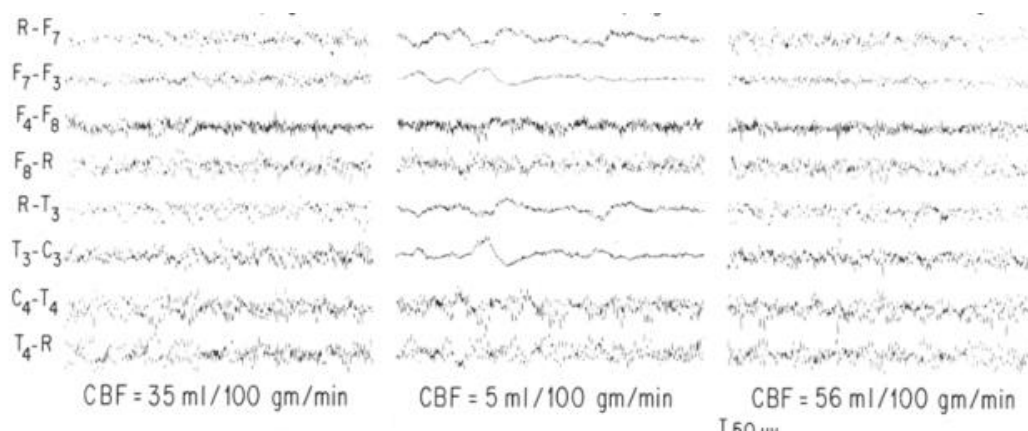


Рис. 5. Изменения в ЭЭГ до пережатия, через 40 секунд после пережатия и через 4 минуты после шунтирования

50 мм рт. ст., что привело к отказу от постановки внутрипросветного шунта. Следует отметить, что и в контрольной группе (только измерения прямого АД) встретились два подобных случая. При анализе количество постановок шунта выявлено, что шунт использовался в 2 раза реже при двойном мониторинге.

#### Соматосенсорные и моторные вызванные потенциалы (SSEP)

SSEP измеряет ответ головного мозга на периферические раздражители через соматосенсорные пути. В сравнении с ЭЭГ—SSEP мониторирует неврологическую функцию более глубоких структур мозга. Снижение амплитуды SSEP на 50% и/или удлинение латентного периода более чем на 10% считается клинически значимым. Однако причины изменения этих показателей могут быть различны и необязательно связаны с ишемией. В одном из небольших следований чувствительность метода была расценена как 100%, специфичность—94%. Однако данные сомнительны ввиду малой выборки включенных пациентов [32].

Следует напомнить, что использование SSEP позволяет отследить только соматосенсорный путь, когда остальные пути не поддаются неврологическому мониторингу. Поэтому также возможно дополнение метода использованием двигательных вызванных потенциалов (tcMEP). Критерии ишемии крайне разнятся: так, в некоторых исследованиях считается, что предиктором ишемии является снижение амплитуды на 50% и более, другие же опери-

руют методом как наличие/отсутствие активности [32, 33].

В настоящий момент нет данных об использовании изолированно моторных вызванных потенциалов для оценки ишемии головного мозга.

#### Церебральная оксиметрия

Метод измерения церебральной перфузии основан на спектроскопии в ближнем инфракрасном свете и измеряет насыщение кислородом гемоглобина в смешанной артериальной, капиллярной и венозной крови (SctO<sub>2</sub>) в тканях, подсвеченных с помощью ближнего инфракрасного света (рис. 6). SctO<sub>2</sub> измеряется над лобной костью у пациентов с обеих сторон и снижается соразмерно со снижением кровоснабжения ипсилатеральной половины головного мозга. Снижение уровня SctO<sub>2</sub> соотносится с изменениями на ЭЭГ, транскраниальной доплерометрии, при измерении прямого АД и, главное, с неврологическим дефицитом [34].

В ряде работ проведено сравнение NIRS с другими методами церебрального мониторинга. Так, в сравнении с ЭЭГ не было выявлено значимых отличий в 15 работах, критериями значимой ишемии головного мозга было снижение вольтажа ЭЭГ на 0,7 Гц и церебральная асимметрия более 20%. Была выявлена прямая корреляция между двумя методами. Аналогично для сравнения с измерением прямого АД была выявлена значимая корреляция при сравнении падения уровня насыщения кислородом и давления ниже 40 мм рт. ст. В сравнении с оценкой неврологического дефицита при

операциях под локорегиональной анестезией также не было выявлено различий.

Стоит отметить, что метод также может быть использован для оценки рисков церебральной гиперперфузией. Так, сравнивались рост показателей церебральной оксиметрии с неврологическими симптомами в виде снижения сознания, судорог и развития очаговой неврологической симптоматики. В исследованиях 11–12% пациентов имели признаки гиперперфузии головного мозга, у 1,4% развился клинический синдром. Значения  $SctO_2$  увеличивались на 105–110%. Поэтому можно считать, что рост показателя  $SctO_2$  после перекатывания сонных артерий важным предиктором развития гиперперфузии после КЭАЭ.

Метод показал себя как надежный и имеющий высокий уровень чувствительности (100%)

и специфичности (82,83–96%) при операциях как под региональной, так и под общей анестезией [35, 36].

В настоящий момент нет четких параметров, при которых можно было бы достоверно определить наличие ишемии. В предшествующих работах указывалось снижение на 11,7–50% от изначального уровня.

Церебральная оксиметрия имеет неоспоримые плюсы в отношении неинвазивности, возможности непрерывного мониторинга, простоты интерпретации. Однако к недостаткам относится то, что мониторируется только поверхностная часть лобной коры, хотя ишемии могут быть подвергнуты другие структуры, также влияние на показатели оказывает артериальное давление пациента и его сатурация.

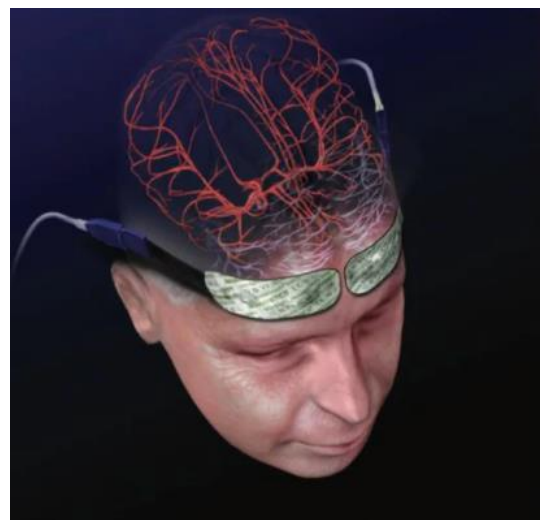
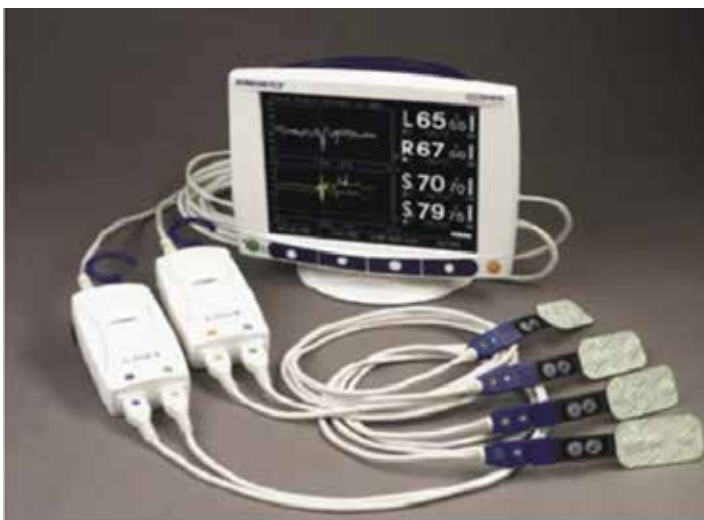

Рис. 6. Общий вид аппарата для измерения церебральной оксиметрии и положение датчиков

### Заключение

Каротидная эндартерэктомия является доказанным методом в профилактике инсультов в определенных группах пациентов, однако сопряжена с риском развития периоперационных ОНМК. Для минимизации риска гемодинамически зависимых ОНМК может применяться внутрисосудистый шунт. Однако показания для шунтирования во время операции под общим наркозом остаются не вполне ясными. В настоящий момент применяется селективное шунтирование, основываясь на данных методов церебрального мониторинга, к которым относятся: измерение прямого ар-

териального давления, оценка ретроградного кровотока, транскраниальная доплерография, соматосенсорные вызванные потенциалы, инфракрасная спектроскопия (NIRS), электроэнцефалография, операция под региональной анестезией с оценкой неврологического дефицита. Все методики имеют ряд преимуществ и недостатков, на данный момент отсутствует золотой стандарт оценки интраоперационной гипоперфузии головного мозга. Необходимо дальнейшее исследование и совершенствование методик, которые позволили бы в будущем определить показания к постановке внутрисосудистого шунта.

## Литература

1. *Ferguson G. G., Eliasziw M., Barr H. W., et al.* The North American Symptomatic Carotid Endarterectomy Trial: surgical results in 1415 patients. *Stroke*. 1999; 30 (9):1751–1758. doi:10.1161/01.str.30.9.1751.
2. *Rothwell P. M., Goldstein L. B.* Carotid Endarterectomy for Asymptomatic Carotid Stenosis. *Stroke*. 2004; 35 (10): 2425–2427. doi:10.1161/01.STR.0000141706.50170.a7.
3. Randomised trial of endarterectomy for recently symptomatic carotid stenosis: final results of the MRC European Carotid Surgery Trial (ECST). *Lancet* (London, England). 1998; 351 (9113): 1379–1387. <http://www.ncbi.nlm.nih.gov/pubmed/9593407>.
4. *Ferguson G. G., Eliasziw M., Barr H. W.K., et al.* The North American Symptomatic Carotid Endarterectomy Trial. *Stroke*. 1999; 30 (9): 1751–1758. doi:10.1161/01.STR.30.9.1751.
5. *Halliday A., Harrison M., Hayter E., et al.* 10-year stroke prevention after successful carotid endarterectomy for asymptomatic stenosis (ACST-1): a multicentre randomised trial. *Lancet*. 2010; 376 (9746): 10741084. doi:10.1016/S0140–6736(10)61197-X.
6. *Hill M. D., Brooks W., Mackey A., et al.* Stroke After Carotid Stenting and Endarterectomy in the Carotid Revascularization Endarterectomy Versus Stenting Trial (CREST). *Circulation*. 2012; 126 (25): 3054–3061. doi:10.1161/CIRCULATIONAHA.112.120030.
7. *Krul J. M., van Gijn J., Ackerstaff R. G., Eikelboom B. C., Theodorides T., Vermeulen F. E.* Site and pathogenesis of infarcts associated with carotid endarterectomy. *Stroke*. 1989; 20 (3): 324–328. doi:10.1161/01.STR.20.3.324.
8. *Chongruksut W., Vaniyapong T., Rerkasem K.* Routine or selective carotid artery shunting for carotid endarterectomy (and different methods of monitoring in selective shunting. *Cochrane Database Syst Rev*. 2014; 6.
9. *Aburahma A. F., Mousa A. Y., Stone P. A.* Shunting during carotid endarterectomy. *J Vasc Surg*. 2011; 54 (5): 1502–1510. doi:10.1016/j.jvs.2011.06.020.
10. *Bennett K. M., Scarborough J. E., Cox M. W., Shortell C. K.* The impact of intraoperative shunting on early neurologic outcomes after carotid endarterectomy. *J Vasc Surg*. 2015; 61 (1): 96–102. doi:10.1016/j.jvs.2014.06.105.
11. *AbuRahma A. F., Mousa A. Y., Stone P. A.* Shunting during carotid endarterectomy. *J Vasc Surg*. 2011; 54 (5): 1502–1510. doi:10.1016/j.jvs.2011.06.020.
12. *LeSar C. J., Sprouse L. R., Harris W. B.* Permissive Hypertension during Awake Eversion Carotid Endarterectomy: A Physiologic Approach for Cerebral Protection. *J Am Coll Surg*. 2014; 218 (4): 760–766. doi:10.1016/j.jamcollsurg.2013.12.029.
13. *Ott D., Cooley D., Chapa L.* Carotid endarterectomy without temporary intraluminal shunt. Study of 309 consecutive operations. *Ann Surg*. 1980; 191: 708–714.
14. *Littooy F., Halstuk K., Mamdani M.* Factors influencing morbidity of carotid endarterectomy without a shunt. *Am Surg*. 1984; 50: 350–353.
15. *Nunes R. R., Neto G. F. D., Alencar J. C. G. de, et al.* Anesthetics, Cerebral Protection and Preconditioning. *Brazilian J Anesthesiol* (English Ed. 2013; 63 (1): 119–128. doi:10.1016/j.bjane.2012.06.003.
16. *Harukuni I., Bhardwaj A.* Mechanisms of brain injury after global cerebral ischemia. *Neurol Clin*. 2006; 24: 1–21.
17. *Blanck T., Haile M., Xu F.* Isoflurane pretreatment ameliorates post ischemic neurologic dysfunction and preserves hippocampal Ca<sub>2</sub>C/calmodulin dependent protein kinase in a canine cardiac arrest model. *Anesthesiology*. 2000; 93:1285–1293.
18. *Warner D., Takaoka S., Wu B.* Electroencephalographic burst suppression is not required to elicit maximal neuroprotection from pentobarbital in a rat model of focal cerebral ischemia. *Anesthesiology*. 1996; 84: 1475–1484.
19. *Milde L., Mildem J., Lanier W.* Comparison of the effects of isoflurane and thiopental on neurologic outcome and neuropathology after temporary focal cerebral ischemia in primates. *Anesthesiology*. 1988; 69: 905–913.
20. *Wilhelm S., Ma D., Maze M.* Effects of xenon on in vitro and in vivo models of neuronal injury. *Anesthesiology*. 2002; 96: 1485–1491.
21. *Proescholdt M., Heimann A., Kempfski O.* Neuroprotection of S(+) ketamine isomer in global fore brain ischemia. *Brain Res*. 2001; 904: 245–251.
22. *Dellaretti M., de Vasconcelos L. T., Dourado J., de Souza R. F., Fontoura R. R., de Sousa A. A.* Locoregional Anesthesia for Carotid Endarterectomy: Identification of Patients with Intolerance to Cross-Clamping. *World Neurosurg*. 2016; 87: 61–64. doi:10.1016/j.wneu.2015.11.097.

23. *Pasin L., Nardelli P., Landoni G., et al.* Examination of regional anesthesia for carotid endarterectomy. *J Vasc Surg.* 2015; 62 (3): 631–634.e1. doi:10.1016/j.jvs.2015.03.074.
24. *Crawford E.S., De Bakea M.E., Morris G.C., Fields W.S.* Arterial reconstructive operation for occlusive disease of the innominate, carotid, subclavian, and vertebral arteries. *Prog Cardiovasc Dis.* 1960; 3: 145–161. doi:10.1016/s0033-0620(60)80078-3.
25. *Kordzadeh A., Abbassi O.A., Prionidis I., Shawish E.* The Role of Carotid Stump Pressure in Carotid Endarterectomy: A Systematic Review and. 2020; 13 (1): 28–37. doi:10.3400/avd.ra.19-00100.
26. *Ackerstaff R.G.A., Jansen C., Moll F.L., Vermeulen F.E.E., Hamerlijnck R.P.H.M., Mauser H.W.* The significance of microemboli detection by means of transcranial Doppler ultrasonography monitoring in carotid endarterectomy. *J. Vasc Surg.* 1995; 21 (6): 963–969. doi:10.1016/S0741-5214(95)70224-5.
27. *Udesh R., Natarajan P., Thiagarajan K., et al.* Transcranial Doppler Monitoring in Carotid Endarterectomy: A Systematic Review and Meta-analysis. *J Ultrasound Med.* 2017; 36 (3): 621–630. doi:10.7863/ultra.16.02077.
28. *Kamitaki B.K., Tu B., Wong S., Mendiratta A., Choi H.* Quantitative EEG Changes Correlate With Post-Clamp Ischemia During Carotid Endarterectomy. *J Clin Neurophysiol.* 2021; 38 (3): 213–220. doi:10.1097/WNP.0000000000000686.
29. *Thirumala P.D., Thiagarajan K., Gedela S., Crammond D.J., Balzer J.R.* Diagnostic accuracy of EEG changes during carotid endarterectomy in predicting perioperative strokes. *J Clin Neurosci.* 2016; 25:1–9. doi:10.1016/j.jocn.2015.08.014.
30. *Fletcher J.P., Morris J.G.L., Little J.M., Kershaw L.Z.* EEG MONITORING DURING CAROTID ENDARTERECTOMY. *ANZ J Surg.* 1988; 58 (4): 285–288. doi:10.1111/j.1445-2197.1988.tb01057.x.
31. *Chang R., Reddy R.P., Sudadi S., et al.* Diagnostic accuracy of various EEG changes during carotid endarterectomy to detect 30-day perioperative stroke: A systematic review. *Clin Neurophysiol.* 2020; 131 (7): 1508–1516. doi:10.1016/j.clinph.2020.03.037.
32. *Nwachuku E.L., Balzer J.R., Yabes J.G., Habeych M.E., Crammond D.J., Thirumala P.D.* Diagnostic Value of Somatosensory Evoked Potential Changes During Carotid Endarterectomy. *JAMA Neurol.* 2015; 72 (1): 73. doi:10.1001/jamaneurol.2014.3071.
33. *Uno M., Yagi K., Takai H., et al.* Comparison of Single and Dual Monitoring during Carotid Endarterectomy. *Neurol Med Chir (Tokyo).* 2021; 61 (2):124–133. doi:10.2176/nmc.oa.2020-0286.
34. *Sihotsky V., Berek P., Kopolovets I., et al.* Cerebral monitoring during carotid endarterectomy using transcranial cerebral oximetry. *Bratislava Med J.* 2020; 121 (06): 431–436. doi:10.4149/BLL\_2020\_070.
35. *Rocha-Neves J.P., Pereira-Macedo J., Moreira A.L., et al.* Efficacy of near-infrared spectroscopy cerebral oximetry on detection of critical cerebral perfusion during carotid endarterectomy under regional anesthesia. *Vasa.* 2020; 49 (5): 367–374. doi:10.1024/0301-1526/a000879.
36. *Hejčl A., Jiráňková K., Malucelli A., et al.* Selective internal carotid artery cross-clamping increases the specificity of cerebral oximetry for indication of shunting during carotid endarterectomy. *Acta Neurochir (Wien).* 2021; 163 (6): 1807–1817. doi:10.1007/s00701-020-04621-1.

## КАРОТИДНЫЕ РЕКОНСТРУКЦИИ: ЭВОЛЮЦИЯ МЕТОДИК И СРАВНИТЕЛЬНЫЕ РЕЗУЛЬТАТЫ

Белоярцев Д. Ф.

Федеральное государственное бюджетное учреждение «Национальный медицинский исследовательский центр хирургии имени А. В. Вишневского» Министерства здравоохранения Российской Федерации, г. Москва, Российская Федерация

### 1. История хирургии каротидной бифуркации

В ноябре 1954 года широчайший резонанс вызвала публикация в журнале *Lancet* о первой успешной реконструкции каротидной бифуркации при атеросклеротическом стенозе, выполненной лондонскими врачами во главе с доктором Eastcott ННГ 19 мая того же года [1]. Так, невролог GW Pickering (рис. 1) заподозрил у пациентки с транзиторными ишемическими атаками (ТИА) в виде преходящих правосторонней гемиплегии и слепоты на левый глаз атеросклеротическое поражение ВСА и направил ее на ангиографию, где был выявлен критический стеноз указанной артерии слева, после чего он предложил С. G. Rob (рис. 2), руководителю хирургической клиники, устранить дефект хирургическим путем. Н.Н.Г. Eastcott (рис. 3) под руководством шефа клиники в условиях наружной общей гипотермии (28 °С) выполнил резекцию ВСА дистальнее стеноза и анастомозировал ее с предварительно полностью проксимально пересеченной НСА по типу «конец-в-конец» (рис. 4).

Основополагающее значение этого сообщения, помимо приоритетности, заключалось в безоговорочной клинической эффективности проведенного вмешательства — 66-летняя больная с 26 декабря 1953 г. перенесла 33 ТИА в соответствующей гемисфере, полностью прекратившиеся после восстановления нормальной проходимости ВСА. Известно, что эта женщина прожила около 20 лет, повторных нарушений мозгового кровообращения (НМК) у нее не возникало [2].

Если же придерживаться хронологического принципа, то первой успешной реконструк-



Рис. 1. George W. Pickering (1904–1980)



Рис. 2. Charles G. Rob (1913–2001)



Рис. 3. Harry H.G. Eascott (1917–2009)

цией каротидной бифуркации при атеросклерозе следует признать операцию, выполненную 20 октября 1951 г. пациенту в возрасте 41 года хирургом из Буэнос-Айреса Raul Carrea [3] (рис. 5), который резецировал левую ВСА дистальнее бляшки на неизменном участке и анастомозировал по типу «конец-в-конец» с начальным отделом интактной НСА (рис. 6). Несколько позднее, 7 августа 1953 г., Michael De Bakey (рис. 7) впервые успешно произвел тромбэндартерэктомию из левой ВСА у больного 53 лет (рис. 8), и именно этому типу вмешательств было суждено стать операцией выбора в каротидной хирургии на многие десятилетия [4].




Рис. 4. Операция Eastcott с соавт.



Рис. 5. Raul Carrea (1917–1978)



Рис. 7. Michael De Bakey (1908–2008)



Рис. 6. Операция Carrea

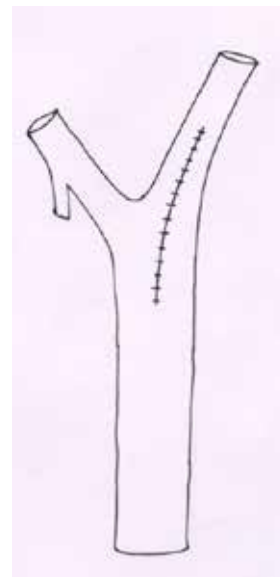


Рис. 8. Операция De Bakey

В отличие от публикации Eastcott, сообщения о вмешательствах Carrea и De Bakey появились только в 1955 и 1961 гг. соответственно, что можно связать со следующим обстоятельством. Оба автора оперировали больных после перенесенных инсультов в анамнезе, и выздоровления в виде полного разрешения неврологического дефицита (что вполне естественно в рамках современных представлений) не отметили. Пациент Carrea исходно страдал слепотой на один глаз, афазией и гемипарезом. После вмешательства у больного полностью восстановилась моторная функция и речь, но сохранилась слепота. Такой вопрос, как профилактика повторных нарушений мозгового кровообращения, в то время, видимо, не обсуждался, хотя эффективность оперативного лечения, проведенного этими хирургами, оказалась выше всяких похвал. Так, у пациента Carrea в течение 23 лет после вмешательства новых неврологических расстройств не отмечалось, а причиной смерти в 1974 г. послужил инфаркт миокарда [5]. Больной De Bakey прожил 19 лет после реваскуляризации головного мозга, без возникновения повторного очагового дефицита, и умер в 1972 г. от осложнений ИБС [6].

Если рассматривать обсуждаемую проблему несколько шире, вне связи с окклюзирующими поражениями экстракраниальных сосудов, то окажется, что первую успешную реконструкцию сонных артерий выполнил доктор John Conley (рис. 9) из Нью-Йорка в марте 1951 г. у больного 36 лет с рецидивом каротидной хемодектомы [7]. Для радикального удаления опухоли автору пришлось резецировать вовлеченные сегменты ОСА и ВСА, восстановив проходимость с помощью 15-сантиметрового аутовенозного протеза из реверсированной *v. saphena magna* (рис. 10).

Первое протезирование ВСА именно при атеросклерозе произвел 14 июля 1954 г. доктор Frank DeBakey из Хьюстона больному 49 лет с постепенно нарастающим в течение 3 мес. очаговым дефицитом, используя в качестве трансплантата лиофилизированную гомоартерию [8]. Примечательно, что этот же пациент оказался первым оперированным по поводу двустороннего поражения. Через 3 мес. ему было выполнено общесонно-наружнесонное протезирование таким же трансплантатом в связи с ок-




Рис. 9. John Conley (1912–1999)

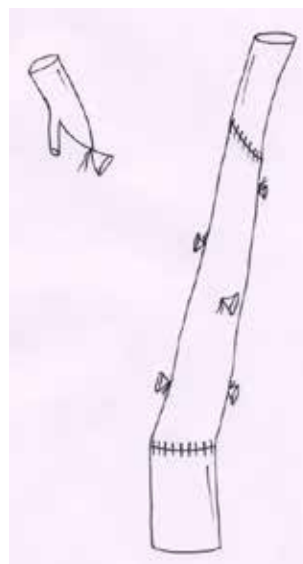


Рис. 10. Операция Conley

клюзией контрлатеральной ВСА. Возможно, это явилось и первым случаем реваскуляризации головного мозга через систему НСА.

За период с 1954 по 1958 год включительно появилось несколько сообщений, помимо вышеперечисленных, по реконструкциям ВСА при атеросклерозе. Часть из них касалась единичных наблюдений, в том числе тромбэн-дартерэктомии [9], и первого аутовенозного протезирования ВСА [10], другие работы описывали хирургический опыт в группах пациентов. Так, Rob C. и Wheeler E. В. выполнили 15 успешных реконструкций ВСА (12 тромбэн-

дартерэктомий и 3 резекции с анастомозом «конец-в-конец» между ВСА и ОСА), но никак не объяснили своих предпочтений к использованным техническим вариантам вмешательств [11]. Lyons С. и Galbraith G. для реваскуляризации ВСА почему-то предложили операцию подключично-сонного шунтирования, которую впервые и провели в 6 наблюдениях [12]. Естественным образом подобное вмешательство никогда более при изолированных поражениях ВСА не применялось, но стало операцией выбора при непроходимости ОСА.

В мае 1959 года в журнале *Annals of Surgery* увидела свет статья замечательных американских хирургов из методистского госпиталя Хьюстона (Michael De Bakey, Stanley Crawford, Denton Cooley и George Morris (рис. 11–13)),



Рис. 11. Stanley Crawford (1922–1992)




Рис. 12. Denton Cooley (1920–2016)



Рис. 13. George Morris (1924–1996)

явившаяся первой концептуальной работой по хирургии брахиоцефальных артерий вообще и реконструкциям ВСА в частности [13]. В статье был обобщен опыт 72 успешных вмешательств на ветвях дуги аорты, и из них 37 операций были выполнены при поражении ВСА. Даже при взгляде на подборку оригинальных иллюстраций (рис. 14) становится понятным, что в статье обсуждаются все основные варианты реконструкций каротидной бифуркации при стенозирующем поражении. Так, авторы считают показанием к эндартерэктомии более короткие по протяжению поражения каротидной бифуркации, прежде всего из-за простоты такого вмешательства.

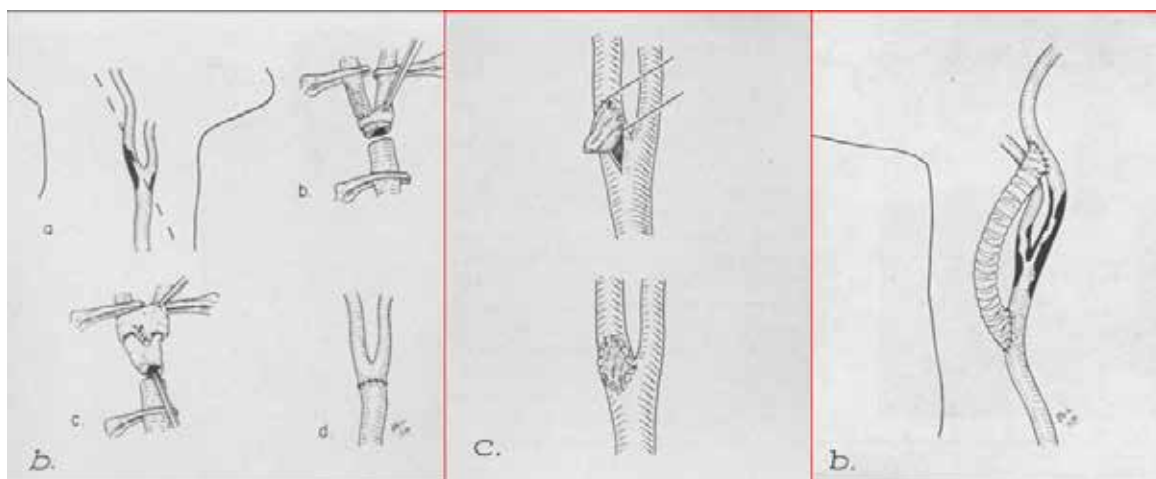


Рис. 14. Иллюстрации из статьи De Bakey M.E., Crawford E.S., Cooley D.A., Morris G.S. Surgical considerations of occlusive disease of the innominate, carotid, subclavian, and vertebral arteries. *Ann. Surg.*, 149: 690, 1959



При большом диаметре ОСА предпочтение отдается пересечению ОСА на 1 см ниже бифуркации, удалению бляшек из ВСА и НСА путем выворачивания и восстановлению проходимости артерий анастомозом «конец-в-конец», что является первым описанием одного из вариантов эверсионной каротидной эндартерэктомии (ЭКЭАЭ).

При меньшем диаметре ОСА авторы считают показанной открытую КЭАЭ через продольную артериотомию и, что принципиально, указывают на обязательность пластики заплатой при небольшом диаметре ВСА. Такой способ реконструкции в дальнейшем получил название классической КЭАЭ (кКЭАЭ).

И наконец, при протяженных поражениях методом выбора описывается шунтирование от ОСА к ВСА с обходом стенозированного участка, то есть вариант реконструкции, в настоящее время исполняющийся путем протезирования ВСА.

В январе 1985 года Kieny R. с соавт. впервые в клинической практике использовали новый вариант эверсионной КЭАЭ [14]. Смысл операции заключался в отсечении ВСА на уровне устья от ОСА, удалению бляшки из ВСА путем выворачивания артерии с реплантацией последней в старое устье. При необходимости анастомоз расширялся за счет дополнительного рассечения медиальной стенки ВСА и латеральной стенки ОСА (рис. 15).

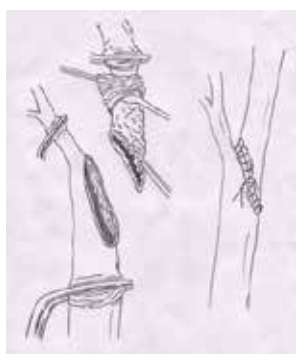

Рис. 15. Операция Kieny

В 1987 году техника Kieny была несколько модифицирована Raithel D., который стал отсекать ВСА на площадке, выкроенной из стенки ОСА, что облегчает диссекцию слоев ВСА и формирование анастомоза [15].

Среди отечественных авторов первым 4 декабря 1960 года выполнил успешную кКЭАЭ минский нейрохирург Э.И. Злотник (рис. 16)



Рис. 16. Э.И. Злотник (1919–1993)

[16]. Автор использовал технику прямого шва при закрытии артериотомии.

В этом же 1962 году увидела свет работа Ю.В. Богатырева (рис. 17) из московского Института неврологии, в которой сообщалось о пяти успешных реконструкциях ВСА при атеросклеротических стенозах, и среди них в двух наблюдениях впервые в России было произведено протезирование ВСА 6-миллиметровым лавсановым протезом [17].

И наконец, все в том же 1962 году в ИССХ были выполнены две первые в нашей стране



Рис. 17. Ю.В. Богатырев (1922–?)

(22 марта и 24 апреля) пластики ВСА заплатой А.В. Покровским (рис. 18), но атеросклеротическая бляшка при этом не удалялась [18].



Рис. 18. А.В. Покровский (1930)

Разработка новых вариантов КЭАЭ продолжилась в 90-е гг. и последующие десятилетия. Так, в 1993 году Chevalie J. с соавт. предложили удалить окклюзирующий субстрат из ВСА через две артериотомии: короткой продольной ОСА с переходом на устье НСА и поперечном пересечении ВСА дистальнее бляшки (рис. 19) [19].

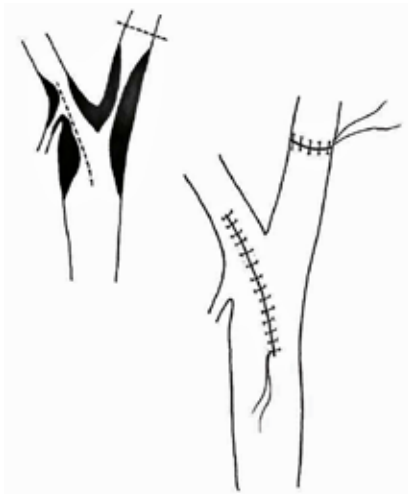

Рис. 19. Операция Chevalier

Россейкин Е.В. с соавт. в 2017 году представили методику аутотрансплантации ВСА, когда сегмент последней, содержащий атеросклеротическую бляшку, резецируется, далее

вне раны путем выворачивания выполняется эндартерэктомия, и затем проводится имплантация указанного сегмента ВСА на прежнее место (рис. 20) [20].

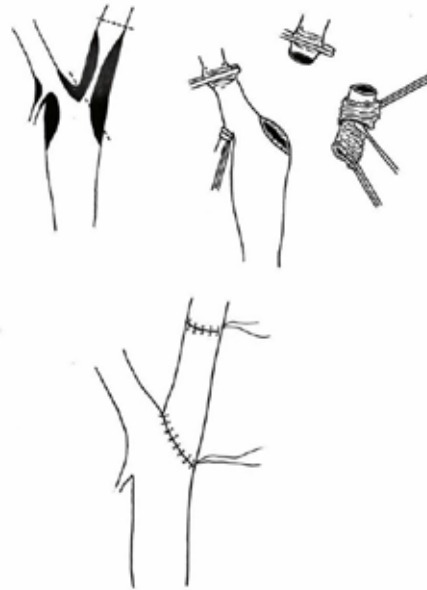


Рис. 20. Операция Россейкина



Рис. 21. А.Е. Зотиков (1959–2021)

В 2018 году Зотиков А.Е. (рис. 21) с соавт. продемонстрировали методику каротидной реваскуляризации, заключающейся в отсечении ВСА в устье по Raithel с дальнейшим рассечением внутренних стенок ВСА и НСА в краинальном направлении, открытой ЭАЭ из указанных сосудов и формированием «новой бифуркации» ОСА (рис. 22) [21].

Игнатенко П.В. с соавт. в 2020 году сообщили об оригинальном варианте формирования «новой бифуркации», «зеркально» противоположному вышеприведенному: для выполнения КЭАЭ применялось отсечение НСА (рис. 23) [22].

Следующим направлением развития хирургии каротидной бифуркации стала разработка гломус-сохраняющих модификаций эверсионной техники. Так, Reigner В. с соавт. в 1995 году первыми предложили для этой цели использовать методику Chevalie J. с соавт. [23].

В 2011 году Анцупов К.А. с соавт. представили вариант отсечения ВСА с сохранением интактного проксимального участка внутренней стенки сосуда, примыкающего к каротидному тельцу (рис. 24) [24].

Musicant S.E. с соавт. (2017) стали проводить неполное пересечение ВСА в устье, оставляя часть артериальной стенки, прилегающей к гломусу (рис. 25) [25].

McBride R с соавт. (в том же 2017 г.) назвали свою гломус-сохраняющую методику частичной экЭАЭ, выполняемую через косую артериотомию ОСА в области бифуркации, из-за возможности лишь частичной эверсии ВСА перед проведением ЭАЭ в такой ситуации (рис. 26) [26].

Виноградов Р.А. в 2019 году предложил для сохранения каротидного тельца отсекал на единой площадке и ВСА и НСА, начиная артериотомию от латеральной стенки ВСА несколько выше устья до медиальной стенки ОСА (рис. 27) [27], что является модификацией экЭАЭ по De Bakey.

И наконец, последней оригинальной методикой в этом ряду следует считать описанную Казанцевым А.Н. с соавт. в 2020 году [28]. Для достижения эффекта гломус-сохранения авторы отсекали ВСА на площадке, включающей латеральные стенки НСА и ОСА (рис. 28).

Следует отметить, что внедрение новых методик КЭАЭ [19–28] после операции Raithel D [15] носит достаточно специфический характер. Прежде всего эти методики используются сугубо локально, не выходя за рамки предложивших их хирургических коллективов, и могут полностью соответствовать понятию «авторских». Сами статистики достаточно скромны по объему (от нескольких десятков [19, 20, 23] до максимально 350 наблюдений

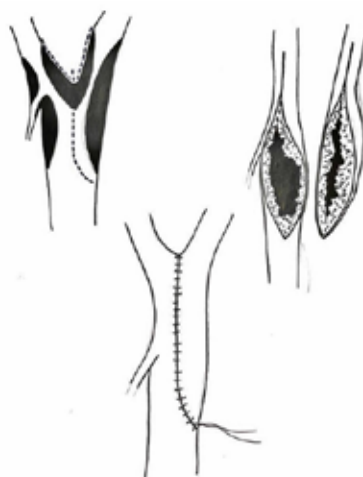

Рис. 22. Операция Зотикова

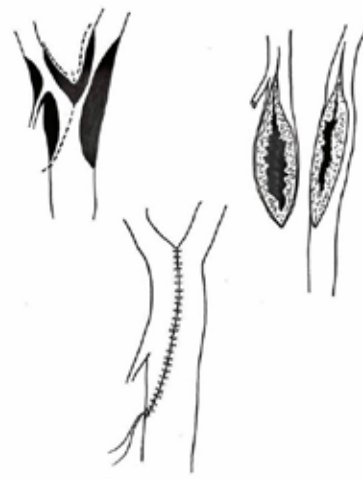

Рис. 23. Операция Игнатенко

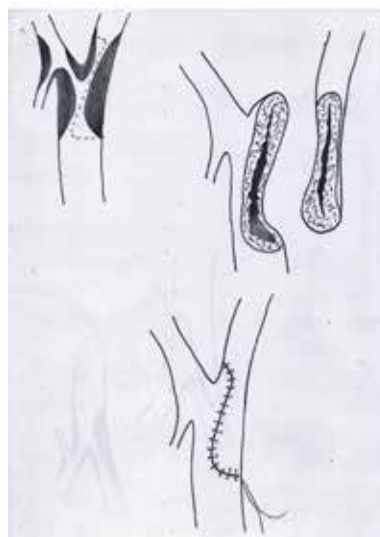


Рис. 24. Операция Анцупова



Рис. 25. Операция Musicant



Рис. 28. Операция Казанцева

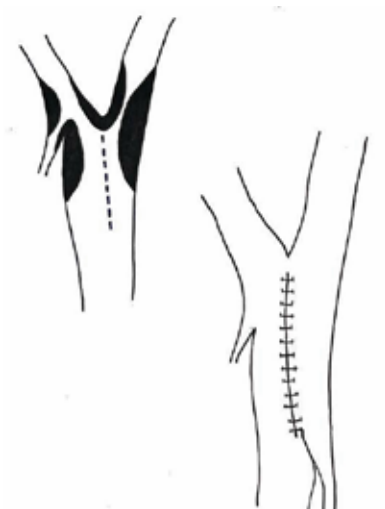


Рис. 26. Операция McBride




Рис. 27. Операция Виноградова

[26]), не всегда сравнивают альтернативные способы реваскуляризации [20, 22, 24, 27], сведения об отдаленных результатах еще более скудны, а сроки наблюдения не превышают 12 мес. [22, 28]. Соответственно, вынести какое-либо обоснованное заключение о целесообразности применения «авторских» способов каротидной реваскуляризации на сегодняшний день не представляется возможным.

## 2. Выбор метода реконструкции каротидной бифуркации

В настоящее время для восстановления проходимости бифуркации сонной артерии при атеросклеротических стенозах используется три основных метода реконструкции. Это открытая или классическая КЭАЭ, внедренная в клиническую практику М. De Bakey в 1953 году [4], на сегодняшний день при ее выполнении считается обязательным вшивание заплаты в артериотомическое отверстие.

Далее в хронологическом порядке следует разместить протезирование ВСА, впервые проведенное в 1954 году F. Denman [8]. И наконец третьим в ряду обсуждаемых вариантов вмешательства является эверсионная КЭАЭ, предложенная хирургическим коллективом Методистского госпиталя Хьюстона

в 1959 году [13]. В настоящее время эКЭАЭ используется в вариантах, внедренном R. Kieny

в 1985 году [14] или несколько модифицированном D. Raithel в 1987 году [15].

Таблица 1

Частота использования различных методик КЭАЭ по литературным данным

| Автор                              | Количество наблюдений | эКЭАЭ | кКЭАЭ | Протезирование ВСА |
|------------------------------------|-----------------------|-------|-------|--------------------|
| Archie J.P., 2000 [35]             | 1360                  | –     | 100%  | –                  |
| Trisal V. et al, 2002 [36]         | 1648                  | –     | 100%  | –                  |
| Darling R.C. et al, 2003 [37]      | 3429                  | 100%  | –     | –                  |
| Raithel D., 2004 [38]              | 19243                 | 61%   | 26%   | 6%                 |
| Duncan J.M. et al, 2008 [39]       | 1609                  | –     | 100%  | –                  |
| Ricco J.B. et al, 2009 [40]        | 1585                  | –     | 88%   | 12%                |
| Фокин А.А., Бабкин Е.В., 2010 [41] | 2240                  | 25%   | 63%   | 3%                 |
| Dorigo W. et al, 2011 [42]         | 4305                  | –     | 100%  | –                  |
| Radak D.J. et al, 2012 [43]        | 9897                  | 100%  | –     | –                  |
| Baracchini C. et al, 2012 [44]     | 1458                  | 100%  | –     | –                  |
| Babu M.A. et al, 2013 [45]         | 1335                  | –     | 100%  | –                  |
| Kang J. et al, 2014 [46]           | 3014                  | 11%   | 89%   | –                  |
| Ballotta E. et al, 2014 [47]       | 2007                  | 100%  | –     | –                  |
| Ben Ahmed S. et al, 2017 [48]      | 1385                  | 100%  | –     | –                  |
| Виноградов Р.А., 2019 [27]         | 1448                  | 73%   | 13%   | –                  |
| Karpenko A. et al, 2020 [49]       | 1215                  | 51%   | 49%   | –                  |
| Казанцев А.Н. с соавт., 2020 [50]  | 2130                  | 30%   | 70%   | –                  |

Следует сказать, что оценить клиническое значение и результативность перечисленных методов реконструкции ВСА не всегда представляется возможным по ряду причин. Так, значительная часть сообщений в доступной англоязычной литературе посвящена многоцентровым исследованиям, включающим от нескольких тысяч [29–31] до десятков тысяч [32–34] случаев каротидных вмешательств. Нередко эти источники не ограничиваются рамками нескольких клиник одной страны [29, 30], а отражают опыт десятков клинических учреждений из десятков стран [31–34]. Естественно, что при таком способе обработки информации обсуждать показания к каким-либо вариантам реконструкций просто технически невозможно. В лучшем случае в таких работах сопоставляются результаты каких-либо двух методов вме-

шательства [32, 34] (пластика заплатой/прямой шов, кКЭАЭ/эКЭАЭ и т. д.).

Если обратиться к данным авторских коллективов, обладающих значительным опытом (более 1000 наблюдений) каротидных реконструкций, то окажется, что большинство из них исповедует «монохирургический» подход [35–37, 39, 42–45, 47, 48] (табл. 1). Те же, кто использует различные методы вмешательств на ВСА, не всегда обсуждают показания к выбору того или иного способа реконструкции, либо не проводят сравнительной оценки их результатов [27], [38], [40], [41], [49], [50].

В небольших статистиках, опубликованных в отечественной литературе, по сравнению различных видов каротидных реконструкций вопросы показаний к тому или другому методу вмешательств также не оговариваются [51–53].

### 3. Показания к различным способам реконструкции при стенозах внутренней сонной артерии

Принципиальными моментами в выборе методики восстановления нормальной проходимости каротидной бифуркации являются следующие: в первую очередь это толерантность головного мозга к пережатию ВСА и анатомические взаимоотношения в операционной ране, в меньшей степени — характер поражения сонных артерий (прежде всего протяженность атеросклеротической бляшки в ВСА).

**Эверсионная КЭАЭ.** Показаниями к такому варианту вмешательств, с нашей точки зрения, в порядке убывания по значимости являются:

- «анатомическая» доступность ВСА для выполнения эЭАЭ;
- толерантность головного мозга к пережатию ВСА;
- отсутствие выраженного кальциноза;
- сочетание стеноза и извитости ВСА.

Что мы подразумеваем под «анатомической доступностью» ВСА? Если для мобилизации ВСА на протяжении, необходимом для выполнения эверсионной КЭАЭ, требуется мобилизация *n. hypoglossus*, перевязка *a. occipitalis*, пересечение *m. digastricus*, то есть только этих анатомических структур в различном сочетании, не более, мы считаем ВСА «анатомически доступной» для проведения эКЭАЭ. Если же для указанной мобилизации ВСА необходим тот или иной контакт с *plexus pharyngeus*, *n. glossopharyngeus* либо резекция *processus styloideus*, то риск повреждения черепно-мозговых нервов с развитием соответствующей симптоматики превышает возможные выгоды от применения эверсионной методики, и ВСА рассматривается как «анатомически недоступная» для проведения эКЭАЭ (рис. 29). В последнем случае предпочтение кКЭАЭ как методики, требующей менее обширной мобилизации ВСА, позволяет исключить либо в значительной мере снизить возможность тяжелой и стойкой периферической нейропатии в послеоперационном периоде.

Нетолерантность головного мозга к пережатию сама по себе не является абсолютным противопоказанием к выполнению эКЭАЭ. Некоторые авторы, пользующиеся селективным

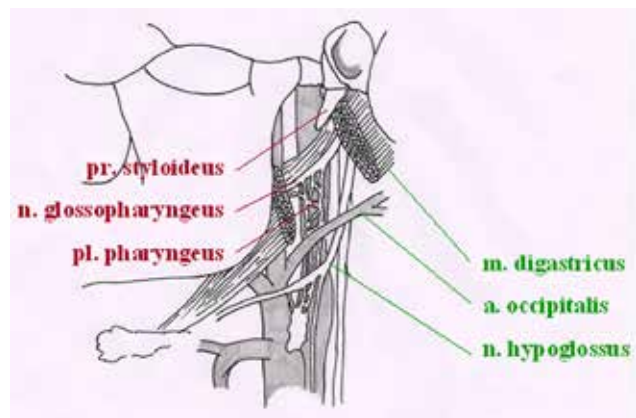


Рис. 29. Схема анатомических структур, окружающих внутреннюю сонную артерию

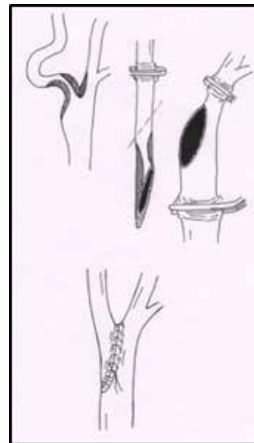


Рис. 30. Операция при сочетании стеноза и извитости ВСА

шунтированием, в 100% наблюдений используют эверсионную методику.

Тем не менее, с нашей точки зрения, выполнение эКЭАЭ в таких условиях технически более сложно и повышает риск возникновения хирургических дефектов при проведении вмешательства.

Под выраженным кальцинозом мы понимаем циркулярное или практически циркулярное обызвествление ВСА на всем либо большем протяжении атеросклеротического поражения. Выполнение эверсии при указанном состоянии ВСА чревато избыточным истончением или даже прорезыванием остающейся адвентиции. Следует учитывать, что возникновение подобных же дефектов возможно и при проведении кКЭАЭ при выраженном кальцинозе, что делает методикой выбора при таком состоянии ВСА протезирование артерии.

В случае сочетания извитости и стеноза ВСА эКЭАЭ опять-таки не является абсолютно показанной. Здесь возможно выполнение

и протезирования артерии, и резекции сегмента ВСА, содержащего атеросклеротическую бляшку с последующей реплантацией в ОСА (рис. 30), что определяется только интраоперационной ситуацией.

Открытая КЭАЭ с пластикой заплатой. До 1992 года большая часть КЭАЭ в ИХВ (Институт хирургии им. А.В. Вишневского, а тогда использовалась только классическая методика) заканчивалась наложением прямого шва на артериотомию, а именно в 66% случаев. Только трети больным вшивалась заплата. С 1993 года по настоящее время во всех наблюдениях кКЭАЭ завершалась пластикой артериотомического дефекта заплатой, и ни в одном случае прямой шов не применялся. Указанная смена тактики была связана с анализом отдаленных результатов [54]. Так, пятилетняя частота рестенозов более 60% и окклюзий реконструированной ВСА при прямом шве артерии составила 30%, при вшивании заплаты—16%. Показания к кКЭАЭ с обязательной пластикой заплатой в настоящее время мы определяем следующим образом:

- «анатомическая недоступность» ВСА для выполнения ЭКЭАЭ;
- протяженность артериотомии до 5 см;
- нетолерантность головного мозга к пережатию ВСА.

При изучении 5-летней частоты рестенозов свыше 60% и окклюзий после КЭАЭ в зависимости от протяженности артериотомии оказалось, что при длине артериотомического дефекта до 4 см указанная частота составляет 9%, при длине от 4 до 6 см—32%, а свыше 6 см—70% ( $p < 0,0005$ ) [54]. Исходя из полученных данных, при протяженных атеросклеротических бляшках свыше 4–6 см с 1995 г. в большинстве случаев мы стали использовать протезирование ВСА.

**Протезирование ВСА.** В настоящее время показаниями к применению этой методики при атеросклеротических стенозах ВСА, с нашей точки зрения, служат:

- поражение ВСА протяженностью свыше 4–6 см;
- выраженное обызвествление артерии.

При протезировании ВСА у 63 пациентов при протяженных атеросклеротических бляшках с 1995 г. в средние сроки наблюдения 29 мес. (максимально до 8 лет) частота ресте-

нозов > 60% и окклюзий составила 3,8% [55], что гораздо ниже ранее приведенного уровня в 32–70% тех же рецидивных поражений при использовании длинных заплат [54].

#### 4. Влияние способа реконструкции каротидной бифуркации на непосредственные результаты вмешательства

В среднем по всей группе больных со стенозами ВСА в ведущих центрах сочетанный показатель «летальность + осложнения» от инсульта не превышает 4–5%, что можно считать стандартом качества КЭАЭ. Так, N. Hertzler [56], суммировав результаты 22 публикаций по крупнейшим статистикам в 1987 г., что составило всего 14 606 операций, показал, что частота возникновения периоперационного неврологического дефицита при КЭАЭ составляет в среднем 2,2%, из них при асимптомных поражениях—1,6%, у симптомных—2,5%, причем у больных с ТИА указанный дефицит развивался в 1,8% случаев, а после инсульта— в 3,9%. При окклюзии контрлатеральной ВСА частота инсультов после операций составила 6,1%, тогда как при проходимой ВСА с другой стороны—1,1%.

Сочетанный показатель частоты периоперационных инсультов/летальности для симптомных больных в исследованиях NASCET и ESCT на 1991 г. составил 5,8–7,5% [57, 58]. С накоплением опыта и совершенствованием хирургической техники эти результаты удалось существенно улучшить, о чем свидетельствуют данные как самых крупных индивидуальных статистик отдельных хирургических коллективов, так и хирургических регистров, опубликованные после 2000 г. (табл. 2). Показатель периоперационный инсульт/летальность в оригинальных работах до 2010 составляет по общим группам больных от 1,4% до 2,1% [35, 37–39, 59], а после указанной даты [42–50] нередко не достигает и 1% [44, 45, 47], что даже ниже такового показателя в классических асимптомных исследованиях: 2,3%—3,1% [66, 67].

Следует добавить, что некоторые авторы в сериях по 1500–2000 КЭАЭ имеют нулевую летальность [44, 47]. Данные регистров и мета-анализов [60–65], естественно, чаще уступают индивидуальным по причине включения резуль-

Таблица 2

## Непосредственные результаты каротидной эндартерэктомии

|                                   | Годы исследования | Количество наблюдений | Периоперационные инсульт/летальность |
|-----------------------------------|-------------------|-----------------------|--------------------------------------|
| <b>Индивидуальные статистики</b>  |                   |                       |                                      |
| Archie J.P., 2000 [35]            | 1983–1998         | 1360                  | 2,1%                                 |
| Darling R.C. et al, 2003 [37]     | 1994–1999         | 3329                  | 1,5%                                 |
| La Muraglia G.M. et al, 2004 [59] | 1989–1999         | 2236                  | 1,4%                                 |
| Raithel D., 2004 [38]             | 1984–2003         | 19243                 | 1,4%                                 |
| Duncan J.M. et al, 2008 [39]      | 1998–2007         | 1609                  | 2,0%                                 |
| Dorigo W. et al, 2011 [42]        | 1996–2008         | 4305                  | 1,3%                                 |
| Radak D. et al, 2012 [43]         | 1991–2010         | 9897                  | 2,3%                                 |
| Baracchini C. et al, 2012 [44]    | 1998–2009         | 1458                  | 0,3%                                 |
| Babu M.A. et al, 2013 [45]        | –                 | 1335                  | 0,9%                                 |
| Kang J. et al, 2014 [46]          | 1989–2005         | 3014                  | 2,4%                                 |
| Ballotta E. et al, 2014 [47]      | 1990–2012         | 2007                  | 0,2%                                 |
| Ben Ahmed S. et al, 2017 [48]     | 2004–2013         | 1385                  | 1,3%                                 |
| Виноградов Р.А., 2019 [27]        | 2010–2017         | 1448                  | 1,2%                                 |
| Казанцев А.Н. с соавт., 2020 [50] | 2015–2019         | 2130                  | 0,9%                                 |
| <b>Хирургические регистры</b>     |                   |                       |                                      |
| Medicare, Джорджия [60]           | 1993              | 1945                  | 3,7%                                 |
| Северная Каролина [61]            | 1988–1993         | 11 973                | 2,7%                                 |
| Мэрилэнд [62]                     | 1994–2003         | 23 237                | 1,3%                                 |
| Калифорния [63]                   | 1999–2003         | 51 331                | 1,0%                                 |
| NSQIP [64]*                       | 2000–2003         | 13 622                | 3,4%                                 |
|                                   | 2007–2008         | 13 316                | 2,0%                                 |
| <b>Метаанализы</b>                |                   |                       |                                      |
| Reddy RP et al, 2019 [65]         | –                 | 123 507               | 3,1%                                 |

\*NSQIP — Национальная программа улучшения качества хирургической помощи, США.

Таблица 3

## Частота выполнения различных видов реконструкций на каротидной бифуркации

| Год   | эКЭАЭ     | кКЭАЭ     | Протезирование ВСА | Всего      |
|-------|-----------|-----------|--------------------|------------|
| 2008  | 84 (49%)  | 41 (24%)  | 46 (27%)           | 171 (27%)  |
| 2009  | 159 (67%) | 51 (21%)  | 28 (12%)           | 238 (38%)  |
| 2010  | 173 (78%) | 35 (16%)  | 13 (6%)            | 221 (35%)  |
| Всего | 416 (66%) | 127 (20%) | 87 (14%)           | 630 (100%) |



Таблица 4

Недостаточно различающиеся исходные клинические признаки ( $p > 0,05$ )

| Признак  | эКЭАЭ      | кКЭАЭ      | Протезирование ВСА |
|--|------------|------------|--------------------|
| Возраст (в годах)  | 64,7±8,4   | 65,3±8,9   | 65,9±7,6           |
| Распространенность поражения ВСА:<br>одностороннее<br>двустороннее | 57%<br>43% | 54%<br>46% | 53%<br>47%         |
| % стеноза ВСА по данным ЦДС  | 78±8%      | 78±8%      | 79±8%              |
| Гемодинамически значимая ПД ВСА*                                   | 2,6%       | 1,6%       | 4,6%               |
| АГ   | 94%        | 94%        | 95%                |
| СД   | 20%        | 26%        | 17%                |
| Инфаркт миокарда в анамнезе  | 22%        | 22%        | 23%                |
| Реваскуляризация миокарда в анамнезе                               | 13%        | 15%        | 8%                 |
| Реконструкции других артериальных бассейнов в анамнезе             | 20%        | 18%        | 28%                |

\*Сопутствующая патологическая деформация (ПД) на стороне стенотического поражения ВСА.

Таблица 5

Присутствие стенокардии напряжения ( $p > 0,05$ )

| Стенокардия напряжения | эКЭАЭ     | кКЭАЭ     | Протезирование ВСА | Всего      |
|------------------------|-----------|-----------|--------------------|------------|
| Отсутствует            | 71%       | 67%       | 71%                | 444 (70%)  |
| ФК I–II                | 25%       | 29%       | 24%                | 161 (26%)  |
| ФК III–IV              | 4%        | 4%        | 5%                 | 25 (4%)    |
| Всего                  | 416 (66%) | 127 (20%) | 87(14%)            | 630 (100%) |

Таблица 6

Поражение других артериальных бассейнов ( $p > 0,05$ )

| Артериальный бассейн    | эКЭАЭ | кКЭАЭ | Протезирование ВСА | Всего |
|-------------------------|-------|-------|--------------------|-------|
| Аорто-бедренный         | 10%   | 7%    | 9%                 | 9%    |
| Бедренно-подколенный    | 27%   | 28%   | 39%                | 29%   |
| Аневризма брюшной аорты | 7%    | 7%    | 4%                 | 6%    |
| Почечные артерии        | 1,4%  | 2,4%  | 1,2%               | 1,6%  |

Таблица 7

Достоверно различающиеся исходные клинические признаки ( $p < 0,05$ )

| Признак                             | эКЭАЭ      | кКЭАЭ      | Протезирование ВСА | Достоверность |
|-------------------------------------|------------|------------|--------------------|---------------|
| Пол: мужчины<br>женщины             | 66%<br>34% | 76%<br>24% | 82%<br>18%         | $p < 0,01$    |
| Длина АСБ по данным ЦДС (мм)        | 23,3±6,9   | 26,7±6,4   | 27,4±8,0           | $p < 0,05$    |
| Тип АСБ: стабильная<br>нестабильная | 72%<br>28% | 63%<br>37% | 45%<br>55%         | $p = 0,000$   |

**Таблица 8**

**Исходная степень хронической сосудисто-мозговой недостаточности (СМН) ( $p < 0,05$ )**

| СМН            | эКЭАЭ | кКЭАЭ | Протезирование ВСА | Всего |
|----------------|-------|-------|--------------------|-------|
| 1              | 62%   | 50%   | 44%                | 57%   |
| 2              | 11%   | 10%   | 18%                | 12%   |
| 4              | 27%   | 40%   | 38%                | 31%   |
| НМК в анамнезе | 38%   | 50%   | 56%                | 43%   |
| Всего          | 66%   | 20%   | 14%                | 100%  |

**Таблица 9**

**Недостовечно различающиеся послеоперационные результаты ( $p > 0,05$ )**

| Признак                           | эКЭАЭ        | кКЭАЭ | Протезирование ВСА | Всего |
|-----------------------------------|--------------|-------|--------------------|-------|
| Экстубация на операционном столе  | 88%          | 94%   | 89%                | 89%   |
| Травма ЧМН                        | 4,6%         | 7,1%  | 10,3%              | 5,9%  |
| Летальность от ОНМК               | 0,24%        | 0     | 1,15%              | 0,32% |
| Инсульт + летальность от инсульта | <b>1,44%</b> | 2,36% | <b>5,75%</b>       | 2,22% |

**Таблица 10**

**Частота послеоперационных НМК ( $p > 0,05$ )**

| П/о НМК              | эКЭАЭ            | кКЭАЭ     | Протезирование ВСА | Всего      |
|----------------------|------------------|-----------|--------------------|------------|
| ТИА гомолатеральная  | 2 (0,48%)        | 2 (1,57%) | 1 (1,15%)          | 5 (0,79%)  |
| ОНМК гомолатеральное | <b>5 (1,20%)</b> | 3 (2,36%) | <b>4 (4,60%)</b>   | 12 (1,90%) |
| ТИА контрлатеральная | 0                | 1 (0,79%) | 0                  | 1 (0,16%)  |

**Таблица 11**

**Частота послеоперационных кровотечений ( $p > 0,05$ )**

| Кровотечение | эКЭАЭ | кКЭАЭ | Протезирование ВСА | Всего |
|--------------|-------|-------|--------------------|-------|
| Анастомоз    | 0,5%  | 0,8%  | 0                  | 0,5%  |
| Мягкие ткани | 4,6%  | 2,4%  | 5,8%               | 4,3%  |
| Всего        | 5,1%  | 3,2%  | 5,8%               | 4,8%  |

**Таблица 12**

**Достоверно различающиеся послеоперационные результаты ( $p < 0,05$ )**

| Признак  | эКЭАЭ      | кКЭАЭ      | Протезирование ВСА | Достоверность |
|--|------------|------------|--------------------|---------------|
| Объем доступа: стандартный<br>расширенный                                    | 80%<br>20% | 77%<br>23% | 52%<br>48%         | $p = 0,000$   |
| Временное шунтирование   | 1,0%       | 45,7%      | 3,5%               | $p = 0,000$   |
| Длина АСБ, в мм<br>(интраоперационные данные)                                | 22,6±8,0   | 27,5±7,7   | 32,1±10,4          | $p = 0,000$   |
| Время пережатия ВСА (мин.)   | 31,9±8,6   | 42,3±10,5  | 48,7±11            | $p = 0,000$   |
| Тромбоз ВСА (1,9%)   | 0,7%       | 3,9%       | 4,6%               | $p < 0,05$    |
| Повторные реконструктивные операции<br>(протезирование/репротезирование ВСА) | 1,2%       | 3,2%       | 4,6%               | $p < 0,01$    |

татов множества операторов, но тем не менее вполне сопоставимы с итогами ACAS и ACST.

В ИХВ за период с 01.2008 по 12.2010, помимо других реконструкций на ветвях дуги аорты, было выполнено 630 изолированных первичных открытых вмешательств на бифуркации общей сонной артерии при атеросклерозе (табл. 3) [68].

Если обратиться к исходной клинической характеристике оперированных больных, то анализируемые признаки можно разделить на две группы: недостоверно различающиеся ( $p > 0,05$ , табл. 4–6) и достоверно различающиеся ( $p < 0,05$ , табл. 7, 8).

Результаты проведенного хирургического лечения также можно разделить по признаку недостоверности ( $p > 0,05$ , табл. 9–11) или достоверности ( $p < 0,05$ , табл. 12, 13) раз-

личий в зависимости от выбранного метода реконструкции.

Примечательно, что если сопоставить показатель «инсульт + летальность от инсульта» и частоту послеоперационных ОНМК только в группах экЭАЭ и протезирования ВСА (выделены жирным шрифтом в табл. 9 и 10), без учета аналогичных результатов при кКЭАЭ, то полученное различие окажется достоверным (табл. 13).

Следует отметить, что в нашем хирургическом коллективе имеется четкая тенденция к достоверному возрастанию с течением времени удельного веса экЭАЭ (табл. 3, 14). Причинами могут быть и несколько умозрительными, все более частого выполнения экЭАЭ следует признать следующие.

Таблица 13

Достоверно различающиеся послеоперационные результаты при экЭАЭ и протезировании ВСА ( $p < 0,05$ )

| Признак                           | экЭАЭ | Протезирование ВСА | Достоверность |
|-----------------------------------|-------|--------------------|---------------|
| ОНМК гомолатеральное              | 1,20% | 4,60%              | $p = 0,000$   |
| Инсульт + летальность от инсульта | 1,44% | 5,75%              | $p = 0,000$   |

Таблица 14

Частота выполнения эверсионной КЭАЭ

|               | экЭАЭ | кКЭАЭ | Протезирование ВСА |
|---------------|-------|-------|--------------------|
| 1983–1992 гг. | 0     |       |                    |
| 1992–1996 гг. | 15%   |       |                    |
| 1997–2004 гг. | 47%   |       |                    |
| 2006 г.       | 57%   | 25%   | 14%                |
| 2009 г.       | 67%   | 21%   | 12%                |
| 2010 г.       | 78%   | 16%   | 6%                 |
| 2011 г.       | 84%   | 5%    | 8%                 |
| 2012–2014 гг. | 75%   | 8%    | 13%                |
| 2015 г.       | 86%   | 4%    | 9%                 |

Во-первых, это подсознательное стремление любого хирурга достичь максимальной аутологичности всякого оперативного вмешательства.

Далее, при наличии соответствующего опыта и навыков,—уверенность в максимальной технической надежности именно эверсионной методики.

И исходя из первых двух пунктов, небезосновательное предположение о стабильной про-

ходимости оперированной таким образом ВСА на длительных сроках наблюдения.

Если вести речь об исходной клинической характеристике больных, которым выполнялись различные варианты реконструкций, то все три группы практически не различались между собой по возрасту, частоте присутствия сопутствующих заболеваний (АГ, СД, ИБС), частоте и выраженности атеросклеротическо-

го поражения других артериальных бассейнов (табл. 4–6), что соответствует данным, хоть и редко, но встречающимся в литературе [69]. Принципиальное отличие между этими пациентами заключалось в протяженности поражения ВСА (табл. 7). И здесь приходится говорить не о тяжести атеросклеротического процесса вообще, а именно о протяженности бляшки в просвете указанного сосуда. Так, при одинаковой степени стеноза, идентичной частоте вовлечения одной или обеих ВСА, аналогичном поражении других сегментов сосудистого русла выбор метода оперативного вмешательства достоверно отличался в зависимости от длины АСБ по данным дооперационной диагностики, впоследствии полностью совпавшими с интраоперационными показателями (табл. 12).

Интересно, что нарастание протяженности АСБ достоверно чаще отмечалось у мужчин, сопровождалось, что естественно, большей нестабильностью (практически удвоением частоты) атеросклеротического субстрата и отсюда более злокачественным течением СМН—так, в группе протезирования ВСА частота исходных НМК составила 56% против 38% среди больных, которым выполнялась экЭАЭ (табл. 7, 8).

Обоснование используемых нами показаний к проведению экЭАЭ и кКЭАЭ было подробно разобрано выше, но сравнить наши подходы с мнением других авторов не представляется возможным, так как именно эти вопросы в периодической литературе не обсуждаются. Иначе выглядит ситуация с показаниями к протезированию ВСА. В качестве основных показаний к этому методу первичной реконструкции каротидной бифуркации при атеросклерозе рассматриваются протяженное поражение ВСА и технический неуспех КЭАЭ [38, 70].

Здесь следует сказать, что выбранные нами критерии являются более конкретными. Так, мы считаем показанным протезирование при длине АСБ не менее 4–6 см, а понятие «технический неуспех» в данной ситуации является слишком общим. Если вести речь о «несхождении бляшки на нет» при экЭАЭ или кКЭАЭ, то вряд ли уместно говорить о показаниях к протезированию, последнее выступает здесь вынужденной и вторичной процедурой. Если иметь в виду выраженное истончение остаю-

щейся адвентиции после ЭАЭ вплоть до перфорации, то такая ситуация нередко возникает при выраженном кальцинозе, что, с нашей точки зрения, требует выбора в пользу первичного протезирования ВСА. Интересно, что ряд авторов показаниями к протезированию считают сочетание стеноза и извитости ВСА [38, 55], что может свидетельствовать о том, что метод экЭАЭ ими не используется в принципе.

Переходя к обсуждению непосредственных результатов проведенных операций, следует сказать, что достоверных отличий между тремя методами реконструкций ВСА по большинству признаков выявлено не было. Так, наши пациенты статистически не различались по частоте экстубации на операционном столе, травмы ЧМН, послеоперационных НМК, летальности от ОНМК, показателю «инсульт + летальность от инсульта», послеоперационным кровотечениям (табл. 9–11). С чем же сравнить эти результаты?

В метаанализе Antonopoulos С. N. с соавт. [32], сопоставляющего результаты 8530 экЭАЭ и 7721 кКЭАЭ, было показано, что при экЭАЭ отмечается значимо меньшая частота периоперационных ОНМК и летальности от инсульта. Мы такой закономерности не выявили, но здесь следует отметить, что в указанном метаанализе (как и в других) в большинстве вошедших статистик тот или иной вид КЭАЭ использовались как методика выбора, тогда как мы преимущественно применяли кКЭАЭ при необходимости внутреннего шунтирования ( $p = 0,000$ ).

Примечательно, что при метаанализе, проведенном Paraskevas К. I. с соавт. [34] по этой же теме, но позднее и на основании результатов уже 16249 экЭАЭ и 33251 кКЭАЭ, было показано, что вышеуказанные различия присутствуют лишь при сравнении экЭАЭ и кКЭАЭ с прямым швом. Если же сопоставляются данные по экЭАЭ и кКЭАЭ с пластикой заплатой, то результаты оказываются идентичными.

В метаанализе, выполненном Гавриленко А. В. с соавт. по 1718 экЭАЭ и 1954 кКЭАЭ, было выявлено достоверное снижение частоты развития ОНМК в ближайшем п/о периоде [71].

При анализе сведений, содержащихся в регистре Vascular Quality Initiative Database, по 12050 экЭАЭ и 83712 кКЭАЭ не было

выявлено различий в госпитальных результатах, если только речь не шла о наложении прямого шва (5,1% от случаев кКЭАЭ), когда 30-дневный показатель инсульт/летальность значимо превышал таковой при эКЭАЭ [72], что совпадает с данными Paraskevas K.I. с соавт. [34].

Lazarides M.K. с соавт. провели метаанализ по 4440 больным и показали, что при использовании заплат из ПТФЭ (n = 948) или бычьего перикарда (n = 249) непосредственные результаты кКЭАЭ сравнимы с таковыми после эКЭАЭ (n = 431). При применении прямого шва (n = 753), венозных (n = 973), дакроновых (n = 828) или полиуретановых заплат (n = 258) 30-дневные инсульт или летальность оказались выше [73].

Виноградов РА получил значимые различия как в частоте инсультов после эКЭАЭ (0,3%) и кКЭАЭ (2,1%), так и со связанной с ОНМК послеоперационной летальностью при указанных методиках вмешательства [27].

Казанцев А.Н. и соавт. отметили идентичные частоту ишемических эпизодов, летальности и тромбозов при эверсионной методике и использовании заплаты [50].

Veldenz Н.С. с соавт. [69] не выявили достоверных различий в частоте послеоперационных ОНМК и показателя «инсульт + летальность от инсульта» между 427 кКЭАЭ и 51 протезированием ВСА (0,7% и 1,9%, 1,2% и 1,9% соответственно).

Так же, как и в нашем исследовании, у Veldenz Н.С. с соавт. [69] при протезировании отмечалась большая частота повреждения ЧМН (7,8% против 2,8% при кКЭАЭ), но аналогичным образом это различие не носило значимого характера и объяснялось прежде всего необходимостью более широкой мобилизации соответствующих анатомических структур (табл. 12).

Если обратиться к достоверно различающимся послеоперационным результатам, то прежде всего необходимо систематизировать признаки, имеющие вторичное значение, обусловленные выбранным методом реконструкции (или наоборот). Это объем доступа, частота временного шунтирования и длина АСБ по интраоперационным данным, несколько большая при кКЭАЭ и протезировании ВСА, но повторяющая тенденцию, выявленную при до-

операционном ЦДС. К ним же можно отнести и повторные реконструкции ВСА, частота которых практически идентична частоте послеоперационных тромбозов (табл. 12).

Принципиально различались время пережатия ВСА во всех трех группах и частота тромбозов при кКЭАЭ и протезировании в сравнении с эКЭАЭ (табл. 12). Чем же можно объяснить перечисленные различия? Сказать, что кКЭАЭ или протезирование ВСА являются технически более сложными вмешательствами, однозначно нельзя. Удаление бляшки при эКЭАЭ является не менее ответственной процедурой, чем наложение дистального анастомоза при протезировании. Скорее всего следует признать, что при достаточной широте технических навыков хирурга эКЭАЭ является более безопасной процедурой, что в какой-то мере совпадает с данными ранее процитированных метаанализов [32, 34].

Как отмечалось выше, мы не выявили значимых различий в частоте гомолатеральных ОНМК и показателе «инсульт + летальность от инсульта» (табл. 9, 10) между всеми группами наших больных, что подтверждается и данными Veldenz Н.С. с соавт. [69]. Но при сравнении результатов только эКЭАЭ и протезирования ВСА достоверное отличие этих показателей возникало (табл. 12). Его нельзя объяснить особенностями проявлений исходной СМН у этих больных (38% и 56% НМК, табл. 8), все случаи ОНМК после протезирования ВСА развились при тромбозах. Единственное, чем можно оправдать высокую частоту ОНМК и показателя «инсульт + летальность от инсульта» при протезировании, так это тем, что указанный тип реконструкции использовался по строгим показаниям, когда другие варианты вмешательств могли сопровождаться более высоким риском осложнений, а также тем, что показатель «инсульт + летальность от инсульта» в общей группе наших больных, 2,22%, был даже ниже «стандартов качества» каротидной реваскуляризации для асимптомных пациентов [74].

Итак, эверсионная каротидная эндартерэктомия является максимально надежным, с технической точки зрения, методом реваскуляризации ВСА — достоверно меньшее время пережатия и частота тромбозов ВСА и вытекающие отсюда минимальные частота

периоперационных ОНМК и показатель «инсульт + летальность от инсульта», значимо различающиеся с таковыми при протезировании ВСА, но незначимо при классической КЭАЭ. Самый ли это технически простой метод реконструкции ВСА? Нет, во всяком случае в сравнении с классической КЭАЭ. Всегда ли возможно безопасно выполнить эверсионную КЭАЭ? Нет, не всегда с учетом ситуаций (высокая бифуркация, протяженная АСБ, выраженный кальциноз, нетолерантность к пережатию и т. д.), когда риск возможных осложнений превышает выгоду от использования эверсионной методики.

Классическая каротидная эндартерэктомия—явное преимущество в сравнении с другими методами реконструкции при необходимости временного шунтирования. Сопровождается достоверно большими временем пережатия и частотой тромбозов и недостоверно большими частотой ОНМК и показателя «инсульт + летальность от инсульта» в сравнении с эверсионной КЭАЭ. Бывают ли ситуации, когда классическую КЭАЭ выполнить безопаснее, нежели эверсионную? Несомненно.

Протезирование ВСА сопровождается значимо большими временем пережатия и частотой тромбозов, чем эверсионная и классическая КЭАЭ, достоверно большими по сравнению с первой и недостоверно большими по сравнению со второй частотой ОНМК и показателя «инсульт + летальность от инсульта». Является ли наложение дистального анастомоза при протезировании ВСА технически простой процедурой? Ни в коем случае. Существуют ли ситуации, когда протезирование ВСА выполнить безопаснее, чем эверсионную или классическую КЭАЭ? Вне всякого сомнения.

Подводя итог всему вышесказанному, следует остановиться на следующей концепции. Многообразие вариантов поражения ВСА при атеросклерозе и исключительная ответственность при манипуляциях в анатомической зоне каротидных реконструкций требуют от хирурга максимально широкого владения различными методами реваскуляризации. Предпочтение при соответствующей подготовке следует отдавать эверсионной КЭАЭ. Если более безопасным в конкретной ситуации является проведение классической КЭАЭ или

протезирования ВСА, то должны быть выбраны эти методики, невзирая на связанный с ними повышенный риск вмешательства. Соблюдение такой концепции оправдано только в том случае, если показатели летальности и морбидности в общей группе пациентов соответствуют «стандартам качества» каротидных реконструкций.

### **5. Влияние способа реконструкции каротидной бифуркации на отдаленные результаты реконструкций внутренней сонной артерии**

В литературе за последнюю декаду были опубликованы отдаленные результаты 11 исследований, содержащих не менее 300 наблюдений и вплоть почти до 10000 в сроки не менее 5 и максимально до 19 лет (табл. 15) [42–47, 49, 75–78].

Следует отметить, что однозначно комментировать эти результаты не всегда возможно из-за исходной разнородности клинических данных и различных принципов их анализа, которыми руководствуются авторы [77]. Достаточно немногочисленные сведения об отдаленной частоте ипсилатеральных инсультов показывают уровень до 1% в сроки от 5 до 16 лет в большинстве статистик [44, 45, 47], хотя в некоторых сериях достигает свыше 2% [77] и до 5% [46, 49]. Если обратиться к «монохирургическим» статистикам, то при ЭКЭАЭ указанный уровень составляет 0,2–0,3% в сроки 5–13 лет [44, 47] и при ККЭАЭ—0,9% в сроки до 16 лет [45].

Интересные сведения в свое время, в исследовании еще 80-х годов, привел Nealy D. A. с соавт. [79]. В сроки 2,5 года после КЭАЭ у 200 больных риск развития отдаленного ипсилатерального ОНМК зависел от исходной клиники заболевания и соотносился между пациентами после инсульта, ТИА и асимптомными как 8:4:1.

Несколько шире представлены данные о выживаемости. Так, к 5–7 годам наблюдения этот показатель составляет 71–95% [42, 44, 49, 77, 78], снижаясь после 10-го года до 50–66% [43, 75, 76]. Хотя некоторые авторы отмечают 13-летнюю выживаемость в 91% [47] и 10-летнюю в 42% [46].

Опять-таки при «монохирургическом» подходе выживаемость оказывается при ЭКЭАЭ 63–95% в сроки от 5 до 19 лет [43, 44, 47], а при ККЭАЭ—0,4–21% от 7 до 16 лет [42, 45].

Таблица 15

## Отдаленные результаты каротидной эндартерэктомии

|                                     | Количество наблюдений | Срок наблюдения (г.) | Частота ипсилатеральных инсультов | Выживаемость | Частота рестенозов |
|-------------------------------------|-----------------------|----------------------|-----------------------------------|--------------|--------------------|
| Radak D. et al, 2012 [43]           | 9897                  | 19                   | —                                 | 63%          | 4,3%               |
| Babu M.A. et al, 2013 [45]          | 1335                  | 16                   | 0,9%                              | —            | 0,4%               |
| Ballotta E. et al, 2014 [47]        | 2007                  | 13                   | 0,2%                              | 91%          | 0,2%               |
| Kang J. et al, 2014 [46]            | 3014                  | 10                   | 5,4%                              | 42%          | —                  |
| Louagie Y. et al, 2011 [75]         | 322                   | 10                   | —                                 | 52–66%       | 6,9–11,1%          |
| Black J.H. et al, 2010 [76]         | 534                   | 10                   | —                                 | 50%          | 4%                 |
| Dorigo W. et al, 2011 [42]          | 4305                  | 7                    | —                                 | 88%          | 21%                |
| Покровский А.В. с соавт., 2014 [77] | 393                   | 7                    | 2,2%                              | 71%          | 5%                 |
| Wallaert J.B. et al, 2013 [78]      | 4114                  | 5                    | —                                 | 82%          | —                  |
| Baracchini C. et al, 2012 [44]      | 1458                  | 5                    | 0,3%                              | 95%          | 0,2%               |
| Karpenko A. et al, 2020 [49]        | 615                   | 5                    | 4,7%                              | 91%          | —                  |

Наиболее противоречивыми являются сведения по рестенозам из-за различного определения того, что считать повторным сужением ВСА. В качестве пороговых значений употребляются и степень рестеноза в 75% [75], и 60% [76], и 50% [43]. Большинство авторов значимым показателем считают 70% [42, 44, 45, 77]. Разброс данных оказывается более чем значительным. Так, к 5–7 годам частота рестенозов описывается в 0,2–21% [42, 44, 77], к 10-му году — 4–11,1% [75, 76], свыше 13 лет — 0,2–4,3% [43, 45, 47]. «Монохирургические» статистики определяют этот показатель при экЭАЭ в 0,2–4% в сроки от 5 до 19 лет [43, 44, 47], а при ккЭАЭ — 0,4–21% в сроки от 7 до 16 лет [42, 45].

Пока не определен оптимальный метод, способный максимально снизить частоту рестенозов внутренней сонной артерии (ВСА) и инсультов в отдаленном периоде. Тем не менее в последние годы было опубликовано несколько сравнительных исследований, в том числе рандомизированных, в которых продемонстрировано преимущество экЭАЭ в долгосрочной перспективе по сравнению с другими видами ка-

ротидной реконструкции в лечении стенозирующих поражений сонной артерии. Так, Demirel S. и др., проанализировав отдаленные результаты (срок наблюдения 24 месяцев) 206 экЭАЭ и 310 ккЭАЭ, отметили достоверно более высокие показатели ипсилатерального ОНМК при втором способе вмешательства (0,0% против 2,9%) [80].

В рандомизированном исследовании Markovich D.M. и др. при сравнении двух групп, состоящих из 103 случаев эверсионного метода и 98 случаев классического, в сроки наблюдения 38 месяцев рестенозы ВСА встречались достоверно реже в первой группе (0,0% против 6,1%) [81].

Меньшая частота рестенозов ВСА в отдаленном периоде (от 12 до 76 месяцев) при эверсионном методе по сравнению с классическим отмечена также в метаанализе Antonopoulos C.N. и др., сопоставляющего результаты 8550 экЭАЭ и 7721 ккЭАЭ [32].

Аналогичные результаты приводятся и в отечественных публикациях. Так, в исследовании Казанчяна П.О. и др., сравнивающего отдаленные результаты 570 экЭАЭ и 243 ккЭАЭ

в сроки до 15 лет без указания среднего срока наблюдения. По данным автора, в указанные сроки рестенозы ВСА диагностировались почти 3 раза реже (3,5% против 9,8%) после эверсионной методики каротидной реконструкции [82].

Казанцев А.Н. с соавт. выявили значимое двукратное различие в сроки до четырех лет в частоте реокклюзий (5,2% vs 2,8%) и рестенозов (4,2% vs 2,1%) после эверсионной и классической методик [50].

Метаанализ, проведенный Гавриленко А.В. с соавт. по 1718 экЭАЭ и 1954 ккЭАЭ, показал достоверное снижение частоты развития ОНМК в отдаленном периоде, а также уровня рестенозов при эверсионном в сравнении с классическим способом вмешательства [71].

При систематизации данных регистра Vascular Quality Initiative Database оказалось, что показатель инсульт/летальность и частота рестенозов при первичном шве значимо превышали таковые при экЭАЭ через 1 год после вмешательства, в отличие от случаев использования заплат [72].

В метаанализе Lazarides M.K. с соавт. частота рестенозов после экЭАЭ оказалась наименьшей в сравнении с любым способом закрытия артериотомии (прямой шов / различные виды заплат) [73]. К сожалению, в доступной литературе немного публикаций, касающихся сравнения экЭАЭ с протезированием ВСА. Это главным образом связано с тем, что последнее

используется, только когда другие методы могут повлечь за собой более высокий риск осложнений, в основном как повторное вмешательство в связи с возникшими осложнениями в раннем и позднем послеоперационных периодах.

Тем не менее, по имеющимся данным, в частности, в публикации Белова Ю.В. и др., сравнивающего результаты протезирования ВСА, экЭАЭ и ккЭАЭ, выполненных у 38, 30 и 40 пациентов, соответственно, в сроки наблюдения до 24,5 месяца продемонстрировано преимущество экЭАЭ среди других методов в отношении частоты встречаемости ОНМК и рестенозов ВСА. В случае экЭАЭ эти показатели составляли 0 и 3%, тогда как при ккЭАЭ достигали 3 и 18%, а при протезировании ВСА—3 и 6% соответственно [53].

Как следует из вышесказанного, экЭАЭ может являться более безопасным и надежным методом для лечения стенозирующих заболеваний сонных артерий в долгосрочной перспективе. Вместе с тем, учитывая относительно «молодой возраст» широкого использования этого метода, большинство исследований ограничиваются максимальным периодом наблюдения 5 лет. Однако для более взвешенных выводов необходим анализ более долгосрочных результатов.

*Благодарность.* Автор выражает искреннюю признательность А.Л. Головику и Л.С. Краснощековой за помощь в написании данной статьи.

## Литература

1. *Eastcott H.H.G., Pickering G.W., Rob C.G.* Reconstruction of internal carotid artery in patient with intermittent attacks of hemiplegia. *Lancet*, 2: 994, 1954.
2. *Connolly J.E.* The epic 1954 operation that led to one of surgery's major advances: carotid endarterectomy. 2004 e-MEDLtd, GrandRounds, Vol. 4, P. L15–L17.
3. *Carrea R., Molins M., Murphy G.* Surgical treatment of spontaneous thrombosis of the internal carotid artery in the neck. Carotid-carotid anastomosis: Report of a case // *Acta Neurol. Lat. Am.* 1955. V. 1. P. 71.
4. *De Bakey M.E., Crawford E.S., Morris G.S., Cooley D.A.* Surgical considerations of occlusive disease of the innominate, carotid, subclavian, and vertebral arteries. *Ann. Surg.*, 154: 698, 1961.
5. *Thompson J.E.* Carotid surgery: The past is prologue. *J. Vasc. Surg.*, 1997, V. 25, P. 131–140.
6. *De Bakey M.E.* Successful carotid endarterectomy for cerebrovascular insufficiency. Nineteen-year follow-up // *JAMA*. 1975. V. 223. P. 1083.
7. *Conley J.J.* Free autogenous vein graft to the internal and common carotid arteries in the treatment of tumors of the neck. *Ann. Surg.*, 137: 205, 1953.



8. *Denman F.R., Ehni G., Duty W.S.* Insidious thrombotic occlusion of cervical carotid arteries, treated by arterial graft. A case report. *Surg.*, 38: 569, 1954.
9. *Cooley D.A., Al-Naaman Y.D., Carton C.A.* Surgical treatment of arteriosclerotic occlusion of common carotid artery. *J. Neurosurg.*, 13: 500, 1956.
10. *Lin P.M., Javid H., Doyle E.J.* Partial internal carotid artery occlusion treated by primary resection and vein graft. *J. Neurosurg.*, 13: 650, 1956.
11. *Rob C., Wheeler E.B.* Thrombosis of internal carotid artery treated by arterial surgery. *Brit. Med. J.*, 2: 264, 1957.
12. *Lyons C., Galbraith G.* Surgical treatment of atherosclerotic occlusion of the internal carotid artery // *Ann. Surg.* 1957. V. 146. P. 487–494.
13. *De Bakey M.E., Crawford E.S., Cooley D.A., Morris G.S.* Surgical considerations of occlusive disease of the innominate, carotid, subclavian, and vertebral arteries. *Ann. Surg.*, 149: 690, 1959.
14. *Kieny R., Mantz F., Kurtz T. et al.* Les restenoses carotidiennes après endarteriectomie. In *Indications et resultats de la chirurgie carotidienne*, ed. E. Kieffer and M.G. Bousser. AERCV, Paris, 1988, pp. 77–100.
15. *Raithel D.* New techniques in the surgical management of carotid-artery lesions. *SurgicalRounds*, 1990, 13, 53–60.
16. *Злотник Э.И., Секач С.Ф.* Хирургическое лечение тромбоза и стеноза внутренней сонной артерии. *Журнал невропатол. психиат.* 1962, 8, 1172–7.
17. *Богатырев Ю.В.* Оперативное лечение экстракраниальных поражений сонных артерий. *Журнал невропатол. психиат.* 1962, 11, 1676–80.
18. *Березов Ю.Е., Бурлаченко В.П., Покровский А.В.* Окклюзии сонных артерий. *Клин. хир.* 1963, 10, 37–42.
19. *Chevalier J.M., Gayral M., Duchemin J.F., et al.* Reverse endarterectomy of the internal carotid. *J. Mal Vasc.* 1994;19 Suppl A:18–23.
20. *Россейкин Е.В., Воеводин А.Б., Раджабов Д.А., Базылев В.В.* Аутотрансплантация внутренней сонной артерии у пациентов с высоким распространением атеросклеротической бляшки. *Ангиол. сосуд. хирургия.* 2017; 23 (1): 104–110.
21. *Покровский А.В., Зотилов А.Е., Адырхаев З.А. с соавт.* Формирование «новой бифуркации» у больных с пролонгированным атеросклеротическим поражением ВСА. *Атеротромбоз.* 2018; (2): 141–146.
22. *Игнатенко П.В., Гостев А.А., Саая Ш.Б. с соавт.* Аутоартериальное ремоделирование бифуркации общей сонной артерии в лечении стенотических поражений // *Ангиол. сосуд. хирургия.* 2020. Т. 26. № 1. С. 82–88.
23. *Reigner B., Reveilleau P., Gayral M., et al.* Eversion endarterectomy of the internal carotid artery: midterm results of a new technique. *Ann Vasc Surg.* 1995; 9(03): 241–246.
24. *Анциупов К.А., Лаврентьев А.В., Виноградов О.А. с соавт.* Особенности техники глобус-сберегающей эверсионной каротидной эндартерэктомии. *Ангиол. сосуд. хирургия.* 2011; 17 (2): 119–123.
25. *Musicant S.E., Guzzetta V.J., Terramani T.T. et al.* Modified eversion carotid endarterectomy (mECEA): analysis of clinical and financial outcomes. *Ann Vasc Surg.* 2017; 42: 16–24.
26. *McBride R., Porter J., Al-Khaffaf H.* The modified operative technique of partial eversion carotid endarterectomy. *J. Vasc Surg.* 2017; 65 (01): 263–266.
27. *Виноградов Р.А.* Повышение эффективности хирургического лечения атеросклеротических стенозов внутренней сонной артерии (автореф. дисс. докт.). М. 2019. 48 с.
28. *Казанцев А.Н., Черных К.П., Заркуа Н.Э. с соавт.* Новый способ глобус-сберегающей каротидной эндартерэктомии по А.Н. Казанцеву: отсечение внутренней сонной артерии на площадке из наружной и общей сонной артерии. *Российский кардиологический журнал.* 2020; 25 (8): 10–17.

29. Goodney P.P., Nolan B.W., Eldrup-Jorgensen J. et al. Restenosis after carotid endarterectomy in a multicenter regional registry. *J. Vasc Surg.* 2010, 50 (2): 897–904.
30. Palombo D., Lucertini, Mambrini S. et al. Carotid endarterectomy: Results of the Italian Vascular Registry. *J. Cardiovasc Surg.*, 2009, 50 (2): 183–187.
31. Halliday A., Harrison M., Hayter E. et al. 10-year stroke prevention after successful carotid endarterectomy for asymptomatic stenosis (ASCT-1): a multicentre randomized trial. *Lancet.* 2010, 376 (9746): 1074–84.
32. Antonopopulos C.N., Kakisis J.D., Sergentanis T.N., Liapis C.D. Eversion versus conventional carotid endarterectomy: a meta-analysis of randomised and non-randomised studies. *Eur J. Vasc. Endovasc. Surg.* 2011, 42 (6): 751–765.
33. Menyhei G., Bjorck M., Beiles B., et al. Outcome following carotid endarterectomy: lessons learned from a large international vascular registry. *Eur. J. Vasc. Endovasc. Surg.* 2011, 41: 735–740.
34. Paraskevas K.I., Robertson V., Saratzis A.N., Naylor A.R. Editor's Choice—An Updated Systematic Review and Meta-analysis of Outcomes Following Eversion vs. Conventional Carotid Endarterectomy in Randomised Controlled Trials and Observational Studies. *Eur J Vasc Endovasc Surg.* 2018 Apr; 55 (4): 465–473.
35. Archie J.P. A fifteen-year experience with carotid endarterectomy after a formal operative protocol requiring highly frequent patch angioplasty. *J. Vasc. Surg.* 2000, 31: 724.
36. Trisal V., Paulson T., Hans S.S., Mittal V. Carotid artery restenosis: an ongoing disease process. *Am Surg.* 2002, 68: 275.
37. Darling R.C. 3rd, Mehta M., Roddy S.P., et al. Eversion carotid endarterectomy: a technical alternative that may obviate patch closure in women. *Cardiovasc Surg.* 2003, 11 (5): 347–352.
38. Raithel D. Would a surgeon operate on patients at 'high risk' of surgery? In: Greenhalgh RM. *Vascular and endovascular challenges.* BIBA Publishing. 2004: 69–75.
39. Duncan J.M., Reul G.J., Ott D.A., et al. Outcomes and risk factors in 1609 carotid endarterectomies. *Tex Heart Inst J.* 2008, 35 (2): 104–110.
40. Ricco J.B., Marchand C., Neau J.P., et al. Prosthetic carotid bypass grafts for atherosclerotic lesions: a prospective study of 198 consecutive cases. *Eur. J. Vasc. Endovasc. Surg.* 2009, 37: 272–288.
41. Фокин А.А., Бабкин Е.В. Инфекционные осложнения реконструктивных операций на сонных артериях при атеросклеротических стенозах. *Ангиол. сосуд. хирур.* 2010, 16 (2): 87–90.
42. Dorigo W., Pulli R., Pratesi Getal. Early and long-term results of carotid endarterectomy in diabetic patients. *J Vasc Surg.* 2011 Jan; 53 (1): 44–52.
43. Radak D., Tanasković S., Matić P. et al. Eversion Carotid Endarterectomy—Our Experience After 20 Years of Carotid Surgery and 9897 Carotid Endarterectomy Procedures. *Ann Vasc Surg.* 2012 Oct; 26 (7): 924–928.
44. Baracchini C., Saladini M., Lorenzetti R., et al. Gender-based outcomes after eversion carotid endarterectomy from 1998 to 2009. *J Vasc Surg.* 2012 Feb; 55 (2): 338–345.
45. Babu M.A., Meissner I., Meyer F.B. The Durability of Carotid Endarterectomy: Long-term Results for Restenosis and Stroke. *Neurosurgery.* 2013 May; 72 (5): 835–838.
46. Kang J., Conrad M.F., Patel VI, et al. Clinical and anatomic outcomes after carotid endarterectomy. *J Vasc Surg.* 2014 Apr; 59 (4): 944–949.
47. Ballotta E., Toniato A., Da Giau G., et al. Durability of eversion carotid endarterectomy. *J Vasc Surg.* 2014 May; 59 (5): 1274–1281.
48. Ben Ahmed S., Daniel G., Benezit M., et al. Eversion carotid endarterectomy without shunt: concerning 1385 consecutive cases. *J Cardiovasc Surg (Torino).* 2017 Aug; 58 (4): 543–550.

49. *Karpenko A., Starodubtsev V., Ignatenko P., et al.* Comparative Analysis of Carotid Artery Stenting and Carotid Endarterectomy in Clinical Practice. *J Stroke Cerebrovasc Dis.* 2020 May; 29 (5):104751.
50. *Казанцев А.Н., Черных К.П., Лидер Р.Ю. с соавт.* Сравнительные результаты классической и эверсионной каротидной эндартерэктомии. *Кардиол. Серд.-сос. хирургия.* 2020. Т. 13. № 6. С. 550–555.
51. *Казанчян П.О., Попов В.А., Ларьков Р.Н. с соавт.* Сравнительная оценка классической и эверсионной методики каротидной эндартерэктомии. *Ангиол. сосуд. хирург.* 2002, 8 (3): 81–86.
52. *Седов В.М., Баталин И.В., Кондратьев В.М.* Зависимость результатов лечения больных с атеросклерозом артерий головного мозга от технологии каротидной эндартерэктомии // *Ангиол. сосуд. хирург.* 2004, 10(1): 111–115.
53. *Белов Ю.В., Степаненко А.Б., Генс А.П. и др.* Протезирование сонных артерий. *Хирургия. Журнал им. Н.И. Пирогова.* 2005, (8): 36–40.
54. *Орехов П.Ю.* Клинические проявления и факторы риска рестенозов сонных артерий после каротидной эндартерэктомии (автореф. дисс. канд.). М. 1998. 28 с.
55. *Покровский А.В., Белоярцев Д.Ф., Федоров Е.Е.* Отдаленные результаты протезирования внутренней сонной артерии // *Ангиол. сосуд. хирург.* 2009. Т. 15. № 4. С. 87–97.
56. *Hertzer N.R.* Early complications of carotid endarterectomy // In Moore W.S. (ed): *Cerebrovascular Disease.* New York, Churchill-Livingstone. 1987.
57. North American Symptomatic Carotid Endarterectomy Trial Collaborators. Beneficial effect of carotid endarterectomy in symptomatic patients with high-grade carotid stenosis. *N Engl J Med.* 1991 Aug 15; 325 (7): 445–453.
58. MRC European Carotid Surgery Trial: interim results for symptomatic patients with severe (70–99%) or with mild (0–29%) carotid stenosis. European Carotid Surgery Trialists' Collaborative Group. *Lancet.* 1991 May 25; 337 (8752): 1235–43.
59. *La Muraglia G.M., Brewster D.C., Moncure A.C., et al.* Carotid endarterectomy at the millennium: what interventional therapy must match. *Ann Surg.* 2004 Sep; 240 (3): 535–544.
60. *Karp H.R., Flanders W.D., Shipp C.C., et al.* Carotid endarterectomy among Medicare beneficiaries: a statewide evaluation of appropriateness and outcome. *Stroke.* 1998 Jan; 29(1): 46–52.
61. *Maxwell J.G., Rutledge R., Covington D.L., et al.* A statewide, hospital-based analysis of frequency and outcomes in carotid endarterectomy. *Am J Surg.* 1997 Dec; 174 (6): 655–660.
62. *Matsen S.L., Chang D.C., Perler B.A., et al.* Trends in the in-hospital stroke rate following carotid endarterectomy in California and Maryland. *J Vasc Surg.* 2006 Sep; 44 (3): 488–495.
63. *Stoner M.C., Abbott W.M., Wong D.R., et al.* Defining the high-risk patient for carotid endarterectomy: an analysis of the prospective National Surgical Quality Improvement Program database. *J Vasc Surg.* 2006 Feb; 43 (2): 285–295.
64. *Gupta P.K., Pipinos II, Miller W.J., et al.* A population-based study of risk factors for stroke after carotid endarterectomy using the ACS NSQIP database. *J Surg Res.* 2011 May 15; 167 (2): 182–191.
65. *Reddy R.P., Karnati T., Massa R.E., Thirumala P.D.* Association between perioperative stroke and 30-day mortality in carotid endarterectomy: A meta-analysis. *Clin Neurol Neurosurg.* 2019 Jun; 181: 44–51.
66. Endarterectomy for asymptomatic carotid artery stenosis. Executive Committee for the Asymptomatic Carotid Atherosclerosis Study. *JAMA.* 1995 May 10; 273 (18): 1421–8.
67. ACST Collaborators Group: The International Asymptomatic Carotid Surgery Trial (ACST). *Lancet.* 363:1491–1502 2004.
68. *Покровский А.В., Белоярцев Д.Ф., Адырхаев З.А. с соавт.* Влияет ли способ каротидной реконструкции на непосредственные результаты вмешательства? // *Ангиол. сосуд. хирург.* 2012. Т. 18, № 3. С. 81–91.

69. *Veldenz HC, Kinser R, Yates GN.* Carotid graft replacement: a durable option. *J. Vasc. Surg.* 2005, 42: 260.
70. *Паулюкас П.А.* Хирургический доступ к дистальной части экстракраниальной части внутренней сонной артерии у основания черепа // *Хирургия*, 1989. № 3. С. 35–40.
71. *Гавриленко А.В., Куклин А.В., Аль-Юсеф Н.Н. с соавт.* Метаанализ результатов эверсионной каротидной эндартерэктомии и эндартерэктомии с пластикой заплатой. *Ангиол. сосуд. хирург.* 2020. Т. 26, № 1. С. 178–182.
72. *Dakour-Aridi H., Ou M., Locham S., et al.* Outcomes following Eversion versus Conventional Endarterectomy in the Vascular Quality Initiative Database. *Ann Vasc Surg.* 2020 May; 65: 1–9.
73. *Lazarides M. K., Christaina E., Argyriou C., et al.* Editor's Choice—Network Meta-Analysis of Carotid Endarterectomy Closure Techniques. *Eur J Vasc Endovasc Surg.* 2021 Feb; 61 (2): 181–190.
74. *Beebe H. G., Clagett G. P., De Weese J. A., et al.* Assessing risk associated with carotid endarterectomy // *Circulation.* 1989. V. 79. P. 472.
75. *Louagie Y., Buche M., Eucher P., et al.* Case-matched comparison of early and long-term outcomes of everted cervical vein and saphenous vein carotid patch angioplasty. *Eur J Vasc Endovasc Surg.* 2011 Dec; 42 (6): 766–774.
76. *Black J. H. 3rd, Ricotta J. J., Jones C. E.* Long-term results of eversion carotid endarterectomy. *Ann Vasc Surg.* 2010 Jan; 24 (1): 92–99.
77. *Покровский А.В., Белоярцев Д.Ф., Талыблы О.Л.* Анализ результатов эверсионной каротидной эндартерэктомии в отдаленном периоде // *Ангиол. сосуд. хирург.* 2014. Т. 20, № 4. С. 100–108.
78. *Wallaert J. B., Cronenwett J. L., Bertges D. J., et al.* Optimal selection of asymptomatic patients for carotid endarterectomy based on predicted 5-year survival. *J Vasc Surg.* 2013 Jul; 58 (1): 112–118.
79. *Healy D. A., Clowes A. W., Zierler R. E., et al.* Immediate and long-term results of carotid endarterectomy. *Stroke.* 1989 Sep; 20 (9): 1138–42.
80. *Demirel S., Attigah N., Bruijnen H., et al.* Multicenter experience on eversion versus conventional carotid endarterectomy in symptomatic carotid artery stenosis: observations from the Stent-Protected Angioplasty Versus Carotid Endarterectomy (SPACE-1) trial. *Stroke.* 2012 Jul; 43 (7): 1865–1871.
81. *Markovic D. M., Davidovic L. B., Svetkovic D. D., et al.* Single-center prospective, randomized analysis of conventional and eversion carotid endarterectomy. *J Cardiovasc Surg (Torino).* 2008 Oct; 49 (5): 619–625.
82. *Казанчян П.О., Попов В.А., Ларьков Р.Н. и др.* Клиническая и хирургическая оценка результатов классической и эверсионной методик каротидной эндартерэктомии. *Болезни аорты и ее ветвей.* 2009, 6: 42–46.

## ОСЛОЖНЕНИЯ ПРИ КАРОТИДНОЙ ЭНДАРТЕКТОМИИ И ПУТИ ИХ ПРЕОДОЛЕНИЯ

Академик РАН Гавриленко А. В.

ГНЦ ФГБНУ Российский научный центр хирургии им. акад. Б. В. Петровского ФГАОУ ВО  
Первый МГМУ им. И. М. Сеченова Минздрава России (Сеченовский университет)

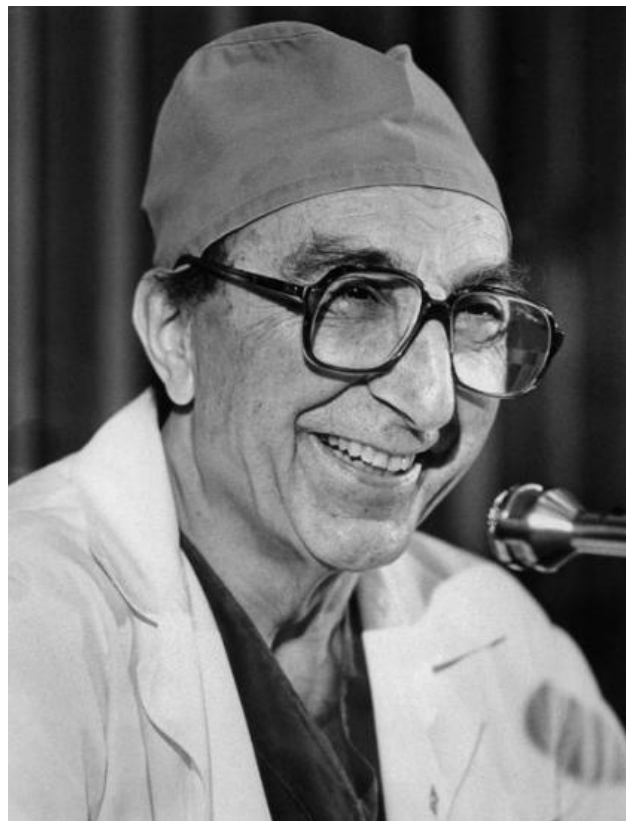
Цереброваскулярные заболевания являются одной из главных причин смертности и инвалидности населения. В Российской Федерации они занимают второе место в рейтинге смертности, уступая лишь ишемической болезни сердца. Каждый год приблизительно 600 тыс. россиян переносят инсульт — ишемическое повреждение головного мозга [1]. В то же время в США ежегодно диагностируется около 800 тыс. таких случаев [2].

В структуре общей смертности по России нарушения мозгового кровообращения составляют 22,3% [3]. При этом в нашей стране в течение года регистрируется 4 инсульта на 1000 человек, в то время как в европейских странах на такое же количество населения приходится 0,4 случая. Однако распространенность инсульта с каждым годом увеличивается. В 2014 году 2,8% населения России в возрасте старше 18 лет уже имели инсульт в анамнезе [3].

Причина его возникновения в 20–30% случаев — атеросклеротическое поражение внутренней сонной артерии (ВСА) [4]. Асимптомный и гемодинамически значимый стеноз ВСА наблюдается примерно у 0,5% популяции в возрасте 60–79 лет и примерно у 10% населения в возрасте 80 лет и старше [18].

«Золотым стандартом» лечения стеноза внутренней сонной артерии является оперативное вмешательство — каротидная эндартерэктомия. Впервые в мире успешную каротидную эндартерэктомию выполнил в 1953 году Майкл Дебейки [3].

В сосудистой хирургической практике после проведенной каротидной эндартерэктомии, как и после любого хирургического вмешательства, всегда есть определенная вероятность возникновения и развития различных осложнений. Все эти осложнения условно можно разделить на три группы: локальные (21–46%), церебральные (8–11%) и нецеребральные (17–22%) [38].



К локальным осложнениям относят нейропатию черепных нервов (VII, IX, X и XII пар), тромбоз области анастомоза, кровотечение, формирование гематомы, рестеноз сонной артерии, местной инфекции и формирование ложной аневризмы.

Частота травм черепно-мозговых нервов после КЭАЭ по разным источникам колеблется от 2 до 39%. Примерно 60% этих травм являются симптоматическими и в основном связаны с дисфункцией глотки и гортани с сопутствующей рецидивирующей дисфункцией гортанного нерва. Осиплость голоса является самым распространенным осложнением, и в большинстве случаев она временная [5].

В исследовании Carotid Revascularization Endarterectomy vs Stenting Trial (CREST) по-

вреждение черепных нервов было установлено у 4,6% пациентов, перенесших КЭАЭ. Однако через один год после хирургического вмешательства местная неврологическая симптоматика регрессировала в 80% случаев [5].

В то же время поражение черепно-мозговых нервов является порой необратимым осложнением КЭАЭ. Объяснение этому лежит в синтопии нервов в области сонного треугольника [9] (рис. 1).

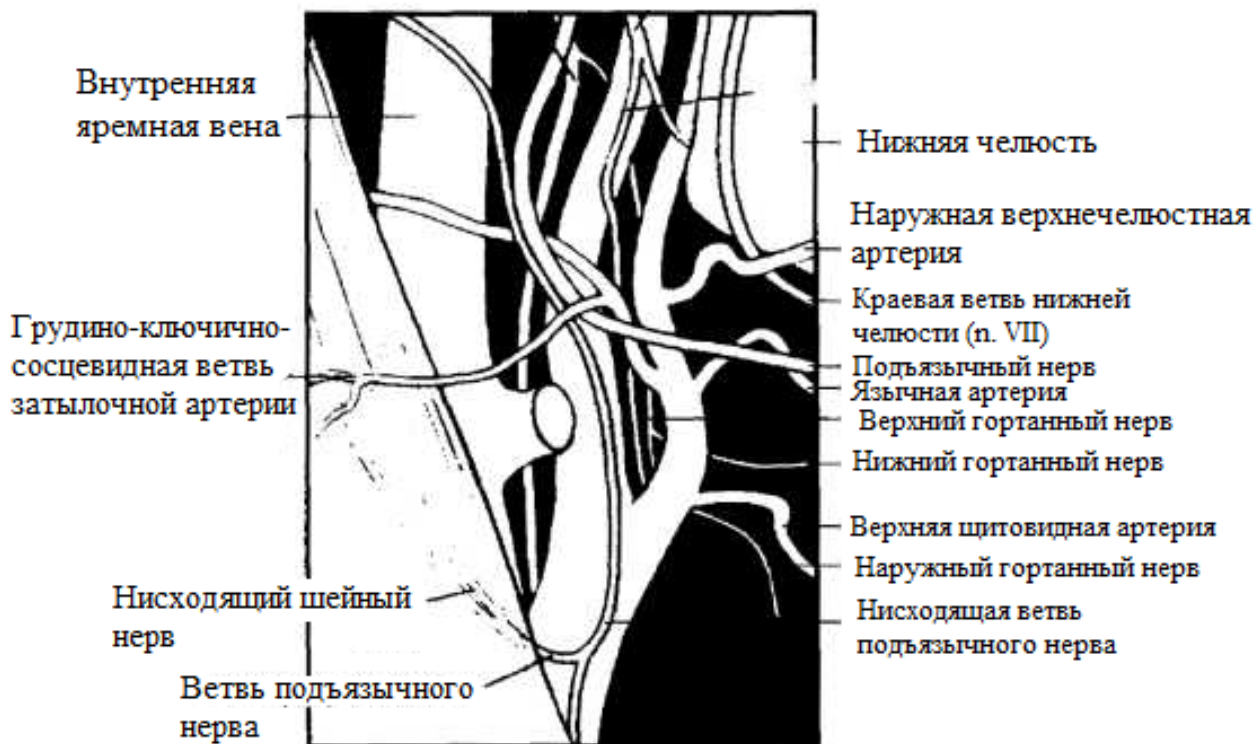


Рис. 1. Синтопия нервов и артерий сонного треугольника

На первом месте среди неврологических осложнений, связанных с повреждением периферических нервов, является травма ветви лицевого нерва (VII пара). Частота повреждения в среднем составляет 4,15%. Крайняя нижнечелюстная ветвь лицевого нерва может быть повреждена, когда хирургический разрез находится близко к нижней челюсти. Чаще всего она травмируется вследствие давления ретрактора на челюсть. Повреждение этого нерва вызывает провисание ипсилатерального угла рта. Данную травму можно предотвратить, изогнув верхнюю часть разреза в сторону сосцевидного отростка височной кости и осторожно использовать ретракторы с периодическим прерыванием или компрессией горизонтальной ветви нижней челюсти [14].

Частота повреждений блуждающего (X пара) нерва и его ветвей (возвратные и верхние гортанные нервы) после проведенной каротидной эндартерэктомии в среднем составляет 3,4%. Травматизация блуждающего или возвратного гортанного нерва может быть вызвана неаккуратной постановкой хирургических ретракторов, непосредственно прямой интраоперационной травмой, электрокоагуляцией или применением артериальных зажимов. Такие травмы чаще всего приводят к параличу ипсилатеральной голосовой связки и, соответственно, к охриплости и потере рефлекса. Верхний гортанный нерв отвечает за тембр голоса, особенно за более высокие тона. Одностороннее повреждение блуждающего нерва может протекать бессимптомно, но становится зна-

чимым, когда планируется двусторонняя реконструкция сонных артерий [14].

В ходе вмешательства на сонных артериях под регионарной анестезией обязательно проведение прямого речевого контроля состояния голосовых связок.

С целью профилактики вышеуказанных осложнений при планировании поэтапной двусторонней КЭАЭ рекомендуется проведение рутинной ларингоскопической визуализации голосовых связок. Перед любой повторной операцией на сонных артериях, а также у пациентов с «асимптомным» стенотическим поражением сонных артерий обязательно выполнение не прямой ларингоскопии для выявления «скрытой» нейропатии ветвей блуждающего нерва. При выявлении неподвижности половины гортани с фиксацией ипсилатеральной голосовой связки в медианном положении плановая операция должна быть отложена до регрессирования данной симптоматики.

В случае возникновения дисфонии в послеоперационном периоде для диагностики пареза голосовой связки также необходимо выполнение не прямой ларингоскопии. При афонии в послеоперационном периоде в дополнение к ларингоскопии необходимо выполнение компьютерной томографии области гортани с целью выявления комбинированного поражения гортанных ветвей блуждающего нерва. В ближайшем послеоперационном периоде на вторые и седьмые сутки необходимо измерение времени «максимальной фонации гласных звуков». Уменьшение его до 10 секунд у мужчин и до 6 секунд у женщин указывает на дефект смыкания голосовых связок.

На третьем месте по частоте повреждений ЧН после КЭАЭ находится подъязычный нерв (XII пара) — 2,05%. Мобилизация подъязычного нерва зачастую необходима, особенно при наличии высокой бифуркации сонной артерии. Разделение мелких вен, которые тянут нерв вниз вместе с ветвями НСА к сосцевидному отростку височной кости, облегчает мобилизацию сонных артерий. Повреждение этого нерва проявляется отклонением языка в ипсилатеральную сторону, однако иногда могут отмечаться проблемы с жеванием и нарушением речи.

Частота повреждения языкоглоточного нерва (IX пара) в среднем составляет 1%.

При традиционном хирургическом доступе глоссофарингеальный нерв обычно не виден, однако он также может быть поврежден при выделении высокой бифуркации сонной артерии. Данный нерв может быть также травмирован во время рассечения двуглавой мышцы или подвывихом нижней челюсти и отслоением шиловидного отростка в случае необходимости высокого хирургического выделения сонных артерий. Травма нерва вызывает паралич средней мышцы-констриктора глотки, что в свою очередь может вызвать трудности при глотании твердой пищи.

Синдром Горнера или окулосимпатический синдром, проявляющийся чаще всего в виде триады симптомов, — птоз, миоз и энтофтальм, может быть вызван повреждением восходящих симпатических волокон в области глоссофарингеального нерва [8].

Существует множество путей преодоления данных местных неврологических осложнений, одним из которых является оптимизация хирургического доступа.

На сегодняшний день остро стоит вопрос выбора оптимального хирургического разреза при КЭАЭ. Классический продольный разрез характеризуется простотой выполнения, обеспечением хорошего операционного обзора и отсутствием необходимости использования дуплексной визуализации. Данный доступ к сонным артериям обычно проводится сосудистыми хирургами с помощью продольного разреза кожи вдоль переднего края грудно-ключично-сосцевидной мышцы. Он обеспечивает широкую и комфортную для хирурга эксплорацию, но сопряжен с достаточным количеством нейропатий ЧН [17].

Альтернативным вариантом является поперечный мини-доступ, который технически сложен, требует УЗИ-контроля и опыта в выполнении. Предоперационное ультразвуковое сканирование позволяет определить локализацию бифуркации общей сонной артерии по отношению к углу нижней челюсти, что необходимо для картирования места разреза при мини-доступе по линии Лангера (рис. 2). Сам мини-доступ не исключает возможности проксимального или дистального расширения для более широкого контроля сонных артерий [17].

Преимуществами данного доступа можно считать сокращение времени операции под

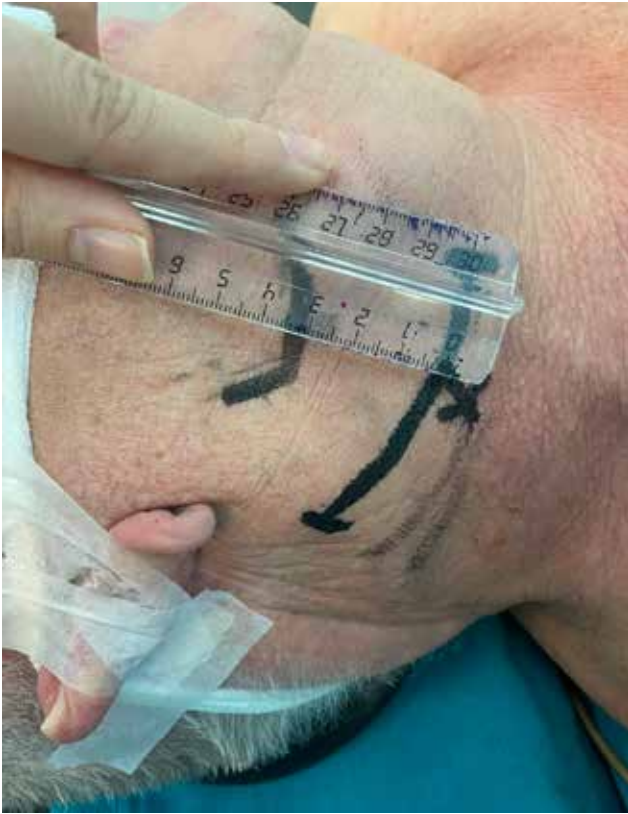

Рис. 2. Предоперационная кожная разметка для проведения поперечного мини-доступа (по линии Лангера)

ских инструментов и хирургической оптики для более точной и детальной визуализации также позволяет снизить частоту травматизации черепных и шейных нервов.

Операции на среднем и дистальном сегментах ВСА должны выполняться опытным ангиохирургом, так как в этой ситуации риск повреждения ЧН максимален.

Операция на сонных артериях должна заканчиваться установкой активного дренажа раны для предотвращения возможного возникновения гематомы, которая может привести к вторичной компрессии ЧН.

Одним из самых опасных местных послеоперационных осложнений является послеоперационный тромбоз сонных артерий. Частота его возникновения на основании данных различных источников составляет в среднем 0,5%.

Самыми частыми причинами возникновения тромбоза каротидных артерий являются отслойка интимы дистальнее зоны реконструкции и диссекция артерии в результате механической травмы сосуда временным внутрипросветным шунтом (ВВШ). Недостаточный опыт хирурга для верной калибровки бал-

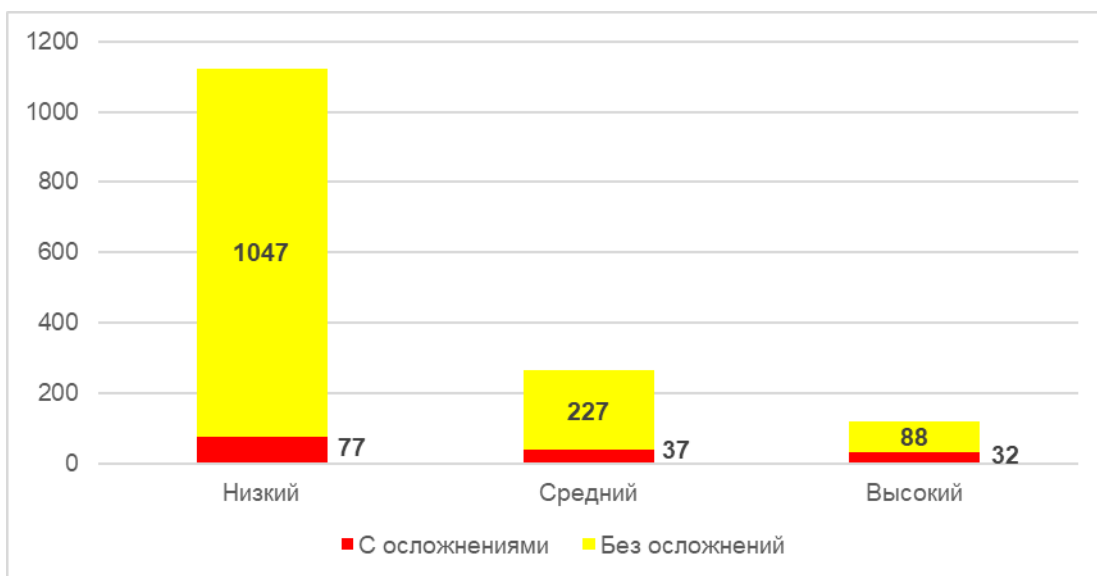


Диаграмма 1. Частота повреждения ЧН при разных уровнях доступа

общей анестезией, снижение частоты нейропатий черепных нервов и эстетический послеоперационный рубец.

Помимо вышеперечисленных методов, использование различных видов атравматиче-

лона или некорректная установка турникета, ограничивающего смещение ВВШ внутри сосуда может привести к разрыву стенки артерии или диссекции с формированием дальнейших осложнений (рис. 3).



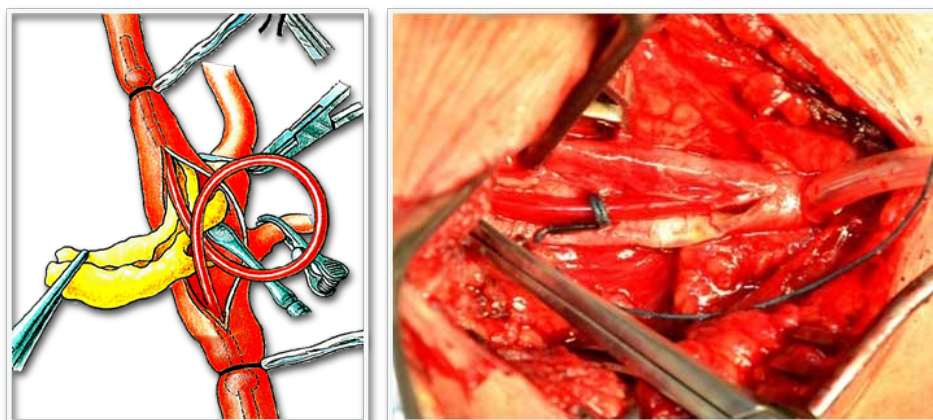


Рис. 3. Установка временного внутрисосудистого шунта

В настоящее время по последним данным временный внутрисосудистый шунт в среднем используется в 6,4% случаев среди всех операций каротидной эндартерэктомии [35].

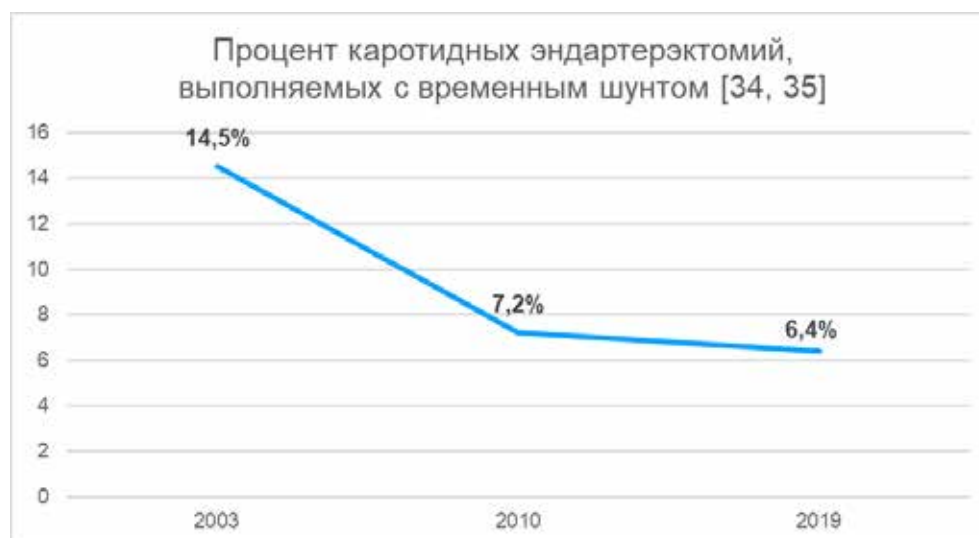

Диаграмма 2. Состояние сосудистой хирургии в России в 2010, 2018 годах.  
А.В. Покровский, А.Ф. Харазов

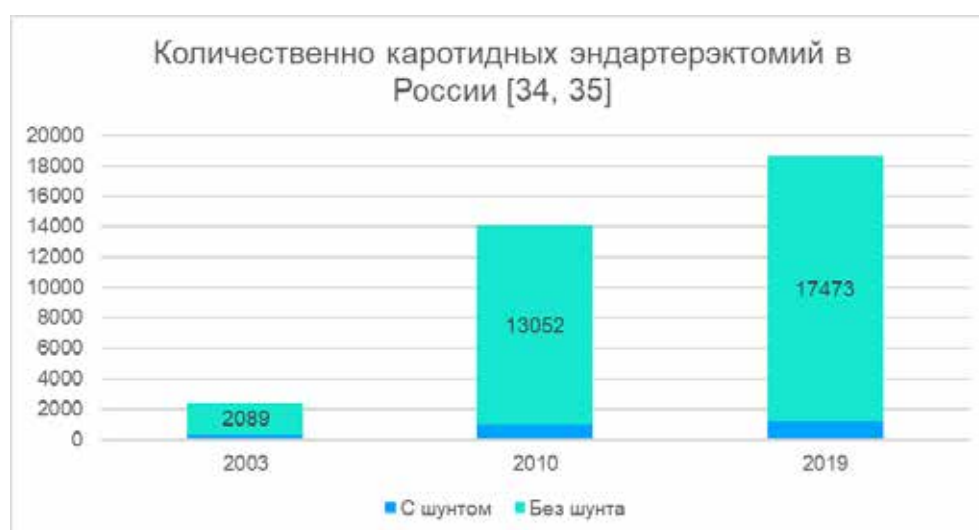


Диаграмма 3. Состояние сосудистой хирургии в России в 2010, 2018 годах.  
А.В. Покровский, А.Ф. Харазов, А.Л. Головюк

Ниже приведен список некоторых сердечно-сосудистых хирургов России, выполняющих операции каротидной эндартерэктомии, кото-

рые используют или не используют временный внутрисосудистый шунт.

Таблица 1

Выполнение каротидной эндартерэктомии с и без ВВШ

| Хирург               | Организация   | С шунтом | Без шунта |
|----------------------|---|----------|-----------|
| Аракелян В.С. [22]   | ФГБУ «НМИЦ ССХ им. А.Н. Бакулева»                               | +        |           |
| Ахметов В.В. [21]    | ГКБ им. А.К. Ерамишанцева                                       |          | +         |
| Вачев А.Н. [23]      | ФГБОУ ВО «Самарский ГМУ»  |          | +         |
| Виноградов Р.А. [24] | НИИ—Краевая клиническая больница № 1 им. проф. С.В. Очаповского | +        |           |
| Гавриленко А.В. [25] | ГНЦ ФГБНУ РНЦХ Петровского                                      | +        |           |
| Дарвиш Н.А. [26]     | ФГБУ «НМИЦ ССХ им. А.Н. Бакулева»                               |          | +         |
| Дуданов И.П. [27]    | СПб ГБУЗ городская Мариинская больница                          |          |           |
| Чупин А.В. [28]      | НМИЦ хирургии им. А.В. Вишневского                              | +        |           |
| Карпенко А.А. [29]   | НМИЦ им. акад. Е.Н. Мешалкина                                   | +        |           |
| Михайлов И.П. [30]   | НИИ СП им. Н.В. Склифосовского                                  | +        |           |
| Сокуренок Г.Ю. [31]  | ФГБУ «СЗФМИЦ им. В.А. Алмазова»                                 | +        |           |
| Фокин А.А. [32]      | ФГБОУ ВО «Южно-Уральский ГМУ»                                   | +        |           |
| Хорев Н.Г. [33]      | ФГБОУ ВО Алтайский ГМУ  |          | +         |

Помимо технических ошибок, во время постановки временного шунта причинами послеоперационных тромбозов является неполное удаление атеросклеротической бляшки и формирование перегибов ВСА и ОСА. Для предотвращения образования послеоперационного тромбоза сонных артерий необходима тщательная визуальная оценка внутренней поверхности сонных артерий с целью поиска и полного удаления остатков атеросклеротической бляшки либо, при необходимости, подшивания стенки артерии вместе с остатком бляшки для формирования ламинарного кровотока [8, 10].

Интраоперационный контроль и предотвращение перегибов ВСА и ОСА, в особенности после пуска системного кровотока, может помочь предотвратить тромбоз после КЭА. Хирурги, выполняющие КЭА, должны обращать

внимание на форму и размер ВСА до и во время операции и определять оптимальный вид хирургического вмешательства (эверсионная КЭА, каротидная эндартерэктомия с заплатой).

Методами экстренной реваскуляризации при возникновении тромбоза сонных артерий являются открытая тромбэктомия с протезированием ВСА при необходимости, эндоваскулярная методика (тромбоаспирация, установка стента), тромбэкстракция, тромболитическая терапия (ТЛТ).

Также одно из частых осложнений после каротидной эндартерэктомии—это послеоперационная гематома [13].

Частота возникновения клинически значимой послеоперационной гематомы, нуждающейся в ее удалении после КЭАЭ, колеблется в пределах 1–3% [6, 7]. Причинами

возникновения являются капиллярное кровотечение (60–80%); артериальное кровотечение (20–30%); венозное кровотечение; прием антиагрегантов (клопидогрель) и дефект сонной артерии, возникший при ее реконструкции [6].

Артериальная гипертензия, вызванная нарушением целостности гломуса, может привести к сильному кровотечению из артерий с неполным гемостазом. Важно обеспечить стабильную гемодинамику в интра- и постоперационном периоде. Ряд авторов связали и доказали возникновение и патогенез послеоперационной аномальной гипо- или гипертензии с повреждением каротидного гломуса. Это привело к созданию гломус-сберегающих техник КЭАЭ [10, 11].

Венозная гипертензия, вызванная экстубацией или кашлем, может привести к сильному венозному кровотечению с неполным гемостазом. Поэтому важно обеспечить преходящее повышение венозного давления (маневр Вальсальвы) для оценки гемостаза.

Тщательный гемостаз, использование гемостатиков, отказ перед хирургическим вмешательством от приема антиагрегантных препаратов, а именно клопидогреля, также являются доказанными методами профилактики послеоперационных кровотечений и возникновения гематом [13].

Одним из немаловажных факторов в возникновении локальных осложнений после КЭАЭ является рестеноз зоны реконструкции, в основном связанный с хирургической компетентностью врача во время исполнения оперативного вмешательства.

Количество рестенозов после реконструкции каротидной бифуркации только в раннем послеоперационном периоде составляет 0,5–4,9%. В отдаленном же послеоперационном периоде рестенозы выявляются у 7,9–29% больных [13].

Причины рестенозов в отдаленном периоде чаще связаны с коморбидным статусом больного. Так, у больных с сахарным диабетом рестеноз встречается чаще на 17,2% [13].

Раневая инфекция после КЭАЭ встречается крайне редко. Частота случаев не превышает 0,1% в хирургической практике. Лечение данных осложнений производится путем иссечения всех инфицированных сосудистых тканей

и окружающей инфекции мягких тканей с последующей пластикой сосуда [2, 4, 5, 6, 7].

Причиной возникновения ложной аневризмы сонной артерии чаще всего является перенесенная ранее хирургическая операция, метастазирование онкологической патологии в расположенные рядом лимфатические узлы и непосредственно новообразования. Анализ литературных источников показал, что ложная аневризма, возникшая после ранее перенесенной каротидной эндартерэктомии, возникает в 0,3–0,6% случаев [36].

Существуют данные, что пусковым механизмом в формировании ложной аневризмы сонной артерии является инфицирование послеоперационной раны стрептококковой и стафилококковой инфекцией. Сроки формирования аневризмы составляют от 2 недель до 10 лет [37].

Тактика лечения пациентов с ложной аневризмой сонных артерий хирургическая. В настоящее время оптимальным методом реконструкции при данном осложнении является резекция ложной аневризмы с последующим протезированием внутренней сонной артерии аутовеной или синтетическим протезом.

При отсутствии инфицирования зоны реконструкции возможно выполнение эндоваскулярного лечения в виде постановки стент-графта во внутреннюю сонную артерию.

К группе нецеребральных осложнений относятся острый инфаркт миокарда и пневмония.

Частота инфарктов после КЭАЭ варьируется от 5 до 7%, в зависимости от вида оперативного вмешательства [8].

Частота пневмоний после КЭАЭ достигает 3–4%. При наличии в анамнезе хронической обструктивной болезни легких частота данного осложнения возрастает до 5%, а при третьей степени ХОБЛ до 17,57%. В случае, если пациент перенес ОИМ, частота составляет 3,16% [8].

В качестве профилактики прецеребральных осложнений рекомендована тщательная предоперационная подготовка, включающая в себя консультацию пульмонолога и оценку функционального состояния органов дыхания, направленную на лечение тяжелой степени ХОБЛ с целью достижения показателей  $ОФВ_1 \geq 80\%$  от должного, тщательную диагностику сердечно-сосудистой системы в объеме консультации

кардиолога и оценки функционального состояния коронарного русла на догоспитальном этапе. Решение вопроса о необходимости проведения коронароангиографии с целью снижения риска возможного развития ОИМ также является обязательным этапом в догоспитальной подготовке больного.

Оптимальное анестезиологическое пособие, которое включает в себя адекватную оксигенацию, коррекцию гемодинамики, медикаментозную защиту головного мозга, сочетанную анестезию, раннюю экстубацию, также необходимо в обязательном порядке.

Антибактериальная профилактика в пре- и послеоперационном периоде и ранняя активизация пациента относятся к методам профилактики внечерепных осложнений.

К третьей группе осложнений после проведенной каротидной эндартерэктомии относят церебральные осложнения, такие как транзиторная ишемическая атака (ТИА) и ишемический инсульт (ИИ).

Согласно некоторым данным, частота осложнений в виде ТИА после каротидной эндартерэктомии составляет 10–12% [8, 10, 24].

Ишемические инсульты являются наиболее распространенным типом послеоперационных неврологических нарушений у пациентов после КЭАЭ. Частота ИИ после операции на бифуркации ОСА достигает 6%, а у пациентов с ранее перенесенным ОНМК до 7–10% [12], в то время как для любого хирургического вмешательства эта частота колеблется от 0,08 до 2,9%, с несколько более высокой частотой для операций высокого риска и сосудистых заболеваний [13].

К методам профилактики церебральных осложнений в первую очередь относится интраоперационная профилактика, включающая в себя мониторинг уровня оксигенации головного мозга; выполнение операций опытным хирургом (не менее 30 операций в год); медикаментозная защита головного мозга. При наличии у пациента контралатеральной окклюзии сонных артерий, а также снижении показателей транскраниальной оксиметрии возможно использование ВВШ. Однако в то же время нет убедительных доказательств целесообразности использования ВВШ во время основного этапа операции [15, 16].

К нехирургическим методам профилактики церебральных осложнений относят мульти-

дисциплинарный подход в предоперационном периоде (консультация смежных специалистов и диагностика по органам и системам), медикаментозная профилактика, состоящая из антиагрегантной терапии, антикоагулянтной терапии при неэффективности антиагрегантной, антигипертензивной терапии. В схему методик общей анестезии с искусственной вентиляцией легких при операциях на экстракраниальных отделах внутренних сонных артерий целесообразно включать поверхностную блокаду шейного сплетения [19]. При выполнении реконструктивных операций на внутренних сонных артериях у пациентов с тяжелым системным атеросклерозом, ишемической болезнью сердца и гипертонической болезнью следует рекомендовать методику анестезии на основе пропофола и фентанила в сочетании с поверхностной блокадой шейного сплетения. Поверхностную блокаду шейного сплетения необходимо выполнять после индукции в общую анестезию; местный анестетик в объеме 20 мл 0,5% раствора ропивакаина (100 мг) без адреналина следует вводить под собственную фасцию шеи с неоднократными аспирационными пробами в перпендикулярном, каудальном и краниальном направлении по 5–8 мл одной инъекцией. У пациентов с тяжелыми формами ишемической болезни сердца во время окклюзии внутренней сонной артерии следует избегать артериальной гипертензии с уровнем среднего артериального давления более 10% от исходного значения в связи с высоким риском развития ишемии миокарда. Нейромониторинг необходимо проводить в течение всего времени анестезии. Для определения показаний о необходимости применения временного внутрисосудистого шунта целесообразно использовать транскраниальную ультразвуковую доплерографию [20].

Из вышеизложенного можно сделать заключение, что при правильном персонифицированном подходе к пациенту с тщательной предоперационной, интраоперационной и послеоперационной подготовкой и проведением профилактических мероприятий можно значительно снизить частоту осложнений после проведенной каротидной эндартерэктомии.

Таблица 2

## Осложнения после каротидной эндартерэктомии

| Локальные (21–46%)                               |          | Церебральные (17–22%) |        | Нецеребральные (8–11%)  |                 |
|--|----------|-----------------------|--------|-------------------------|-----------------|
| Поражение лицевого нерва                         | 4,15%    | ОНМК                  | 6%     | Острый инфаркт миокарда | 5–7%            |
| Повреждение блуждающего нерва                    | 3,4%     | Повторное ОНМК        | 7–10%  | Пневмония               | 3–4%<br>(3–17%) |
| Повреждение подъязычного нерва                   | 2,05%    | ТИА                   | 10–12% |                         |                 |
| Повреждение языкоглоточного нерва                | 1%       |                       |        |                         |                 |
| Тромбоз артерии                                  | 0,5%     |                       |        |                         |                 |
| Гематома   | 1–3%     |                       |        |                         |                 |
| Рестеноз зоны реконструкции в ближайшем периоде  | 0,5–4,9% |                       |        |                         |                 |
| Рестеноз зоны реконструкции в отдаленном периоде | 7,9–29%  |                       |        |                         |                 |
| Местная инфекция                                 | 0,1%     |                       |        |                         |                 |
| Ложная аневризма                                 | 0,3–0,6% |                       |        |                         |                 |

## Литература

1. *Кадыков А.С., Шахпаронова Н.В.* Ранняя реабилитация больных, перенесших инсульт. Роль медикаментозной терапии // *Нервные болезни*. 2014. № 1. С. 22–25.
2. *Benjamin E.J., Blaha M.J., Chiuve S.E., et al.* Heart disease and stroke statistics—2017 update: a report from the American Heart Association // *Circulation*. 2017. V. 135. № 10. P. e146–e603.
3. *Гавриленко А.В., Куклин А.В., Кравченко А.А., Фомина В.В.* Прогнозирование и факторы риска неврологических осложнений в периоперационном периоде у больных со стенозом внутренних сонных артерий // *Хирургия*. 2017. № 10. С. 109–112.
4. *Wardlaw J.M., Chappell F.M., Stevenson M., et al.* Accurate, practical and cost-effective assessment of carotid stenosis in the UK // *Health Technol Assess*. 2006. V. 10. № 30. P. 1–6.
5. *Hye R.J., Mackey A., Hill M.D., Voeks J.H., Cohen D.J., Wang K., et al.* Incidence, outcomes, and effect on quality of life of cranial nerve injury in the Carotid Revascularization Endarterectomy versus Stenting Trial. *J Vasc Surg*. 2015. May. 61 (5): 1208–1214.
6. *Kakisis J.D., Antonopoulos C.N., Moulakakis K.G., Schneider F., Geroulakos G., Ricco J.B.* Protamine Reduces Bleeding Complications without Increasing the Risk of Stroke after Carotid Endarterectomy: A Meta-analysis. *Eur J VascEndovasc Surg*. 2016. Sep. 52 (3): 296–307.
7. *Ascher E., Markevich N., Schutzer R.W., Kallakuri S., Jacob T., Hingorani A.P.* Cerebral hyperperfusion syndrome after carotid endarterectomy: predictive factors and hemodynamic changes. *J Vasc Surg*. 2003. Apr. 37 (4): 769–777.
8. *Виноградов Р.А.* Отдаленные результаты открытого хирургического и эндоваскулярного лечения стенозов внутренних сонных артерий / Р.А. Виноградов, В.С. Пыхтеев, К.А. Лашевич // *Ангиология и сосудистая хирургия*. 2017. Т. 23, № 4. С. 164–170.
9. *Richards A. T.* Surgical Exposures for the Nerves of the Neck. *Nerves and Nerve Injuries*. 2015: 201–213.
10. *Виноградов Р.А.* Применение гломус-сберегающих техник в хирургии сонных артерий / Р.А. Виноградов, В.В. Матусевич // *Ангиология и сосудистая хирургия*. 2018. Т. 24, № 2. С. 201–205.
11. *Анцупов К.А., Лаврентьев А.В., Виноградов О.А.* Особенности техники гломус-сберегающей эверсионной каротидной эндартерэктомии. *Ангиология и сосудистая хирургия*. 2011; 17 (2): 119–123.

12. Гавриленко А.В., Абрамян А.В., Куклин А.В. Эффективность реконструктивных операций на сонных артериях при сочетании извитости и стеноза. Хирургия. Журнал им. Пирогова. 2018. № 1. С. 26–32.
13. Казанчян П.О., Попов В.А., Ларьков Р.Н. Клиническая и хирургическая оценка результатов классической и эверсионной методик каротидной эндартерэктомии. Болезни аорты и ее ветвей. 2009. № 6. С. 42–47.
14. Куклин А.В. Диссертация «Клиническая диагностика и прогнозирование повреждения черепных нервов при реконструктивных операциях на сонных артериях», 2002.
15. Chongruksut W., Vaniyapong T., Rerkasem K. Routine or selective carotid artery shunting for carotid endarterectomy (and different methods of monitoring in selective shunting) // Cochrane Database Syst Rev. 2014. No 6.
16. Rerkasem K., Rothwell P.M. Routine or selective carotid artery shunting for carotid endarterectomy (and different methods of monitoring in selective shunting). Cochrane Stroke Group Cochrane Database of Systematic Reviews, 2009. Vol. 2.
17. Гавриленко А.В., Куклин А.В., Аль-Юсеф Н.Н., Магомедова Г.Ф. Преимущества мини-доступа при каротидной эндартерэктомии. Хирургия. 2020. № 3, с. 48–55.
18. Sander D.C., Eckstein H.H. Guideline for extracranial carotid stenosis, chapter 6: Epidemiology. Gefasschirurgie. 2012, Vol. 17, p. 497–501.
19. Крайник В.М., Новиков Д.И., Зайцев А.Ю., Козлов С.П., Дешко Ю.В., Гавриленко А.В., Куклин А.В. Опыт клинического применения ультразвуковой навигации для выполнения блокады шейного сплетения в реконструктивной хирургии сонных артерий. Вестник анестезиологии и реаниматологии. 2019. Т. 16. № 1. С. 35–41.
20. Крайник В.М., Козлов С.П., Дешко Ю.В., Гавриленко А.В., Куклин А.В. Сочетанная анестезия при реконструктивных операциях на сонных артериях. Ангиология и сосудистая хирургия. 2014. Т. 20. № 2. С. 111–117.
21. Ахметов В.В., Дунаева В.И., Врыганов Ф.А., Ордынец С.В., Дуданов И.П. Оптимальная техника реконструкции сонной артерии при ее атеросклеротическом поражении. Исследования и практика в медицине. 2020. Т. 7. № 4. С. 62–78.
22. Бокерия Л.А., Абдулгасанов Р.А., Шогенов М.А., Аракелян В.С. Методы лечения асимптомных стенозов сонных артерий. Анналы хирургии. 2019. Т. 24. № 4. С. 227–236.
23. Вачёв А.Н., Прожога М.Г., Дмитриев О.В. Влияние системной гемодинамики на ретроградное давление во внутренней сонной артерии при выполнении операции каротидной эндартерэктомии. Клиническая физиология кровообращения. 2019. Т. 16. № 4. С. 293–298.
24. Виноградов Р.А., Лашевич К.А., Пыхтеев В.С. Сравнение рисков развития периоперационных осложнений при каротидной эндартерэктомии и каротидной ангиопластике. Ангиология и сосудистая хирургия. 2017. Т. 23. № 3. С. 133–139.
25. Гавриленко А.В., Скрылев С.И., Кравченко А.А., Новиков А.В. Каротидная эндартерэктомия и стентирование у больных с гемодинамически значимым стенозом внутренней сонной артерии и контралатеральной окклюзией. Хирургия. Журнал им. Н.И. Пирогова. 2018. № 4. С. 52–56.
26. Алекаян Б.Г., Бокерия Л.А., Голухова Е.З., Петросян К.В., Дарвиш Н.А., Махалдиани Б.З. Непосредственные и отдаленные результаты стентирования и каротидной эндартерэктомии у пациентов с атеросклеротическим поражением внутренней сонной артерии. Эндovasкулярная хирургия. 2021. Т. 8. № 1. С. 27–36.
27. Дуданов И.П., Стафеева И.В., Вознюк И.А., Вербицкий О.П., Ахметов В.В. Нейрофизиологическая оценка эффективности ранней каротидной эндартерэктомии при атеротромботическом инсульте. Российский нейрохирургический журнал им. профессора А.Л. Поленова. 2019. Т. 11. № 1. С. 15–22.
28. Орехов П.Ю., Чупин А.В., Дерябин С.В., Лебедев Д.П., Титович А.С., Максименко Д.М. Одномоментная гибридная реконструкция окклюзии правой подключичной артерии и критического стеноза брахиоцефального ствола. Клиническая практика. 2018. Т. 9. № 2. С. 50–53.
29. Игнатенко П.В., Гостев А.А., Новикова О.А., Саая Ш.Б., Рабцун А.А., Попова И.В., Чебан А.В., Зейдлиц Г.А., Клеванец Ю.Е., Стародубцев В.Б., Карпенко А.А. Динамика гемодинамических параме-

тров при различных видах каротидной эндартерэктомии в ближайшем и отдаленном послеоперационном периоде у пациентов со стенозирующим каротидным атеросклерозом. Кардиоваскулярная терапия и профилактика. 2020. Т. 19. № 5. С. 83–91.

30. Михайлов И.П., Кунгурцев Е.В., Козловский Б.В., Вердыханов Н.И. Вариант эндартерэктомии из общей сонной артерии при ее тотальной окклюзии. Ангиология и сосудистая хирургия. 2021. Т. 27. № 2. С. 146–151.
31. Сокуренок Г.Ю., Шатравка А.В., Ризаханова М.Р., Логинов И.А., Алексеева Н.А., Михайлов И.В. Хирургическое лечение асимптомных стенозов сонных артерий—все ли вопросы решены? Диагностическая и интервенционная радиология. 2016. Т. 10. № 2. С. 55–61.
32. Фокин А.А., Трейгер Г.А., Владимирский В.В. Профилактика послеоперационных гемодинамических дисрегуляторных осложнений каротидной эндартерэктомии с помощью сохранения нервов каротидного синуса. Журнал научных статей «Здоровье и образование в XXI веке». 2017. Т. 19. № 4. С. 21–25.
33. Хорев Н.Г., Ермолин П.А., Соколов А.В., Косоухов А.П., Дуда А.И., Конькова В.О., Шойхет Я.Н. Хирургическое лечение больных с сочетанным атеросклеротическим поражением сонных и коронарных артерий. Бюллетень медицинской науки. 2018. № 1 (9). С. 61–67.
34. Состояние сосудистой хирургии в России в 2010 году. Покровский А.В., Харазов А.Ф. Российское общество ангиологов и сосудистых хирургов.
35. Состояние сосудистой хирургии в России в 2018 году. Покровский А.В., Головюк А.Л. Российское общество ангиологов и сосудистых хирургов.
36. Kim H.O., Ji Y.B., Lee S.H., Jung C., Tae K. Cases of common carotid artery pseudoaneurysm treated by stent graft. Case Rep Otolaryngol. 2012; 674–827.
37. Naylor A.R., Payne D., London N.J.M., Thompson M.M., Dennis M.S., Sayers R.D., Bell P.R.F. Prosthetic patch infection after carotid endarterectomy. Eur. J. Vasc. Endovasc. Surg. 2002; 23: 11–16.
38. John J. Ricotta M.D., Ali AbuRahma M.D., Enrico Ascher M.D., Mark Eskandari M.D., Peter Faries M.D., Brajesh K. Lal M.D. Updated Society for Vascular Surgery guidelines for management of extracranial carotid disease. Journal of Vascular Surgery, 2011; 54: 3, p. 832–836.

## РЕНТГЕНЭНДОВАСКУЛЯРНОЕ ЛЕЧЕНИЕ ПОРАЖЕНИЯ ВНУТРЕННЕЙ СОННОЙ АРТЕРИИ

Алекян Б. Г.<sup>1,2</sup>, Карапетян Н. Г.<sup>1</sup>, Кравченко В. В.<sup>1</sup>

<sup>1</sup>Москва, ФГБУ «НМИЦ хирургии им. А. В. Вишневского»  
Минздрава России, отделение сосудистой хирургии

<sup>2</sup>Москва, ФГБОУ ДПО «РМАНПО» Минздрава России

### История

После того как на основании результатов исследований NASCET и ECST была доказана роль каротидной эндартерэктомии в профилактике развития ишемического инсульта у пациентов с тяжелым симптомным атеросклеротическим поражением внутренней сонной артерии и каротидной бифуркации, внедрение эндоваскулярных технологий для решения данной проблемы было вопросом времени [1, 2, 3].

В 1927 году на заседании Ассоциации неврологов в Париже Egas Moniz представил первое сообщение о проведенной церебральной ангиографии [4]. Первая открытая ангиопластика внутренней сонной артерии была описана Morris, Lechter и DeBakey у пациента с фибромускулярной дисплазией. Следует отметить, что для ангиопластики использовались билиарные дилататоры разного диаметра для постепенного их расширения [5]. Чрескожная транслюминальная баллонная ангиопластика внутренней сонной артерии впервые была выполнена Klaus Mathias в 1981 году [6]. В 1994 году Marks с коллегами из Стэнфордского университета опубликовали свой опыт использования стентов Palmaz во внутренних сонных артериях у двух пациентов со спонтанным расслоением сонной артерии на фоне безуспешного медикаментозного лечения. На основании благоприятных исходов авторы предположили, что стенты могут использоваться в сочетании с ангиопластикой, чтобы избежать осложнений острого расслоения и длительного раздувания баллона [7]. В период с 1993 по 1995 год Diethrich, Ndiaye и Reid выполнили ангиопластику и стентирование 117 артерий у 110 пациентов. Клинический успех в течение 30 дней после операции составил

89,1%, а комбинированный показатель частоты возникновения инсульта и транзиторных ишемических атак (ТИА)—10,9%, что, по мнению авторов, было слишком высоким показателем, для того чтобы рекомендовать ангиопластику и стентирование внутренней сонной артерии для широкого применения [8]. В Российской Федерации первая операция стентирования ВСА была проведена в НЦССХ им. А. Н. Бакулева Б. Г. Алекяном с соавт. в 1998 году [9].

С целью улучшения результатов стентирования сонных артерий и формирования доказательной базы начали проводить рандомизированные исследования. С 1992 по 1997 год выполнялось рандомизированное исследование CAVATAS, в котором симптомным пациентам низкого и среднего хирургического риска выполняли каротидную эндартерэктомию (КЭЭ) ( $n = 253$ ) или каротидную ангиопластику ( $n = 251$ ). Стенты были использованы у 26% пациентов группы с эндоваскулярным лечением, в остальных случаях использовалась только баллонная ангиопластика. Устройства защиты от эмболии головного мозга на тот момент не были доступны. Несмотря на это, в течение 30 дней после оперативного вмешательства между двумя методами лечения не наблюдалось значимых различий в возникновении смерти и любого ипсилатерального инсульта ( $p = 0,98$ , тест  $\chi^2$ ). Частота встречаемости больших неблагоприятных событий составила 10% для эндоваскулярной группы и 9,9%—для хирургической, а при анализе выживаемости до 3 лет после рандомизации не было отмечено существенной разницы в частоте развития ипсилатерального инсульта (95% ДИ 0,63–1,70,  $p = 0,9$ ) [10]. Далее в 2000 году было начато рандомизи-



рованное исследование SAPPHIRE, которое включало в себя пациентов высокого хирургического риска, при этом 71% включенных в исследование пациентов были асимптомны. В данном исследовании пациентам выполнялась КЭЭ или каротидное стентирование (КС) с использованием устройств защиты от эмболии. Частота встречаемости первичной конечной точки — комбинированный показатель смерти, инсульта или инфаркта миокарда (ИМ) в течение 30 дней после вмешательства и смерти или ипсилатерального инсульта в период от 31 дня до 1 года — была ниже в группе с эндоваскулярным лечением ( $p = 0,004$ , для утверждения, что КС не хуже КЭЭ, и  $p = 0,053$  для утверждения, что КС лучше КЭЭ), преимущественно на основании более низкой частоты развития периперационного инфаркта миокарда. Результаты этого исследования установили показания к КС у пациентов с высоким риском хирургического вмешательства [11]. В 2014 году были опубликованы результаты рандомизированного исследования ICSS, в котором изучалась частота развития смертельного или инвалидизирующего инсульта в отдаленном периоде наблюдения (5 лет) у симптомных пациентов, им выполнялось КС или КЭЭ. В течение 5 лет наблюдения частота развития смертельного или инвалидизирующего инсульта в группе КС составила 6,4%, в группе КЭЭ — 6,5% (отношение рисков 1,06, 95% ДИ 0,72–1,57,  $p = 0,77$ ). Следует отметить, что больше «малых» неинвалидизирующих инсультов было в группе КС [12]. В рандомизированном исследовании CREST во всех случаях использовались устройства защиты от дистальной эмболии при КС, и операции выполнялись опытными операторами. Всего были включены 2502 симптомных и асимптомных пациента. При оценке четырехлетних показателей первичной конечной точки между группой стентирования и эндартерэктомии (7,2 против 6,8% соответственно) не было значимой разницы, с несколько более частым развитием инсульта в группе КС (4,1 против 2,3%,  $p = 0,01$ ) и инфаркта миокарда — в группе КЭЭ (2,3 против 1,1%,  $p = 0,03$ ). Хотя абсолютная частота любого из событий была низкой, было высказано предположение,

что на качество жизни в большей степени влияет инсульт по сравнению с инфарктом миокарда. На основании результатов исследования CREST в принятых рекомендациях предложено рассматривать КАС в качестве альтернативы КЭА у пациентов со средним хирургическим риском [13]. Сравнение хирургического лечения (открытого, эндоваскулярного) в сочетании с приемом оптимальной медикаментозной терапии только с медикаментозным лечением у пациентов с асимптомным поражением сонной артерии изучалось в исследовании SPACE-2. Результаты того или иного метода лечения оценивались по частоте развития смерти (КЭЭ 2,5%, КС 1,0%, ОМТ 3,5%;  $p = 0,304$ ) или инсульта (КЭЭ 3,9%, КС 4,1%, ОМТ 0,9%;  $p = 0,256$ ) в течение 30 дней после операции и частоте возникновения ипсилатерального ишемического инсульта в период от 30 дней после операции и до 1 года (КЭЭ 2,5%, КС 3,0%, ОМТ 0,9%;  $p < 0,530$ ). Следует отметить, что из-за медленного набора пациентов из запланированного включения в исследование 3550 пациентов было включено 513 [14].

С 2008 по 2020 год проводилось рандомизированное исследование ACST-2, в котором сравнивали результаты КЭЭ и КС у асимптомных пациентов. Перипроцедурный риск развития смерти или инвалидизирующего инсульта в группе с КС составил 1,0% по сравнению с КЭЭ 0,9%, в то время как 2% перенесли неинвалидизирующий инсульт (48 пациентов в группе КС и 29 — КЭЭ)  $p = 0,03$ . За период наблюдения от 30 дня после операции до 5 лет частота возникновения летального или инвалидизирующего инсульта составила 2,5% как в группе КЭЭ, так и в группе КС ( $p = 0,91$ ). Таким образом, в данном исследовании как непосредственные, так и отдаленные результаты КЭЭ и КС получили сопоставимые показатели летального или инвалидизирующего инсульта [15]. В настоящее время ожидаем результатов рандомизированных исследований CREST-2 и ECST-2.

### Показания и противопоказания

Согласно Национальным рекомендациям по ведению пациентов с заболеваниями брахиоцефальных артерий Российского общества

ангиологов и сосудистых хирургов, определение показаний к лечению пациентов с поражением сонных артерий обычно основывается на анализе пяти различных аспектов:

1) неврологическая симптоматика (симптомные/асимптомные пациенты);

2) степень стеноза сонной артерии (более 60%—для симптомных пациентов и более 70%—для асимптомных);

3) процент осложнений и интраоперационная летальность—частота периоперационного показателя «инсульт + летальность от инсульта» должна составлять в учреждении менее 3% для больных с ТИА и асимптомных. А для симптомных больных—менее 5%, согласно рекомендациям РОАиСХ [16], и менее 6%, согласно рекомендациям ЕОК от 2017 года. Общая летальность не должна превышать 2%;

4) особенности сосудистой и местной анатомии;

5) морфология бляшки сонной артерии.

В повседневной практике показания к лечению с использованием инвазивных технологий обычно основываются на 1 и 2 пунктах, в то время как выбор между КЭА и КАС обычно основывается на 3, 4 и 5 пунктах [16].

В настоящее время возможно рекомендовать выполнение КАС у бессимптомных пациентов только в центрах с высокой хирургической активностью, с частотой периоперационных инсультов и уровнем летальности, соответствующими «стандартам качества» выполнения КЭА [16]. Также изначально каротидное стентирование рассматривалось в качестве альтернативы КЭА у пациентов высокого хирургического риска (тяжелыми заболеваниями легких, недавно перенесенным инфарктом миокарда, нестабильной стенокардией, тяжелой застойной сердечной недостаточностью); у пациентов, перенесших радиационную терапию шеи или оперативные вмешательства шейной области; при наличии в анамнезе повреждений голосовых связок (ларингеального нерва) с контралатеральной стороны; наличие трахеостомы, окклюзии контралатеральной сонной артерии; при дистальных (локализованные у основания черепа) поражениях ВСА; у пациентов с рестенозом после КЭА; в качестве альтернативы КЭА [17, 18].

Как правило, абсолютных противопоказаний для эндоваскулярного лечения ВСА нет. Относительные противопоказания включают в себя аллергические реакции на внутривенное введение контрастных веществ; затрудненный доступ к ОСА вследствие неблагоприятной анатомии дуги аорты при трансфеморальном доступе (3-й тип дуги аорты), чрезмерную извилистость ВСА (кин-кинг, койлинг), циркулярный кальциноз ВСА и значимое атеросклеротическое или тромботическое поражение дуги аорты [18].

### Доступы

Как правило, при стентировании ВСА и каротидной бифуркации используется трансфеморальный доступ (общая бедренная артерия). Описаны случаи использования трансрадиального и трасбрахиального доступов. Также в редких случаях возможно применение транскаротидного доступа: чрескожного пункционного или открытого. Для осуществления транскаротидного доступа длина общей сонной артерии от ключицы до бифуркации должна быть не менее 5 см [18].

При использовании трансфеморального доступа обычно используется местная анестезия, преимуществом которой является возможность интраоперационной оценки неврологического статуса пациента. Для транскаротидного доступа возможно использование местной анестезии с внутривенной седацией или общей анестезии. Следует рассмотреть возможность проведения мониторинга ЭЭГ при использовании общей анестезии.

### Технические аспекты

Перед операцией стентирования ВСА пациент должен получить 600 мг клопидогрела и 300 мг аспирина. Интраоперационно вводится гепарин с целью достижения показателя АВС 250–350 сек. Визуализация дуги аорты в левой косой проекции для катетеризации устья целевой ОСА. Катетеризация целевой ОСА с помощью диагностического катетера 5F (например, JR) при сложной анатомии дуги аорты (2–3 типы дуги аорты, «бычья» дуга) возможно использование изогнутого диагностического катетера (HeadHunter, Simmons). После катетеризации целевой

артерии проводится диагностический проводник (0,035), стандартный или жесткий, очень внимательно, под контролем рентгеноскопии, не пересекая зону поражения. При изолированном поражении ВСА возможно проведение проводника в наружную сонную артерию для обеспечения дополнительной поддержки. Затем выполняется замена интродьюсера и диагностического катетера на проводниковый гайд-катетр (Shuttle, JR8F). Как правило, кончик гайд-катетера позиционируется не ближе 2–3 см от каротидной бифуркации [19].

### Устройства противэмболической защиты головного мозга

В настоящее время доступны три типа устройств защиты от дистальной эмболии: дистальные окклюзирующие баллоны в сочетании с аспирацией, дистальные микропористые фильтры и проксимальные окклюзирующие устройства с реверсированием потока крови или без него. У каждого устройства есть свои преимущества и недостатки [20].

Для позиционирования дистальной защиты необходимо знать морфологические и анатомические особенности поражения ВСА. Микропористый фильтр в сложенном состоянии проводится через зону стеноза и располагается в прямом участке ВСА дистальнее поражения, где расправляется.

При невозможности использования дистальной защиты головного мозга следует рассмотреть возможность использования устройств проксимальной защиты (Mo. Ma Ultra, Medtronic, USA) или устройств с созданием реверсированного кровотока (TCAR, SilkRoadMedical, USA). Следует иметь в виду, что при прекращении антеградного кровотока по общей сонной артерии (ОСА) возможно развитие преходящих неврологических нарушений, обусловленных низкой толерантностью головного мозга к ишемии. При невозможности проведения устройства защиты головного мозга, как дистальной, так и проксимальной, ввиду критического калицинированного поражения сонной артерии возможна предилатация стеноза коронарным баллоном диаметром 2 мм для последующего проведения устройства дистальной защиты

головного мозга. Предилатация также позволяет избежать тотального перекрытия просвета сосуда при проведении и позиционировании стента; как правило, используются баллоны диаметром не более 4 мм [19].

### Стенты

Необходимо тщательно подобрать размер стента, чтобы обеспечить полное прилегание его к просвету ОСА и ВСА. Важно при стентировании ВСА и каротидной бифуркации использовать самораскрывающиеся нитиновые стенты. Необходимо очень медленно раскрывать стент для избежания его смещения. В определенных случаях имплантированный стент в ВСА может увеличить изгиб ВСА дистальнее стента. Следует серьезно рассмотреть значительную извилистость или изгиб ВСА как возможное противопоказание к стентированию ВСА [16].

В зависимости от конструкции ячейки различают стенты с открытой ячейкой, закрытой, гибридные стенты (посередине в месте прилегания к стенозу закрытые ячейки, по краям — открытые), а также двухслойные (double mesh) стенты; слой, который прилегает к стенкам артерии, — закрытые ячейки, сверху — второй слой, открытые ячейки.

Постдилатация используется для более плотного прилегания стента к стенке артерии. Обычно используются баллоны диаметром 5–6 мм длиной 2 см. Чрезмерное, агрессивное раздувание баллона может привести к пролабированию бляшки сквозь ячейки стента и попаданию большого количества атероматозных масс в просвет сосуда. Целесообразно выполнение постдилатации с остаточным стенозом целевого поражения не более 20%, для избежания массивной протрузии и эмболии калицинированными, атероматозными фрагментами бляшки. Перед удалением дистального устройства от эмболии выполняют ангиографию. Большое количество атероматозных фрагментов, захваченных внутри противэмболического устройства, может привести к прекращению кровотока в ВСА. В таких случаях необходима аспирация образовавшегося стоячего столба крови и любых эмболических остатков внутри него с целью предотвращения

эмболизации при удалении противоэмболического устройства. Иногда удаление устройства защиты от дистальной эмболии может быть затруднено. Это связано с тем, что проводник устройства защиты от дистальной эмболии находится в непосредственной близости от стента (прилежит к ячейкам стента); таким образом, ячейка стента может препятствовать проведению катетера для извлечения устройства от дистальной эмболии. Поворот шеи, глотание и внешнее давление могут изменить положение проводника устройства защиты от дистальной эмболии и помочь в продвижении катетера для сворачивания и удаления устройства защиты от дистальной эмболии. Возможно, понадобится продвинуть интродьюсер в просвет стента для облегчения удаления противоэмболического устройства. Перед дефляцией (сдуванием) и удалением баллона (PercuSurge, Mo. Ma) всегда необходима аспирация. Помимо ангиографии зоны операции, целесообразно выполнить церебральную ангиографию на стороне операции. Также необходимо проведение оценки неврологического состояния пациента с помощью оценки функций каждой конечности и когнитивных нарушений [19].

### Осложнения

Осложнения при стентировании сонных артерий можно разделить на экстракраниальные и интракраниальные. Экстракраниальные осложнения в зависимости от локализации по отношению к стентированному сегменту подразделяются на осложнения проксимальнее (диссекция), в просвете (протрузия бляшки, острый тромбоз стента, резидульный стеноз > 30%, некорректная имплантация стента) и дистальнее стента (окклюзия дистального противоэмболического фильтра, диссекция, сложности с извлечением или сбором устройства защиты от эмболии, спазм, увеличение изгиба ВСА). К интракраниальным осложнениям относятся эмболия и кровоизлияние. Также выделяют системные осложнения — синусовая брадикардия, гипотония и осложнения места доступа (геморрагические и окклюзивные) [21]. Ангиопластика (раздувание баллона) на уровне каротидной бифуркации вызывает стимуляцию барорецепторов

и приводит к развитию брадикардии и гипотонии [22]. Для избежания синусовой брадикардии при ЧСС ниже 70 перед раздуванием баллона внутривенно вводится атропин или гликопирролат [23]. Начальная разовая доза для взрослых варьируется от 0,5 до 1 мг для атропина и 0,4 мг для гликопирролата. Гипотония сначала лечится с помощью объемной инфузии (растворов кристаллоидов или коллоидов), в рефрактерных случаях — с помощью вазопрессоров [19].

### Стентирование ВСА при рестенозах после КЭЭ

Использование режущих баллонов может быть ценным дополнением при стентировании рестенозов после предшествующей КЭЭ. Предилатация с помощью режущего баллона позволяет расширяться фиброзным рестенозическим поражениям и облегчает последующую установку стента и постдилатацию. Что касается развития брадикардии и гипотонии при стентировании сонных артерий, у пациентов, которые ранее перенесли КЭЭ, данные гемодинамические нарушения, как правило, не развиваются, потому что нормальная иннервация каротидной бифуркации барорецепторами прерывается во время выполнения КЭЭ [19]. В остальном техника стентирования не отличается от методики стентирования нативной артерии.

### Заключение

В настоящее время накоплен огромный опыт стентирования пациентов. На основании вышесказанного следует сделать вывод, что результаты операции каротидного стентирования зависят от оценки морфологии бляшки, анатомии поражения, дуги аорты и сопутствующих заболеваний, от опыта оператора, а также от используемых инструментов. Операторы могут адаптировать выбор устройства к анатомии пациента и характеристикам поражения, чтобы снизить риск перипроцедурального инсульта и повысить безопасность КС [24]. Независимо от используемой техники для достижения успеха необходимы тщательный отбор пациентов и предварительное планирование.

### Литература

1. European Carotid Surgery Trialists' Collaborative Group. Randomised trial of endarterectomy for recently symptomatic carotid stenosis: final results of the MRC European Carotid Surgery Trial (ECST). *Lancet* 1998; 351: 1379–87.
2. North American Symptomatic Carotid Endarterectomy Trial Collaborators. Beneficial effect of carotid endarterectomy in symptomatic patients with high-grade carotid stenosis. *N. Engl. J. Med.* 1991; 325: 445–53.
3. *Barnett H.J.M., Taylor D. W., Eliasziw M., et al.* Benefit of carotid endarterectomy in patients with symptomatic moderate or severe stenosis. *N. Engl. J. Med.* 1998; 339: 1415–25.
4. *Moniz E.* L'encephalographie arterielle; son importance dans la localization des tumeurs cerebrales. *Rev Neurol* 1927; 2: 72–90.
5. *Morris G., Lechter A., DeBakey M.* Surgical treatment of fibromuscular disease of the carotid arteries. *Arch Surg* 1968; 96: 636–643.
6. *Mathias K. et al.* Perkutane transluminale Katheterbehandlung supraaortaler arterienobstruktionen // *Angio.* 1981.— Т. 3.— № 1.— С. 47–50.
7. *Marks M., Dake M., Steinberg G., Norbash A., Lane B.* Stent placement for arterial and venous cerebrovascular disease: preliminary experience. *Radiology*, 1994; 191: 441–446.
8. *Diethrich E., Mouhamadou N., Reid D.* Stenting in the carotid artery: initial experience in 110 patients. *J. Endovasc Surg* 1996; 3: 42–62.
9. *Алекян Б.Г., Бузиашвили Ю.И., Амбатъелло С.Г., Тер-Акопян А.В., Шумилина М.В.* Успешное стентирование суженной внутренней сонной артерии у больного с ишемической болезнью сердца // *Ангиология и сосудистая хирургия.* 1999. — Т. 5.— № 3.— С. 112–115.
10. *Brown M.M., Rogers J., Bland J.M.* Endovascular versus surgical treatment in patients with carotid stenosis in the Carotid and Vertebral Artery Transluminal Angioplasty Study (CAVATAS): a randomised trial // *The Lancet.*— 2001.— Т. 357.— № 9270.— С. 1729–1737.
11. *Yadav J.S., Wholey M.H., Kuntz R.E., Fayad P., Katzen, B.T., Mishkel G.J., Ouriel K.* Protected carotid-artery stenting versus endarterectomy in high-risk patients // *New England Journal of Medicine.*— 2004.— Т. 351.— № 15.— С. 1493–1501.
12. *Bonati L.H., Dobson J., Featherstone R.L., Ederle J., van der Worp H.B., de Borst G.J.* International Carotid Stenting Study investigators. Long-term outcomes after stenting versus endarterectomy for treatment of symptomatic carotid stenosis: the International Carotid Stenting Study (ICSS) randomised trial // *The Lancet.*— 2015.— Т. 385.— № 9967.— С. 529–538.
13. *Brott T.G., Hobson R. W., Howard G., Roubin G.S., Clark W.M., Brooks W. Meschia, J.F.* Stenting versus endarterectomy for treatment of carotid-artery stenosis // *New England Journal of Medicine.*— 2010.— Т. 363.— № 1.— С. 11–23.
14. *Reiff T., Eckstein, H. H., Mansmann, U., Jansen, O., Fraedrich, G., Mudra, H.* Collaborators: Principal investigators and further study personnel. Angioplasty in asymptomatic carotid artery stenosis vs. endarterectomy compared to best medical treatment: One-year interim results of SPACE-2 // *International journal of stroke.*— 2020.— Т. 15.— № 6.— С. 638–649.
15. *Halliday A., Bulbulia R., Bonati L.H., Chester J., Craddock-Bamford A., Peto R. DeMarco E.* Second asymptomatic carotid surgery trial (ACST-2): a randomised comparison of carotid artery stenting versus carotid endarterectomy // *The Lancet.*— 2021.
16. *Покровский А.В., Абугов С.А., Алекян Б.Г., Аракелян В.С., Белов Ю.В., Белоярцев Д.Ф., Вачев А.Н.* Национальные рекомендации по ведению пациентов с заболеваниями артерий нижних конечностей. 2013.
17. *Massop D., Dave R., Metzger C., Bachinsky W., Solis M., Shah R., Hibbard R.* SAPHIRE Worldwide Investigators: Stenting and angioplasty with protection in patients at high-risk for endarterectomy: SAPHIRE Worldwide Registry first 2,001 patients // *Catheter Cardiovasc Interv.*— 2009.— Т. 73.— С. 129–136.
18. *Saleem T., Baril D. T.* Carotid artery stenting // *StatPearls [Internet].* 2020.

19. *Malik R.K., Vouyouka A., Salloum A., Marin M.L., Faries P.L.* Tips and techniques in carotid artery stenting // *Journal of vascular surgery.*— 2009.— Т. 50.— № 1.— С. 216–220.
20. *Ohki T., Parodi J., Veith F.J., Bates M., Bade M., Chang D., Lipsitz E.* Efficacy of a proximal occlusion catheter with reversal of flow in the prevention of embolic events during carotid artery stenting: an experimental analysis // *Journal of vascular surgery.*— 2001.— Т. 33.— № 3.— С. 504–509.
21. *Nicosia A., Nikas D., Castriota F., Biamino G., Cao P., Cremonesi A., Reimers B.* Classification for carotid artery stenting complications: manifestation, management, and prevention // *Journal of Endovascular Therapy.*— 2010.— Т. 17.— № 3.— С. 275–294.
22. *Cayne N.S., Faries P.L., Trocciola S.M., Saltzberg S.S., Dayal R.D., Clair D., et al.* Carotid Angioplasty and stent-induced bradycardia and hypotension: Impact of prophylactic atropine administration and prior carotid endarterectomy. *J. Vasc. Surg.* 2005; 41: 956–61.
23. *Cayne N.S., et al.* Carotid angioplasty and stent-induced bradycardia and hypotension: impact of prophylactic atropine administration and prior carotid endarterectomy // *Journal of vascular surgery.*— 2005.— Т. 41.— № 6.— С. 956–961.
24. *Orion D., Siddiqui A.H., Levy E.I. & Hopkins L.N.* When and how to use proximal occlusion devices during carotid artery angioplasty and stenting // *VASCULAR DISEASE MANAGEMENT.*— 2012.— Т. 9.— № 1.— С. E5–E12.

## АНЕСТЕЗИОЛОГИЧЕСКОЕ СОПРОВОЖДЕНИЕ ПРИ СТЕНТИРОВАНИИ ВНУТРЕННЕЙ СОННОЙ АРТЕРИИ

Плотников Г. П., Токмаков Е. В.

ФГБУ НМИЦ хирургии им. А. В. Вишневского МЗ РФ, г. Москва

Эндоваскулярные методы лечения стеноза внутренней сонной артерии (ВСА) были разработаны как альтернатива каротидной эндартерэктомии. Как и все эндоваскулярные вмешательства, стентирование ВСА (рис. 1) — малоинвазивное вмешательство, которое по-

зволяет избежать разреза на шее, общей анестезии и снижает частоту осложнений хирургического вмешательства.

Однако каротидная ангиопластика и стентирование (КАС), с точки зрения анестезиологического обеспечения, имеет свои особенности,

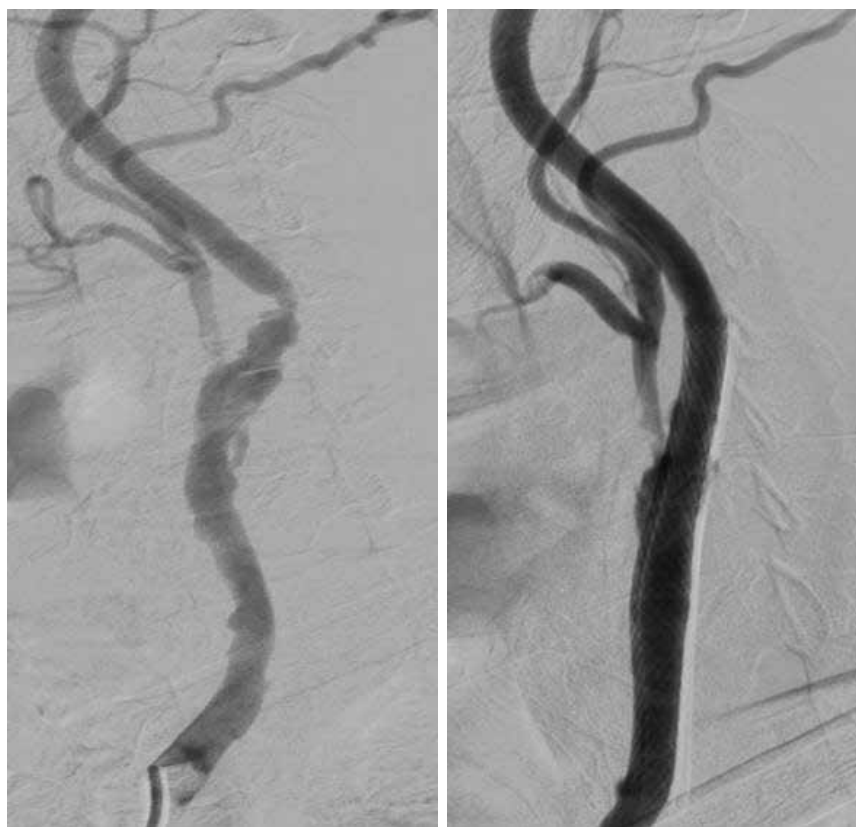

Рис. 1. Ангиограмма внутренней сонной артерии до и после ангиопластики

знание которых позволит избежать вероятных ошибок и осложнений.

Базовый алгоритм действий анестезиолога при выполнении КАС должен содержать ряд обязательных позиций:

- Необходимо представлять исходный неврологический статус пациента (осмотр неврологом накануне вмешательства).
- Иметь представление о состоянии коронарного русла (при наличии значимых поражений коронарных артерий быть готовым к возможности возникновения острого коронарного синдрома).
- Периферический сосудистый доступ должен обеспечивать достаточный объем инфузионной терапии при необходимости (учитывая

двойную антиагрегантную терапию, нежелательно использовать доступы к центральным венам, что позволяет избежать геморрагических осложнений).

- Инфузионная терапия, обеспечивающая стабильную гемодинамику (с учетом рефлекторной вазоплегии, возможных ваго-вагальных реакций).

- Адекватная местная анестезия мест доступа к сосудам.

- Адекватная гипокоагуляция—70 ед/кг раствора гепарина, для достижения АСТ в пределах 250–300 с.

- Инвазивный контроль артериального давления при наличии сопутствующих сердечно-сосудистых заболеваний.

Особенности анестезиологического обеспечения складываются из трех акцентированных моментов: 1) гемодинамическая нестабиль-

ность; 2) церебральный гиперперфузионный синдром; 3) периоперационный инсульт.

В большинстве случаев при выполнении каротидной ангиопластики и стентирования отмечается нестабильность гемодинамики.

Под гемодинамической нестабильностью при КАС подразумевается гипертензия (систолическое артериальное давление > 160 мм рт. ст.), гипотония (систолическое артериальное давление < 90 мм рт. ст.) и или брадикардией (частота сердечных сокращений < 60 ударов в минуту).

Причиной нестабильности является механическое воздействие (проведение и раскрытие стента, баллонная постдилатация установленного стента (рис. 2) в зоне каротидного синуса, который является активной рефлексогенной зоной.

Среди многих рефлексов, которые действуют на сердечно-сосудистую систему, артериаль-

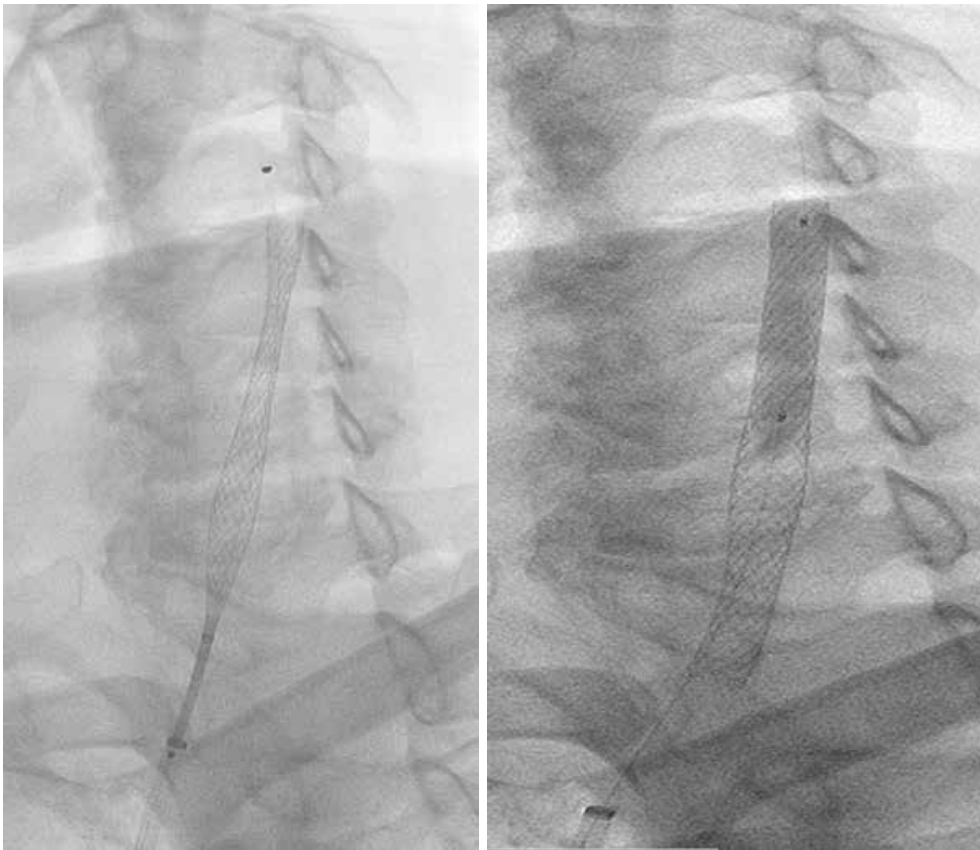


Рис. 2. Установка стента в ВСА и баллонная постдилатация

ный барорефлекс является наиболее значимым для противодействия изменениям артериального давления. Артериальные барорецепторы— это рецепторы растяжения, расположенные

в каротидных синусах и дуге аорты, которые в основном реагируют на быстрое повышение артериального давления с каждой пульсовой волной (рис. 3).



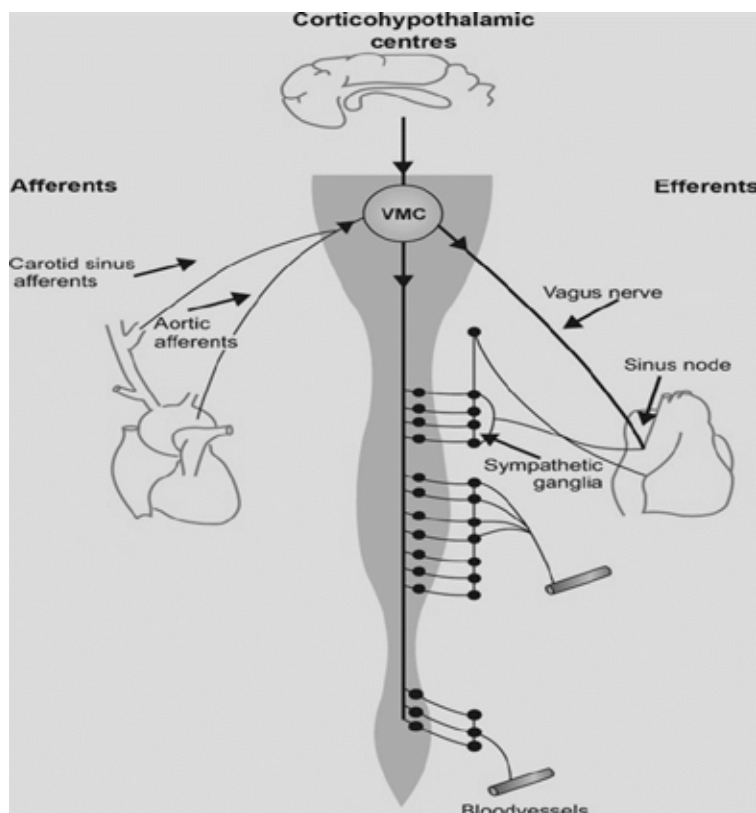


Рис. 3. Схематическое изображение афферентных и эфферентных путей рефлекторной дуги артериального барорецептора. Афференты сонной артерии и аорты присоединяются к язычному, окологлоточному и блуждающему нервам, соответственно, по направлению к вазомоторному центру (VMC) в стволе мозга [1]

Эфферентные окончания вегетативной нервной системы состоят из симпатических и парасимпатических волокон, ведущих к сердцу, а также симпатических волокон к гладкомышечным стенкам периферических кровеносных сосудов.

Регуляция артериального давления происходит с помощью трех механизмов:

- 1) изменение частоты сердечных сокращений и сократимости;
- 2) изменение системного сопротивления сосудов;
- 3) изменение венозной емкости.

Таким образом, повышение артериального давления и, следовательно, растяжение сосудов вызывает возбуждение вагусных центров и одновременное подавление симпатических. В результате этого снижается частота сердечных сокращений, сердечная сократимость и сосудистый тонус, что препятствует повышению артериального давления. Именно этот рефлекс

реализуется при манипуляциях на каротидном бассейне, вызывая гипотонию и брадикардию. Данный симптомокомплекс известен как синдром каротидного синуса [1, 2].

Изменения гемодинамики отмечается как во время процедуры, так и после. По данным Ullery V. W. et al. [3], более 80% пациентов, перенесших КАС, развились те или иные формы нестабильности гемодинамики. В 257 случаях КАС частота артериальной гипертензии, гипотонии и брадикардии составила 54%, 31% и 60% соответственно. В 45% случаях речь идет о клинически значимой гемодинамической нестабильности, которая авторами определяется как пролонгированная продолжительностью более одного часа.

Lian X. et al. [4] сообщает о гемодинамической нестабильности продолжительностью в среднем 17,22 ч.

В исследовании Mahmoud M. Taha et al. [5] при проведении КАС у 132 пациентов гипотензия на-

блюдалась у 43 (32,6%) пациентов. Длительная гипотензия возникла у 26 (19,7%) пациентов, а преходящая гипотензия—у 17 пациентов. Брадикардия возникла в 21 (15,9%) случае и у 13 пациентов с постпроцедурной гипотензией.

Tiffany Y. Wu et al. [6] сообщают, что у 130 из 191 пациента (65,3%) испытывали гемодинамические изменения и у 67 пациентов (33,7%) испытывали продолжительностью более одного часа.

Cieri E. et al. [7] обнаружили, что общая депрессия гемодинамики составила в 98 случаях из 223 (44%). Гипотония встречалась у 30,5%, брадикардия развивалась во время 42,6% процедур, а изолированная брадикардия без гипотонии у 13,4%. Асистолия встречалась у 8,9% пациентов.

Отдельное место занимают пациенты после предшествующей каротидной эндалтерэктомии. У пациентов при стентировании рестеноза была выявлена значительно более низкая частота периоперационной брадикардии (10% против 33%), гипотонии (5% против 32%) по сравнению с пациентами с первичной операцией [8].

Вероятность развития гемодинамической нестабильности определяется разными факторами. Предикторами нестабильности являются мужской пол, возраст 80 лет и старше, транзиторная ишемическая атака (ТИА) или инсульт перед процедурой. Важным предиктором постоперационной брадикардии является сахарный диабет [5].

Mlekusch W. et al. при обзоре 471 КАС выявил, что пациенты в возрасте > 77 лет и с ишемической болезнью сердца подвержены большому риску периоперационной гипотонии или брадикардии [8].

Для оптимального анестезиологического периоперационного сопровождения пациента при проведении КАС требуется следующий мониторинг:

- электрокардиография;
- пульсоксиметрия;
- измерение неинвазивного артериального давления не реже 1 раза за 5 мин., при основном этапе с интервалом 1 мин.;
- при тяжелой сопутствующей патологии (например, сердечно-сосудистые заболевания) рекомендован контроль инвазивного артериального давления.

После проведенного КАС необходимо наблюдение пациента в отделение реанимации и интенсивной терапии с контролем гемодинамики (измерение АД не реже 1 раза в 15 минут) и неврологического статуса по крайней мере через 24 часа после процедуры.

Препаратом выбора для профилактики и лечения гемодинамической нестабильности и, в частности, брадикардии и сопряженной гипотонии является раствор атропина 0,1%.

Введение профилактического атропина (0,5–1 мг) перед баллонной пластикой во время процедуры КАС снижает частоту интраоперационной брадикардии и гипотензии [9].

При неэффективности действия атропина и при наличии противопоказаний к нему методом выбора является временная трансвенозная электрокардиостимуляция [10, 11, 12]. Кроме того, чрескожная кардиостимуляция так же эффективна при интраоперационной брадикардии [13].

При возникновении гипотонии вследствие вазодилатации следует начать инфузионную терапию кристаллоидными растворами. В случае неэффективности лечения объемом жидкости необходимо проводить вазопрессорную поддержку для поддержания АД среднее не менее 70 мм рт. ст. Препаратами выбора являются дофамин, норадреналин. Не определена эффективность того или иного препарата. Однако в исследовании Nandalur et al. использование селективного альфа-агониста (норадреналин) было значительно связано с более коротким временем инфузии препарата, меньшей продолжительностью пребывания в стационаре и меньшим количеством серьезных побочных эффектов по сравнению с дофамином [14].

У пациентов при проведении КАС рекомендовано поддержание АД в пределах <140–90–90/60 мм рт. ст. [15]. Zheng L et al. отмечают меньше нежелательных проявлений после КАС при уровне АД <130 мм рт. ст. [16].

Лечение повышенного АД проводится внутривенными антигипертензивными средствами короткого действия, чаще всего постоянной инфузией. Антигипертензивными препаратами выбора являются раствор клонидина 0,01% [15, 17], магния сульфата 25% и урапидил 0,5%. Использование раствора нитроглицерина 0,1% не рекомендовано, так как вызывает повышение внутричерепного давления вслед-

ствии расширения церебральных сосудов, что может повысить риск развития с гиперперфузионного повреждения головного мозга.

Церебральный гиперперфузионный синдром (ЦГПС)—результат недостаточности ауторегуляции мозгового кровотока после каротидной эндартерэктомии или стентирования сонной артерии, проявляющийся значительным повышением кровотока в зоне каротидного бассейна. Синдром гиперперфузии головного мозга является клиническим синдромом после процедуры ревазуляризации.

Предложено множество патофизиологических механизмов, способствующих развитию ЦГПС. Наиболее приемлемым механизмом является нарушение мозговой ауторегуляции. Нормальная церебральная ауторегуляция сужает сосуды головного мозга в ответ на внезапное увеличение кровотока, чтобы поддерживать нормальную церебральную перфузию в приемлемом диапазоне (60–160 мм рт. ст.). Ауторегуляция включает в себя как миогенный, так и нейрогенный компоненты. Миогенный компонент обычно является первой реакцией на изменение кровотока. Если это не удастся, оставшаяся ауторегуляция зависит от иннервации симпатической вегетативной системы. В хронической ишемической болезни головного мозга артериолы и капилляры уязвимы к разрыву и кровотечению, когда перфузионное давление резко увеличивается. Этот процесс объясняет возникновение ЦГПС у пациентов, имеющих нормальное системное артериальное давление, особенно у пациентов с заболеванием мелких сосудов (в результате хронической гипертонии или сахарного диабета). У пациентов с достаточным коллатеральным кровообращением меньшее повреждение происходит в артериолах и капиллярах при хронической ишемии, и таким образом коллатеральный кровоток может защитить от гиперперфузии [18].

Клинические проявления гиперперфузионного синдрома:

- головная боль;
- судороги;
- очаговые неврологические изменения;
- когнитивные нарушения (психозы);
- внутричерепное кровоизлияние.

Наиболее распространенные клинические проявления—это сильная головная боль (ип-

силатеральная сторона поражения или диффузная), а также боль в глазах и лице. Менее распространенные и более тяжелые симптомы—очаговый неврологический дефицит, судороги и потеря сознания [19].

Заболеваемость ЦГПС после КАС составила 4,6% (3,1–6,8%) из 8731 пациента [20]. González García A. et al. сообщают, что синдром гиперперфузии наблюдался у 22 (2,9%) пациентов, а частота кровоизлияний составила 0,7% у 757 пациентов после КАС [21].

Moulakakis K. G. et al. при исследовании гиперперфузии после КАС с общим количеством 4446 пациентов выявили проявления синдрома и внутричерепного кровоизлияния 1,16% и 0,74% соответственно [22].

Таким образом, синдром гиперперфузии головного мозга является не распространенным, но может привести к серьезным осложнениям при ревазуляризации сонной артерии (тяжелый отек мозга, внутримозговое кровоизлияние или смерть). Нарушение церебральной ауторегуляции и послеоперационное повышенное системное артериальное давление могут способствовать развитию синдрома гиперперфузии.

Стратегии профилактики и лечения данного синдрома должны быть направлены в первую очередь на регуляцию артериального давления. У пациентов с высоким риском развития гиперперфузионного синдрома артериальное давление необходимо поддерживать на уровне < 120/80 мм рт. ст. Критерии высокого риска—это гипертоническая болезнь, стеноз сонной артерии > 90% и плохой коллатеральный кровоток (контралатеральная окклюзия сонной артерии или стеноз > 80%) [15].

При проведении КАС возможно развитие периоперационного острого нарушения мозгового кровообращения (ОНМК) и транзиторная ишемическая атака (ТИА).

Клинические факторы, включающие возраст > 80 лет, сахарный диабет, хроническую почечную недостаточность, связаны с высокими периоперационными показателями инсульта и смертности [23].

Пациенты со значимыми изменениями гемодинамики были более подвержены перипроцедурному инульту по сравнению с другими пациентами (8% против 1%) [3].

В обзоре Aronow H. D. et al. значимыми перипроцедурными предикторами были пожилой

возраст и симптоматические стенозы. Среди пациентов с симптоматическим поражением ВСА риск снижался с увеличением времени от предшествующего неврологического события (ТИА или инсульт) [24].

### Анестезиологическая тактика при развитии ОНМК или ТИА

Рекомендуется поддержание проходимости дыхательных путей и рассмотреть возможность ранней интубации трахеи с целью профилактики вторичного гипоксического повреждения мозга у пациентов с инсультом и оценкой по шкале комы Глазго < 9 баллов, признаками повышенного внутричерепного давления, генерализованными судорожными приступами. Не рекомендуется подача дополнительного кислорода при отсутствии гипоксии.

Пациентам со значительным повышением АД (> 200/110 мм рт. ст.), не имеющим показаний для реперфузионной терапии, рекомендуется снижение АД на 15%. АД снижают до цифр 180/100–105 мм рт. ст. у пациентов с гипертонической болезнью в анамнезе, а в остальных случаях—до уровня 160–180/90–100 мм рт. ст. [25].

### Заключение

Каротидная ангиопластика и стентирование ВСА сопряжены с риском развития фатальных осложнений (ОНМК, внутричерепное кровоизлияние, смерть), возникновение которых связано с гемодинамическими изменениями. Именно поддержание оптимальной гемодинамики и выполнение стандартных протоколов ведения пациентов со стороны анестезиолога позволит избежать неблагоприятных исходов.

### Литература

1. *Wieling W., Krediet C. T., Solari D., de Lange F. J., van Dijk N., Thijs R. D., van Dijk J. G., Brignole M., Jardine D. L.* At the heart of the arterial baroreflex: a physiological basis for a new classification of carotid sinus hypersensitivity. *J Intern Med.* 2013 Apr; 273 (4): 345–358. doi: 10.1111/joim.12042. PMID: 23510365.
2. *Cao Q., Zhang J., Xu G.* Hemodynamic changes and baroreflex sensitivity associated with carotid endarterectomy and carotid artery stenting. *Interv Neurol.* 2015 Jan; 3 (1): 13–21. doi: 10.1159/000366231. PMID: 25999987; PMCID: PMC4436525.
3. *Ullery B. W., Nathan D. P., Shang E. K., Wang G. J., Jackson B. M., Murphy E. H., Fairman R. M., Woo E. Y.* Incidence, predictors, and outcomes of hemodynamic instability following carotid angioplasty and stenting. *J Vasc Surg.* 2013 Oct; 58 (4): 917–925. doi: 10.1016/j.jvs.2012.10.141. Epub 2013 May 10. PMID: 23669182.
4. *Lian X., Lin M., Liu M., Huang J., He X.* Complications and predictors associated with persistent hemodynamic depression after carotid artery stenting. *Clin Neurol Neurosurg.* 2014 Sep; 124: 81–84. doi: 10.1016/j.clineuro.2014.06.008. Epub 2014 Jun 17. PMID: 25016335.
5. *Mahmoud M. Taha, Naoki Toma, Hiroshi Sakaida, Kotaro Hori, Masayuki Maeda, Fumio Asakura, Masashi Fujimoto, Satoshi Matsushima, Waro Taki.* Periprocedural hemodynamic instability with carotid angioplasty and stenting, *Surgical Neurology*, Volume 70, Issue 3, 2008. Pages 279–285. doi.org/10.1016/j.surneu.2007.07.006.
6. *Wu T. Y., Ham S. W., Katz S. G.* Predictors and consequences of hemodynamic instability after carotid artery stenting. *Ann Vasc Surg.* 2015 Aug; 29 (6): 1281–1285. doi: 10.1016/j.avsg.2015.03.035. Epub 2015 May 21. PMID: 26004947.
7. *Cieri E., De Rango P., Maccaroni M. R., Spaccatini A., Caso V., Cao P.* Is haemodynamic depression during carotid stenting a predictor of peri-procedural complications? *Eur J Vasc Endovasc Surg.* 2008 Apr; 35 (4): 399–404. doi: 10.1016/j.ejvs.2007.10.020. Epub 2008 Feb 21. PMID: 18178113.
8. *Mlekusch W., Schillinger M., Sabeti S., Nachtmann T., Lang W., Ahmadi R., Minar E.* Hypotension and bradycardia after elective carotid stenting: frequency and risk factors. *J Endovasc Ther.* 2003 Oct; 10 (5): 851–859; discussion 860–1. doi: 10.1177/152660280301000501. PMID: 14658927.
9. *Cayne N. S., Faries P. L., Trocciola S. M., Saltzberg S. S., Dayal R. D., Clair D., Rockman C. B., Jacobowitz G. R., Maldonado T., Adelman M. A., Lamperello P., Riles T. S., Kent K. C.* Carotid angioplasty and stent-induced bradycardia and hypotension: Impact of prophylactic atropine administration and prior carotid endarterectomy. *J Vasc Surg.* 2005 Jun; 41(6): 956–61. doi: 10.1016/j.jvs.2005.02.038. PMID: 15944593.

10. Harrop J. S., Sharan A. D., Benitez R. P., Armonda R., Thomas J., Rosenwasser R. H. Prevention of carotid angioplasty-induced bradycardia and hypotension with temporary venous pacemakers. *Neurosurgery*. 2001 Oct; 49 (4): 814–820; discussion 820–2. doi: 10.1097/00006123-200110000-00006. PMID: 11564241.
11. Liu J., Yao G. E., Zhou H. D., Jiang X. J., Chen Q. Prevention of hemodynamic instability in extra-cranial carotid angioplasty and stenting using temporary transvenous cardiac pacemaker. *Cell Biochem Biophys*. 2013 Mar; 65 (2): 275–9. doi: 10.1007/s12013-012-9429-z. PMID: 23090784.
12. Fujii M., Satow T., Kodama H., Horiguchi S. Severe hemodynamic depression after carotid artery stenting: The problem overcome with a transvenous temporary cardiac pacemaker. *Surg Neurol Int*. 2021 Jun 7; 12: 255. doi: 10.25259/SNI\_244\_2021. PMID: 34221586; PMCID: PMC8247661.
13. Im S. H., Han M. H., Kim S. H., Kwon B. J. Transcutaneous temporary cardiac pacing in carotid stenting: noninvasive prevention of angioplasty-induced bradycardia and hypotension. *J Endovasc Ther*. 2008 Feb; 15 (1): 110–6. doi: 10.1583/07-2244.1. PMID: 18254669.
14. Nandalur M. R., Cooper H., Satler L. F., Nandalur K. R., Laird J. R. Jr. Vasopressor use in the critical care unit for treatment of persistent post-carotid artery stent induced hypotension. *Neurocrit Care*. 2007; 7 (3): 232–7. doi: 10.1007/s12028-007-0073-1. PMID: 17668155.
15. Abou-Chebl A., Reginelli J., Bajzer C. T., Yadao J. S. Intensive treatment of hypertension decreases the risk of hyperperfusion and intracerebral hemorrhage following carotid artery stenting. *Catheter Cardiovasc Interv*. 2007. Apr 1; 69 (5): 690–6. doi: 10.1002/ccd.20693. PMID: 17377975.
16. Zheng L., Li J., Liu H., Guo H., Zhao L., Bai H., Yan Z., Qu Y. Perioperative Blood Pressure Control in Carotid Artery Stenosis Patients With Carotid Angioplasty Stenting: A Retrospective Analysis of 173 Cases. *Front Neurol*. 2020 Oct 30; 11:567623. doi: 10.3389/fneur.2020.567623. PMID: 33193006; PMCID: PMC7661555.
17. Farooq M. U., Goshgarian C., Min J., Gorelick P. B. Pathophysiology and management of reperfusion injury and hyperperfusion syndrome after carotid endarterectomy and carotid artery stenting. *Exp Transl Stroke Med*. 2016 Sep 6; 8(1):7. doi: 10.1186/s13231-016-0021-2. PMID: 27602202; PMCID: PMC5012059.
18. Lin Y. H., Liu H. M. Update on cerebral hyperperfusion syndrome. *J Neurointerv Surg*. 2020;12(8):788–793. doi:10.1136/neurintsurg-2019-015621.
19. Ogasawara K., Sakai N., Kuroiwa T., et al. Intracranial hemorrhage associated with cerebral hyperperfusion syndrome following carotid endarterectomy and carotid artery stenting: retrospective review of 4494 patients. *J Neurosurg* 2007; 107: 1130–6. doi:10.3171/JNS-07/12/1130.
20. Huibers A. E., Westerink J., de Vries E. E., Hoskam A., den Ruijter H. M., Moll F. L., de Borst G. J. Editor's Choice—Cerebral Hyperperfusion Syndrome After Carotid Artery Stenting: A Systematic Review and Meta-analysis. *Eur J Vasc Endovasc Surg*. 2018 Sep; 56 (3): 322–333. doi: 10.1016/j.ejvs.2018.05.012. Epub 2018 Jun 29. PMID: 30196814.
21. González García A., Moniche F., Escudero-Martínez I., et al. Clinical predictors of hyperperfusion syndrome following carotid stenting: results from a national prospective multicenter study. *JACC Cardiovasc Interv* 2019; 12:873–82. doi:10.1016/j.jcin.2019.01.247.
22. Moulakakis K. G., Mylonas S. N., Sfyroeras G. S., Andrikopoulos V. Hyperperfusion syndrome after carotid revascularization. *J Vasc Surg*. 2009 Apr; 49 (4): 1060–8. doi: 10.1016/j.jvs.2008.11.026. Epub 2009 Feb 26. PMID: 19249185.
23. Khan M., Qureshi A. I. Factors Associated with Increased Rates of Post-procedural Stroke or Death following Carotid Artery Stent Placement: A Systematic Review. *J Vasc Interv Neurol*. 2014 May; 7 (1): 11–20. PMID: 24920983; PMCID: PMC4051899.
24. Aronow H. D., Gray W. A., Ramee S. R., Mishkel G. J., Schreiber T. J., Wang H. Predictors of neurological events associated with carotid artery stenting in high-surgical-risk patients: insights from the Cordis Carotid Stent Collaborative. *Circ Cardiovasc Interv*. 2010 Dec; 3 (6): 577–84. doi: 10.1161/CIRCINTERVENTIONS.110.950097. Epub 2010 Nov 23. PMID: 21098744.
25. Клинические рекомендации. Ишемический инсульт и транзиторная ишемическая атака у взрослых. 2020.

## ТЕХНИЧЕСКИЕ ОСОБЕННОСТИ СТЕНТИРОВАНИЯ ПРЕЦЕРЕБРАЛЬНОЙ ЧАСТИ КАРОТИДНОГО БАССЕЙНА

Белый А. И., Суслов Е. С., Ефимов В. В., Федорченко А. Н., Порханов В. А.

ГБУЗ «Научно-исследовательский институт—Краевая клиническая больница № 1 имени профессора С. В. Очаповского» Министерства здравоохранения Краснодарского края

Как известно, ишемический инсульт является ведущей причиной смертности и тяжелой инвалидизации трудоспособного населения и людей пенсионного возраста [1–4]. Летальность вследствие ишемического инсульта составляет 25–30% [5]. Атеросклероз сосудов дуги аорты является главной причиной возникновения ИИ, составляя примерно 80% всех инсультов. Современные методы лечения имеют цель замедлить прогрессирование болезни и защитить пациента от развития инсульта. Примерно 80% всех ишемических инсультов приходится на атеросклеротическое поражение каротидного бассейна и 20% вертебробазилярного [5]. Окклюзионные поражения сонных артерий, которые не были подвергнуты хирургическому лечению, дают от 5 до 12% новых инсультов [7–10].

В последнее время наиболее распространенным методом лечения и профилактики ишемического инсульта стал метод эндоваскулярной коррекции стеноокклюзирующих поражений артерий брахиоцефального бассейна. Эндоваскулярные вмешательства при поражениях брахиоцефаль-

ных артерий превратились в распространенный метод лечения, результаты которого эквивалентны или даже превосходят результаты открытых хирургических вмешательств [6]. Внедрение стентов еще больше расширило показания для проведения эндоваскулярных вмешательств.

Однако при отборе пациентов на эндоваскулярную коррекцию поражения прецеребральных отделов каротидного бассейна должно учитываться множество факторов—от выбора доступа до морфологии атеросклеротической бляшки.

Опираясь на наш опыт и опыт ведущих крупных клинических центров мира, мы решили выделить некоторые технические аспекты, трудности, с которыми может столкнуться эндоваскулярный хирург при реваскуляризации прецеребральной части каротидного бассейна.

Прежде всего стоит изучить актуальные клинические рекомендации Европейской ассоциации кардиоваскулярных хирургов. Основные показания для применения интервенционной техники коррекции нарушения мозгового кровообращения приведены в таблице (рис. 1).

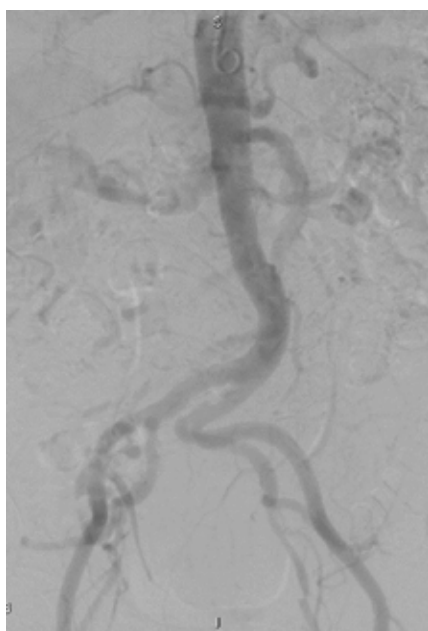
| рекомендации  | класс рекомендаций | уровень доказательности |
|---|--------------------|-------------------------|
| Показания к реваскуляризации сонных артерий рекомендовано определять индивидуально после обсуждения мультидисциплинарной бригады  | I                  | C                       |
| Пациенты с недавним инсультом/ТИА (< 6 месяцев)   |                    |                         |
| Реваскуляризация сонных артерий должна быть рассмотрена у пациентов со стенозами 50-99%   | IIa                | B                       |
| Реваскуляризация сонных артерий не показана пациентам со стенозами < 50%  | III                | C                       |
| Неврологические пациенты с бессимптомными стенозами   |                    |                         |
| Не рекомендована рутинная профилактическая реваскуляризация сонных артерий со стенозами 70-99%  | III                | B                       |
| Реваскуляризация сонных артерий может быть рассмотрена у пациентов с двусторонним стенозом 70-99% или со стенозом 70-99% в сочетании с окклюзией контрлатеральной артерии | IIb                | B                       |

Рис. 1. Клинические рекомендации по реваскуляризации сонных артерий

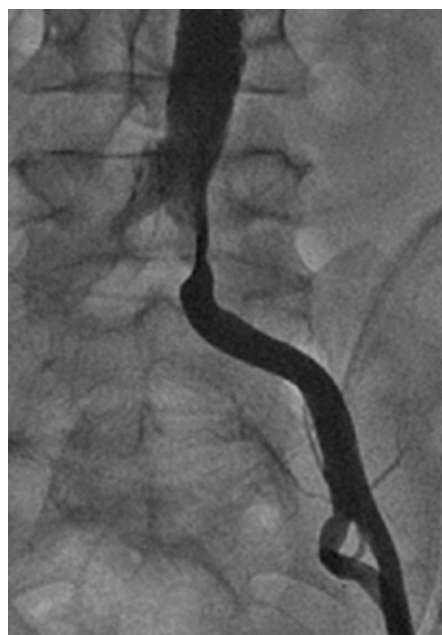На пути к достижению цели эндоваскулярный хирург может столкнуться с определенными трудностями, которые можно разбить на группы:

- Сложности доступа.
- Сложности катетеризации.
- Выбор устройства защиты от дистальной эмболии.
- Выбор стента.
- Сложности ангиопластики.

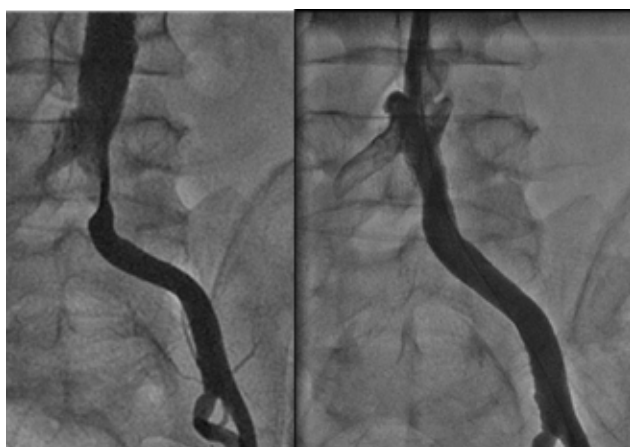
**Сложности доступа.** Выбор сосудистого доступа учитывает совокупность факторов, включая в себя преимущественно анатомические особенности подвздошно-бедренного артериального сегмента. Они включают в себя извитости (рис. 2), стенотические поражения выбранного анатомического сегмента (рис. 3). И конечно же, полным ограничительным фактором является окклюзия аорты или подвздошных и общих бедренных артерий. При стено-



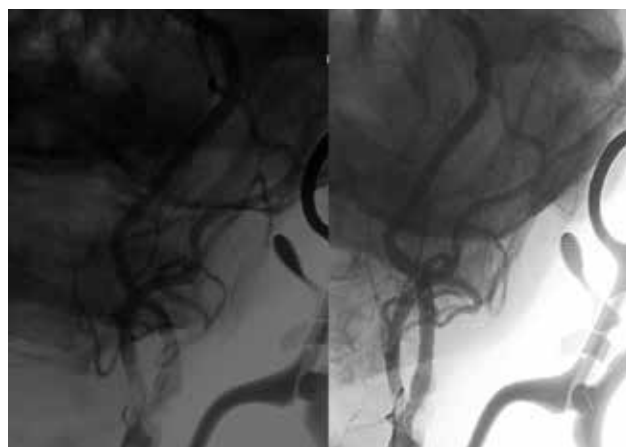
**Рис. 2.** Извитости подвздошно-бедренного сегментов



**Рис. 3.** Стеноз общей подвздошной артерии



**Рис. 4.** Первоэтапная ангиопластика стеноза общей подвздошной артерии



**Рис. 5.** Артериосекция левой общей сонной артерии

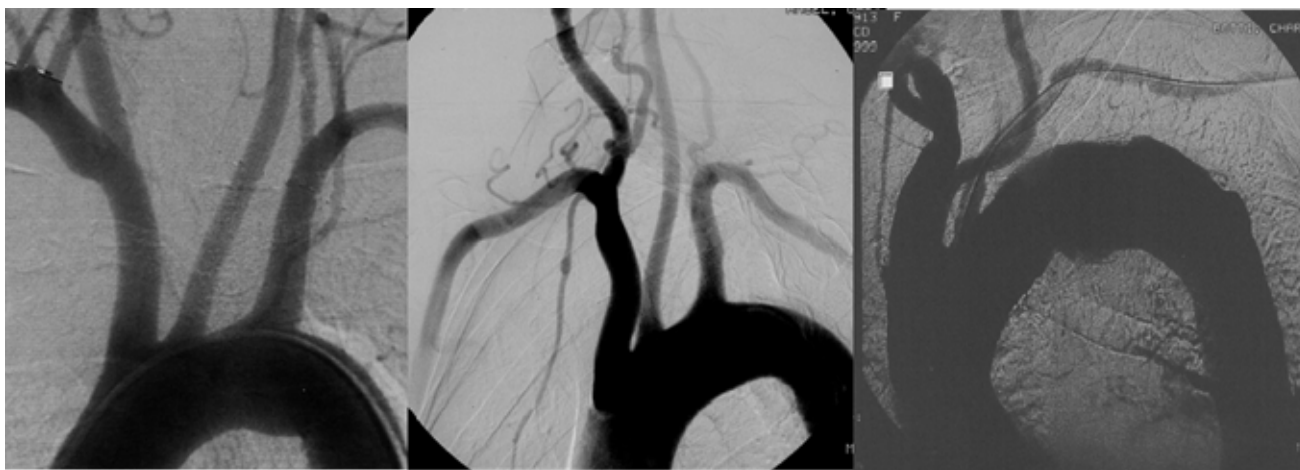

Рис. 6. Типы дуги аорты. Слева направо: I тип, II тип, III тип

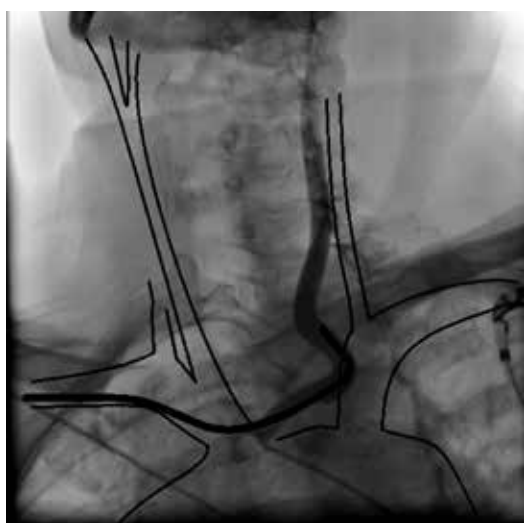

Рис. 7. Схема катетеризации левой ОСА через правый радиальный доступ

тическом поражении подвздошно-бедренного сегмента наиболее логичным и распространенным является вариант первоэтапной пластики пораженного сегмента в области доступа (рис. 4). При выявлении окклюзии аорты в инфраренальном отделе или билатеральной окклюзии подвздошно-бедренного сегмента применим доступ лучевой, брахиальный, в крайнем случае — пункция общей сонной артерии, как прямая, так и посредством артериосекции [11–12] (рис. 5).

**Сложности катетеризации.** Определенные сложности задают и анатомические особенности пациента. В первую очередь стоит обратить внимание на тип дуги аорты. Как известно, выделяют три типа дуги (рис. 6). И если при первом типе строения особых сложно-

стей не возникает, то при выявлении второго и третьего типов приходится решать трудности катетеризации магистральных артерий дуги аорты. В этом случае полезными могут оказаться катетеры Judkins Rihgt, MultiPurpose, Simmons, Cobra, Headhanter, Mani, Vertebralis. Также в определенных случаях имеет смысл рассмотреть доступы — радиальный или брахиальный (рис. 7).

**Выбор устройства защиты от дистальной эмболии.** Выбор устройства защиты определяется морфологией атеросклеротической бляшки. Рассмотрим этот пункт подробнее. Морфологически при ультразвуковом исследовании можно выделить шесть типов атеросклеротических бляшек:

- 1) гомогенная гипоэхогенная;
- 2) гетерогенная гипоэхогенная;
- 3) гетерогенная гиперэхогенная;
- 4) гомогенная гиперэхогенная;
- 5) сильно кальцинированная;
- 6) изоэхогенная [13] (рис. 8).

Также нужно учитывать характер локального поражения, а именно наличие изъязвлений, кальциноза и протяженность самой бляшки.

Наличие изъязвлений, а также II и III тип бляшки относятся к эмбологенным поражениям. Теперь имеет смысл рассмотреть способы протекции головного мозга от дистальной эмболии. Все устройства защиты делятся на две группы — устройства проксимальной защиты [14–17] и устройства дистальной защиты [18–20].



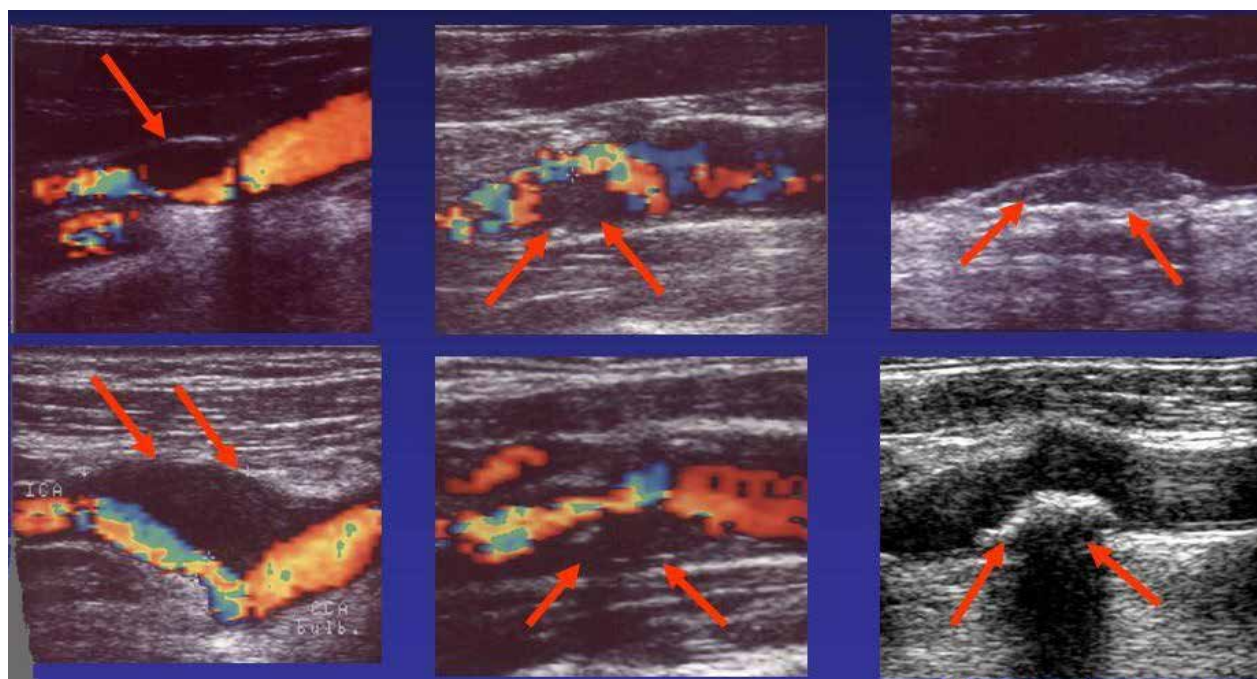


Рис. 8. Примеры эмбологенных АСБ

Первые представляют собой проводниковый катетер с окклюзирующими просвет сосуда баллонами на своем дистальном отрезке (рис. 9). Вторые представляют собой фильтры, своеобразные зонтики, временно имплантируемые во внутренней сонной артерии дистальнее места поражения (рис. 10). И те и другие имеют свои преимущества и недостатки.

Устройства проксимальной защиты снижают риск эмболии при проведении проводника через пораженный участок, улавливают все без исключения микроэмболы вне зависимости от их диаметра. Поэтому при выявлении II и III типов АСБ, а также при наличии субокклюзии имеет смысл применить именно эти устройства. Однако очевидным недостатком применения данной системы является удлинение процедуры и отсутствие антеградного кровотока на протяжении всей операции.

Устройства дистальной протекции, фильтры, имеют малый профиль, сохраняют антеградный кровоток на протяжении всей процедуры, снижают время вмешательства ввиду простоты своего строения и использования. Однако повышают риск дистальной эмболии при проведении через пораженный участок и не способны уловить микроэмболы размером менее 100 мкм. Именно эти недостатки и накладывают ограничения использования

данного вида защиты при наличии эмбологенной бляшки.

**Выбор стента.** В идеале в арсенале рентгенхирурга должны быть стенты с различным дизайном ячейки. На данный момент можно выделить три группы стентов по дизайну:

1. Стенты с «открытой» ячейкой.
2. Стенты с «закрытой» ячейкой.
3. Стенты с двойным плетением (рис. 11).

Но все они имеют одно общее сходство—являются самораскрывающимися стентами.

Выбор того или иного типа ячейки диктуется не только характером атеросклеротического поражения внутренней сонной артерии, но и особенностями анатомии пораженного сегмента. Длина поражения соответственно диктует выбор длины стента. Однако при выборе именно дизайна ячейки стоит руководствоваться морфологией АСБ и анатомическими особенностями пораженного участка. При наличии кальциноза, изъязвления или II и III типа бляшек имеет смысл применения стентов с «закрытой» ячейкой, так как их ячейка имеет меньший размер и большую плотность страт, что значительно снижает вероятность протрузии фрагментов бляшки через ячейки стента в просвет сосуда.




Рис. 9. Устройство проксимальной противэмболической защиты (МоМа)

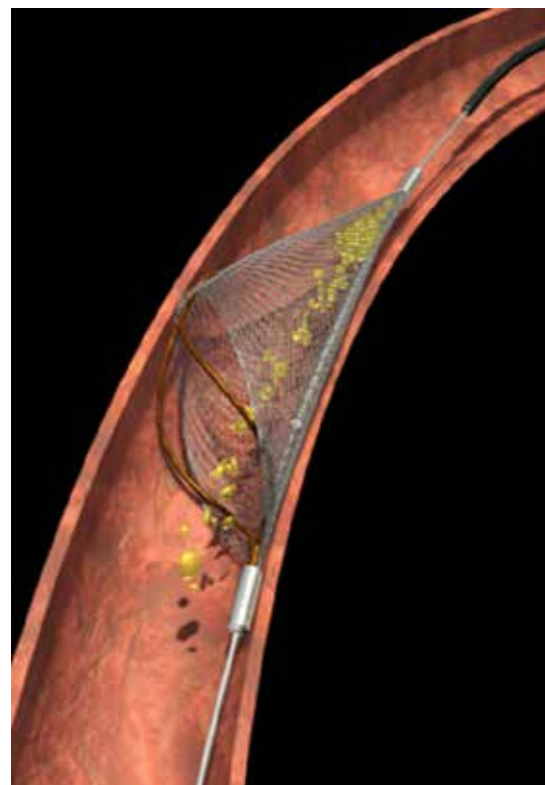


Рис. 10. Устройство дистальной противэмболической защиты (фильтр)

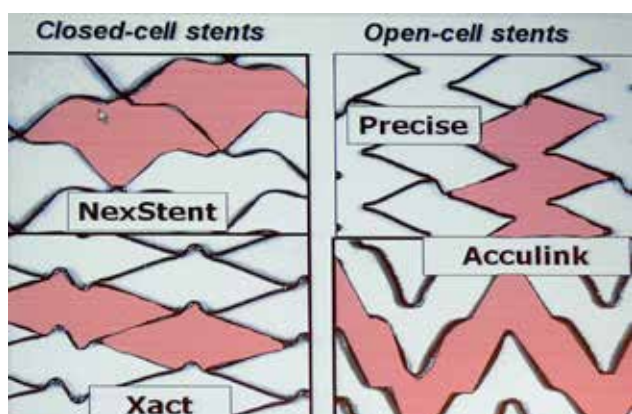


Рис. 11. Типы дизайна «закрытых» и «открытых» ячеек

При наличии «стабильной» бляшки, но в сочетании со «сложной» анатомией пораженного сегмента (извитости, кинкинг) стент с «открытым» типом ячейки будет предпочтительнее ввиду его более мягкого воздействия на стенок сосуда и минимального влияния на анатомию сосуда (рис. 12).

Однако в редких случаях, когда сложная анатомия сочетается с эмбологенной бляшкой, применялись стенты с комбинированным типом ячейки (рис. 13). На данный момент такие стенты представляют собой больше исторический аспект. В настоящее время разработаны более современные стенты с «двойным» плетением (рис. 14). Такие стенты в большинстве случаев могут заменить все вышеперечисленные.

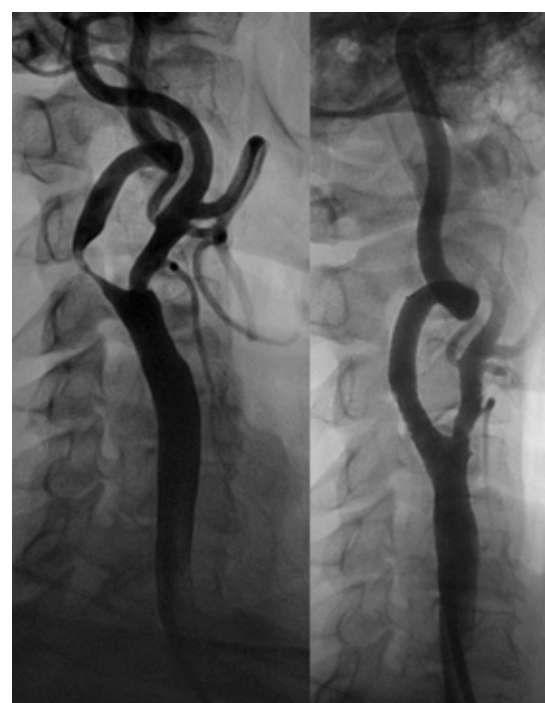

Рис. 12. Применение стента с «открытым» типом ячейки и его минимальное влияние на анатомию сосуда




Рис. 13. Стент с «комбинированной» ячейкой CRISTALLO



Рис. 14. Стент нового поколения с двойным плетением

Но, несмотря на все достоинства стентов нового поколения, стенты с «закрытой» ячейкой незаменимы в решении задач, связанных с намеренной коррекцией анатомии пораженного участка (рис. 15).

**Сложности ангиопластики.** Выполнение процедуры стентирования внутренней сонной артерии требует от хирурга повышенного внимания и определенного опыта. В процессе проведения вмешательства самым распространенным осложнением является неоптимальное позиционирование стента или его дислокация (рис. 16). Решением этой проблемы может стать имплантация второго стента для достижения оптимального результата.

Вторым по частоте встречаемости интраоперационным осложнением является окклюзия наружной сонной артерии после имплантации стента или в результате постдилатации имплантированного стента баллонным катетером (рис. 17). Чаще всего подобная ситуация встречается при сочетанном устьевом поражении НСА и ВСА. В настоящее время нет публика-

ций, достоверно доказывающих необходимость экстренной реканализации бассейна наружной сонной артерии пораженной стороны.

Не менее грозным осложнением представляется диссекция артерии (рис. 18). Чаще всего это происходит на дистальном отрезке имплантированного стента вследствие изменения анатомии, патологической ангуляции артерии в области пораженного участка и неоптимального подбора или позиционирования стента. Вариантом решения возникшей задачи также может стать дополнительная имплантация второго стента в пораженный участок. Однако при полном отрыве интимы может произойти окклюзия артерии с последующими трагическими событиями.

Немалый интерес вызывает ситуация с билатеральным стенозическим поражением внутренних сонных артерий. Гиперперфузионные осложнения и отек головного мозга встречаются довольно редко, в 1% случаев, и могут возникать в течение двух недель после стентирования. Подобные события обычно случа-

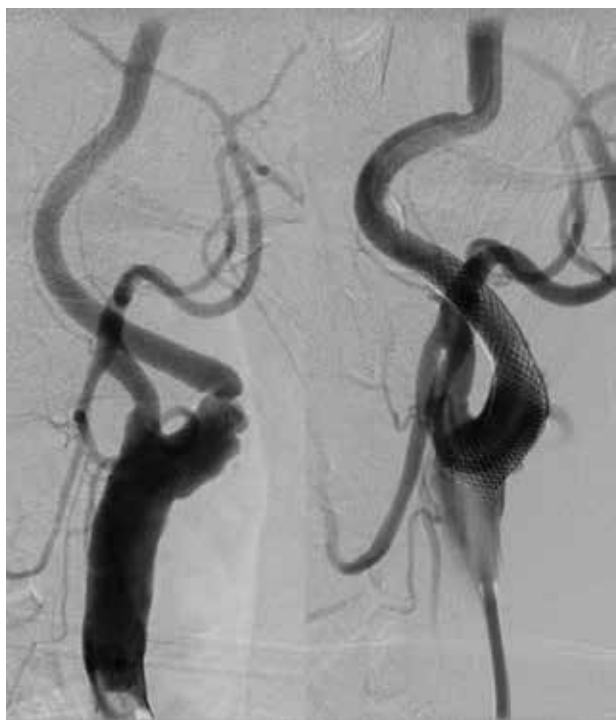

Рис. 15. Стент с «закрытой» ячейкой. Выбор обусловлен нестабильной АСБ и необходимостью коррекции угла хода ВСА

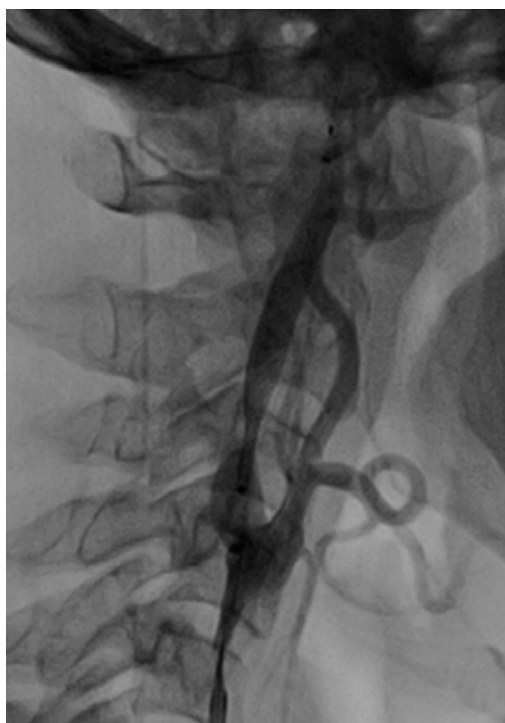

Рис. 16. Неоптимальное позиционирование стента

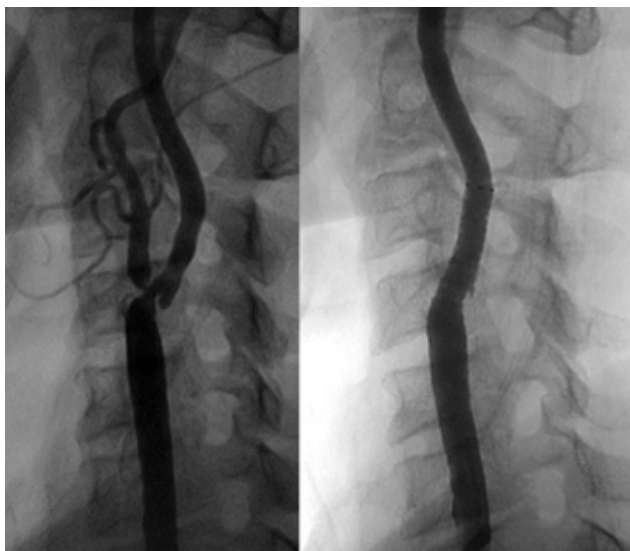

Рис. 17. Окклюзия ИСА после имплантации каротидного стента в место устьевого поражения ВСА

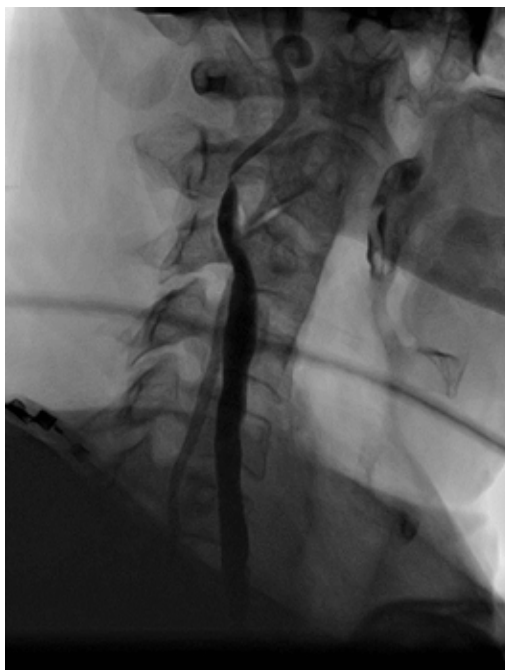

Рис. 18. Диссекция на дистальном отрезке стента

ются у пациентов с тяжелыми стенозами ВСА и плохой коллатерализацией церебрального бассейна, у пациентов с тяжелой гипертензией и у больных, перенесших одномоментное двустороннее стентирование сонных артерий

[21]. Также не стоит упускать из вида возможность тромботических осложнений при низкой толерантности пациента к антиагрегантным препаратам, поэтому выполнение ангиопластики второй сонной артерии рекомендуется

назначать не ранее чем через 3 недели от первого вмешательства.

Подводя итоги, можно сделать определенные выводы. Эндovasкулярная коррекция стенозных поражений прецеребрального каротидного бассейна—сложная и ответственная процедура, требующая тщательного отбора пациентов и принятия коллегиального решения о необходимости вмешательства мультидисциплинарной бригады. Такие операции долж-

ны проводиться в крупном центре с высокой хирургической активностью, требуют от хирурга высокой концентрации и определенного навыка. При должном опыте специалиста эндovasкулярные интервенции могут стать альтернативой «открытой» хирургии, а дальнейшее совершенствование инструментария расширит возможности и увеличит когорту пациентов, подходящих для эндovasкулярного лечения.

### Литература

1. *Thom T., Haase N., Rosamond W., et al.* American Heart Association Statistics Committee and Stroke Statistics Subcommittee. Heart disease and stroke statistics—2006 update: a report from the American Heart Association Statistics Committee and Stroke Statistics Subcommittee. *Circulation*. 2006; 113; e85–151.
2. *Kleindorfer D., Panagos P., Pancioli A., et al.* Incidence and short-term prognosis of transient ischemic attack in a population-based study. *Stroke*. 2005; 36; 720–723.
3. *White H., Boden-Albala B., Wang C., et al.* Ischemic stroke subtype incidence among whites, blacks, and Hispanics; the Northern Manhattan Study. *Circulation*. 2005; 111; 1327–1331.
4. *Bonita R., Stewart A., Beaglehole R.* International trends in stroke mortality; 1970–1985. *Stroke*. 1990; 21: 989–992.
5. *Mohr J.P., Caplan L.R., Melski J.W., et al.* The Harvard Cooperative Stroke Registry: a prospective registry. *Neurology*. 1978; 28: 754–762.
6. *Алекян Б.Г., Аноу М., Спиридонова А.А., Тер-Акопян А.В.* Эндovasкулярная хирургия при патологии брахиоцефальных артерий. М.: Изд-во НЦССХ им. А.Н. Бакулева РАМН, 2001. С. 5–9.
7. *Bogousslavsky J., Van M.G., Regli F.* The Lausanne Stroke Registry: analysis of 1,000 consecutive patients with first stroke. *Stroke*. 1988; 19: 1083–1092.
8. *Foulkes M.A., Wolf P.A., Price T.R., et al.* The Stroke Data Bank: design, methods, and baseline characteristics. *Stroke*. 1988; 19: 547–554.
9. *Inzitari D., Eliasziw M., Gates P., et al.* The causes and risk of stroke in patients with asymptomatic internal-carotid artery stenosis. North American Symptomatic Carotid Endarterectomy Trial Collaborators. *N Engl J Med*. 2000; 342: 1693–1700.
10. *Timsit S.G., Sacco R.L., Mohr J.P., et al.* Early clinical differentiation of cerebral infarction from severe atherosclerotic stenosis and cardioembolism. *Stroke*. 1992; 23: 486–491.
11. *Kwolek J.C., Ruedy R.M.* An overview of the Roadster trial // *Endovasc. Today*. 2013. Vol. 9. P. 77–79.
12. *Malas M.* Transcarotid CAS, with dynamic flow reversal. Roaster trial // Presented at ISET Meeting. Miami, 2015.
13. *Chartuvedi S.* Should the multicenter carotid endarterectomy trials be repeated // *Arch. Neurol*. 2003. Vol. 60. P. 774–775.
14. *Ohki T., Roubin G.S., Veith F.J.* Efficacy of a filter device in the prevention of embolic events during carotid angioplasty and stenting. An ex-vivo analysis // *J. Vasc. Surg*. 1999. Vol. 30. P. 1034–1044.
15. *Reimers B., Corvaja N., Moshiri S.* Cerebral protection with filter devices during carotid artery stenting // *Circulation*. 2001. Vol. 104. P. 12–15.
16. *Reimers B., Castriota F., Corvaja N.* Carotid artery stent implantation with cerebral protection: a multicenter experience of 320 procedures // *J. Fm. Col. Cardiol*. 2002. Vol. 39, suppl. A. P. 30A.
17. *Cremonesi A., Manetti R., Setacci F.* Protected carotid stenting: clinical advantages and complications of embolic protection device in 442 consecutive patients // *Stroke*. 2003. Vol. 34. P. 1936–1941.
18. *Reimers B., Sievert H., Schuler G., et al.* Proximal endovascular flow blockage for cerebral protection during carotid artery stenting: results from a prospective multicenter registry // *J. Endovasc. Ther*. 2005. Vol. 12. P. 156–165.
19. *Schmidt A., Dederich K.W., Sheinert S.* Effect of two different neuroprotection systems in microembolization during carotid artery stenting // *J. Am. Coll. Cardiol*. 2004. Vol. 44. P. 1966–1969.
20. *Parodi J.C., Schonholz C., Parodi F.E., Sicard G., et al.* Initial 200 cases of carotid artery stenting using a reversal of flow cerebral protection device // *J. Cardiovasc. Surg*. 2007. Vol. 48. P. 117–124.
21. *Абугуов С.А., Алекян Б.Г., Кавтеладзе З.А., Кандыба Д.В. и др.* Рентгенэндovasкулярная хирургия. Под редакцией Алекяна Б.Г. М., 2017. С. 230–245.

## ОСЛОЖНЕНИЯ КАРОТИДНОГО СТЕНТИРОВАНИЯ, ИХ ЗНАЧИМОСТЬ И ПУТИ ПРЕОДОЛЕНИЯ

Масленников М. А.

Национальный медико-хирургический центр им. Н. И. Пирогова  
Отделение рентгенохирургических методов диагностики и лечения

Каротидная ангиопластика и стентирование (КАС)—широко распространенный способ лечения тяжелого обструктивного поражения сонных артерий. Малоинвазивность и высокая частота технического успеха методики с накоплением операторского опыта, развитием технологий и материалов позволяют рассматривать ее как альтернативу хирургическому лечению для многих пациентов. Общая частота осложнений, по результатам ряда исследований и опыту различных центров, колеблется от 0,9 до 9,3% [1, 2]. Осложнения КАС бывают как рутинные, требующие лишь наблюдения, так и тяжелые и даже жизнеугрожающие. Крайне важно вовремя распознать или заподозрить то или иное осложнение, чтобы минимизировать возможные негативные последствия вмешательства.

Итак, в целом, как и любые периоперационные осложнения, осложнения КАС можно разделить на большие и малые. Малые осложнения, как правило, встречаются чаще и в большинстве своем не опасны для жизни и послеоперационного статуса больного. К ним можно отнести спазм сонной артерии, интраоперационную гипотонию, брадикардию, диссекцию сонной артерии, контраст-индуцированную энцефалопатию и так называемые малые эмболические нарушения в виде транзиторных ишемических атак. К большим осложнениям относятся эмболический инсульт (острое нарушение мозгового кровообращения (ОНМК) по ишемическому типу), интракраниальная гематома (внутричерепное кровоизлияние), синдром гиперперфузии, перфорация каротидной артерии, острый тромбоз стента, а также серьезные осложнения со стороны места доступа.

Спазм внутренней сонной артерии—довольно частое осложнение, возникающее в ответ на механическое воздействие на интиму сосуда. Обычно ситуация разрешается спонтанно после прекращения воздействия. В случае выраженного длительного спазма, ограничивающего кровоток по сосуду, возникает потенциальная опасность ишемии головного мозга, особенно в случае контрлатеральной окклюзии и/или незамкнутого Виллизиева круга. Данное состояние купируется внутриартериальным введением нитроглицерина 100–400 мкг. Для предотвращения развития спазма сонной артерии рекомендовано использование проводников с мягкими наконечниками.

Транзиторная гипотония и синусовая брадикардия вплоть до развития асистолии—физиологическая реакция на баллонирование бифуркационных поражений сонных артерий, связанная с прямым механическим воздействием на барорецепторы области бифуркации, особенно при постдилатационном стентировании [3]. Примечательно, что при лечении рестенозов сонной артерии после предшествующей операции каротидной эндартерэктомии (КЭА) данное осложнение наблюдается гораздо реже, что связано с хирургической денервацией рецепторов. Данного осложнения можно избежать путем превентивного введения атропина в дозировке до 1 мг пациентам-кандидатам на вмешательство в области каротидного синуса. В данной клинической ситуации необходимо исключить другие возможные серьезные причины гипотонии, такие как гиповолемический шок, например, вследствие кровотечения из места пункции. Однако в этом случае у пациента наблюдается рефлекторная синусовая тахикардия. Гипотония должна не-

медленно корригироваться (регидратация, введение малых вазопрессоров) в случае наличия контрлатеральной окклюзии ВСА, гемодинамически значимой вертебро-базиллярной недостаточности, интракраниальных стенозов, а также при развитии периперационной церебральной ишемии.

Стойкая гипотония развивается в 4–11% случаев и обычно не связана со значимыми неблагоприятными исходами операции. Механизм развития стойкой гипотонии также связан с дугой рефлекса каротидного синуса. Баллонная дилатация и радиальная сила самораскрывающегося стента приводят к увеличению давления на барорецепторы и их несоответствующей активации. К независимым предикторам данного осложнения можно отнести пожилой возраст, развитие транзиторной гипотонии во время дилатации, использование самораскрывающихся стентов, особенно при наличии кальцинированного поражения [4]. Тщательный гемодинамический мониторинг пациентов в условиях отделения интенсивной терапии в течение суток после вмешательства позволяет вовремя отреагировать на развитие данного осложнения и принять необходимые меры для его устранения.

Симптомная дистальная эмболия, приводящая к неврологическому дефициту (преходящему—транзиторной ишемической атаке (ТИА) или стойкому—острому нарушению мозгового кровообращения (ОНМК)),—частое и важное осложнение каротидного стентирования. Оно обусловлено высвобождением материала (тромботического, атеросклеротического, некротического) из области поражения во время проведения вмешательства. К факторам риска развития дистальной эмболии со стороны сонной артерии относятся наличие мягкой нестабильной атеросклеротической бляшки с фрагментами свежего тромба. Также возможны дефекты медикаментозного сопровождения (отсутствие насыщения антиагрегантами, недостаточная доза гепарина) и техники вмешательства (отсутствие средств защиты от эмболизации, агрессивные манипуляции, перераздувание баллона как до, так и после имплантации стента, форсированные попытки проведе-

ния стента через кальцинированное поражение или в случае выраженной извитости сонной артерии). В процессе выполнения вмешательства важно оценивать неврологический статус пациента после каждого этапа манипуляций. В случае появления неврологического дефицита, возбуждения или нарушения сознания, помимо общего анестезиологического пособия, необходимо выполнить внутрочерепную ангиографию в переднезадней и боковой проекциях для определения уровня окклюзии сосуда. Если окклюзию крупной ветви выявить не составляет труда, то острую эмболию мелкой ветви можно обнаружить часто только путем сопоставления с исходной ангиограммой, поэтому выполнение церебральной ангиографии крайне важно на этапе планирования вмешательства на сонной артерии. При обнаружении дистальной эмболизации необходимо как можно скорее предпринять попытку механической или фармакомеханической реканализации. В целом для предотвращения дистальной эмболии рекомендовано использовать специальные устройства для защиты от данного осложнения, что позволяет минимизировать частоту его развития, а также отказаться от агрессивных манипуляций и тщательно контролировать медикаментозное сопровождение, в частности, уровень активного времени свертывания на фоне введения гепарина.

Внутричерепное кровоизлияние—жизнеугрожающее осложнение, частота его развития—около 0,3% [5]. К факторам, которые могут привести к внутричерепному кровоизлиянию, относят сочетание чрезмерной антикоагуляции, плохо контролируемой гипертонии, агрессивных интракраниальных манипуляций, наличия внутричерепной мешотчатой или фузиформной аневризмы, а также выполнение каротидного стентирования в ранние сроки ишемического инсульта. Заподозрить развитие внутричерепного кровоизлияния можно по внезапной потере сознания, предшествующей сильной головной боли при отсутствии признаков интракраниальной окклюзии сосудов по данным ангиографии. При визуализации интракраниальной экстравазации

необходимо попытаться выполнить эмболизацию целевого сосуда. При подозрении на кровоизлияние необходимо прекратить вмешательство, ввести протамина сульфат как антидот гепарина и немедленно выполнить компьютерную томографию.

Гиперперфузионный синдром чаще всего описывается как осложнение первых суток после КЭА; частота его встречаемости, по данным разных авторов, колеблется от 0,3 до 2,7% [6]. К клиническим проявлениям этого синдрома можно отнести головные боли, тошноту, рвоту, повышение артериального давления, очаговые припадки и измененное психическое состояние, иногда возможно развитие внутрочерепного кровоизлияния. После каротидного стентирования синдром гиперперфузии развивается примерно в 0,5% случаев и, в отличие от хирургической гиперперфузии, развивается сразу после процедуры или во время нее. Синдром обычно возникает у пациентов с тяжелым стенотическим поражением сонной артерии, особенно при контралатеральной окклюзии или незамкнутом Виллизиевом круге,—состояниями, которые приводят к длительной гипоперфузии мозга, нарушению ауторегуляции микроциркуляции и компенсаторному расширению артериол. Далее при реваскуляризации повышенное перфузионное давление подавляет способность расширенных артериол сужаться, что и приводит к развитию гиперперфузионного синдрома. При развитии синдрома очень важно контролировать артериальное давление, поскольку это наиболее важный фактор неблагоприятного исхода в данной ситуации. Для предотвращения развития синдрома гиперперфузии необходимо предварительное выделение пациентов из группы риска и тщательный мониторинг их неврологического статуса и артериального давления.

Диссекция сонной артерии—редкое, но серьезное осложнение каротидного стентирования. К предрасполагающим факторам относят выраженные изгибы сонной артерии в месте основных манипуляций, использование жестких проводников, баллонных катетеров и стентов, агрессивное выполнение постдилатации дистального

края стента во внутренней сонной артерии. При подозрении на диссекцию интимы ВСА необходимо провести тщательную ангиографическую оценку и, в случае подтверждения опасений, выполнить дополнительное стентирование в области отслоенного участка.

Крайне редко при агрессивном воздействии инструментами может произойти перфорация сонной артерии, в литературе описываются единичные случаи на тысячи процедур. К примеру, описан случай перфорации артерии у пациента с постлучевым ригидным стенозом при попытке форсированного баллонирования средней части стента баллоном большого диаметра для минимизации остаточного стеноза [7].

Острый тромбоз стента возникает крайне редко и связан прежде всего с погрешностями в антитромботической терапии, а также может возникнуть при неполном прилегании стента к стенке сосуда, что провоцирует тромбообразование. Возможен также поздний тромбоз стента, однако частоту его встречаемости оценить сложно, поскольку ангиографически визуализируется только симптоматическая поздняя окклюзия стента. В менее чем 0,1% случаев встречается контраст-индуцированная энцефалопатия—преходящий неврологический синдром, связанный с использованием большого объема контрастного вещества. Учитывая, что контрастные агенты не протекают через гематоэнцефалический барьер, не исключено, что клиническая картина обусловлена эмболизацией мелких ветвей частицами препарата. Симптоматика обычно полностью регрессирует в течение суток, однако данное осложнение необходимо дифференцировать с ОНМК или синдромом гиперперфузии.

Осложнения сосудистого доступа достаточно стандартны—это кровотечение из места пункции (с развитием забрюшинной гематомы, если речь идет о бедренном доступе), диссекция интимы артерии доступа, подкожные гематомы. В настоящее время рекомендовано отказываться от бедренного доступа в пользу альтернативных—радиального, плечевого, что при современном уровне развития инструментария



не сказывается на эффективности процедуры, позволяя минимизировать осложнения со стороны места пункции. В случае невозможности использовать иной доступ, кроме бедренного, рекомендовано применение ушивающих устройств и контроль за соблюдением постельного режима.

В целом каротидная ангиопластика со стентированием — безопасный метод лечения атеросклероза сонных артерий, с развитием технологий и накоплением операторского опыта осложнения встречаются довольно редко. Однако очень важным в практике эндоваскулярного хирурга является настороженность относительно возможных осложнений, выявление факторов предрасположенности, своевременное распознавание и дифференциальная диагностика осложнений, дальнейшие адекватные лечебные мероприятия.

#### Клинический случай

Пациент К., 68 лет

Диагноз: основное заболевание. Повторные ишемические инсульты в бассейне левой средней мозговой артерии от 09.02.19, 11.02.19. Синдром правостороннего гемипареза, гемигипестезии, сенсорно-моторной афазии.

Фоновое заболевание: гипертоническая болезнь III ст., риск ССО 4. Нестабильная атеросклеротическая бляшка в области устья левой ВСА, стеноз до 90%, атеросклеротическая бляшка в устье правой ВСА до 65–70%.

Сопутствующий диагноз: ИБС. Атеросклеротический кардиосклероз. ХСН I ст., ФК II.

#### Особенности оперативного вмешательства:

При ЦАГ выявлен стеноз левой ВСА, осложненный тромбозом (рис. 1).

После установки проксимальной защиты (рис. 2) и проведения стента произошла дистальная эмболия (рис. 3, указано стрелкой).

Клиническая картина: дислексия, слабость в правых конечностях.

Выполнена тромбэкстракция (рис. 4, указано стрелкой) с хорошим ангиографическим результатом (рис. 5).

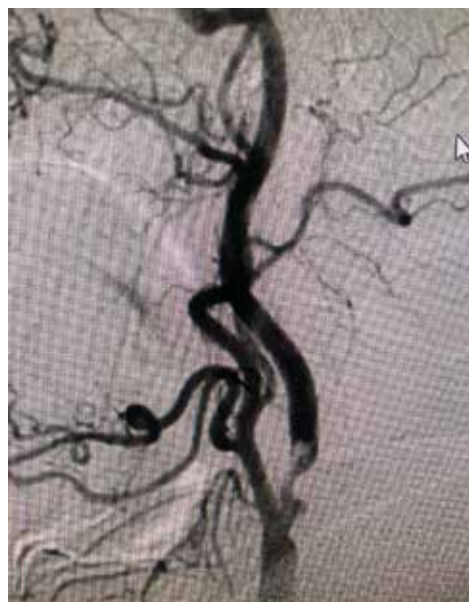

Рис. 1

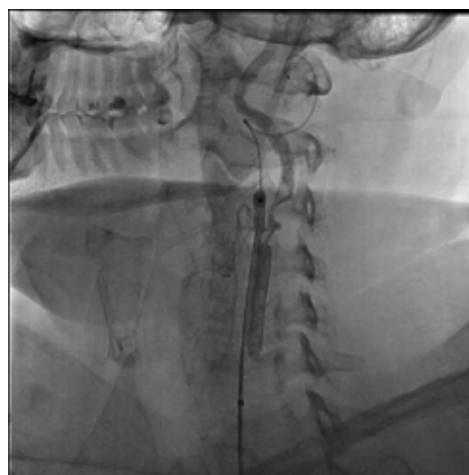

Рис. 2

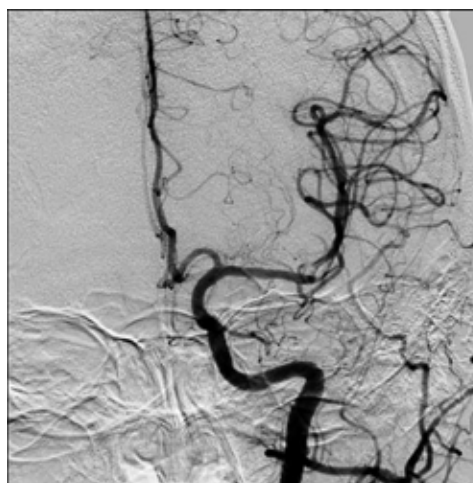


Рис. 3

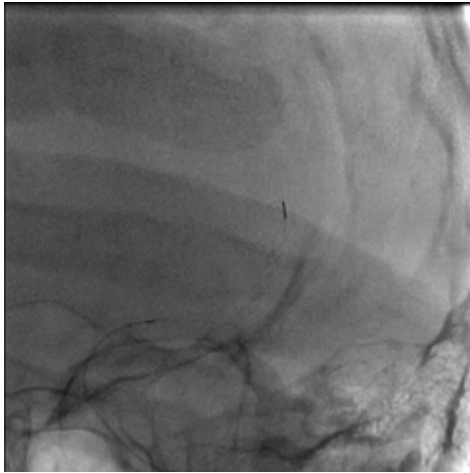


Рис. 4

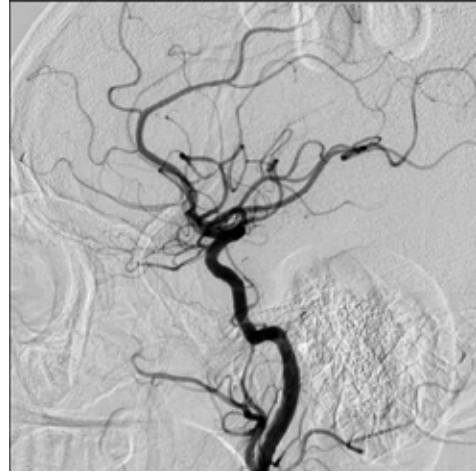


Рис. 5

### Литература

1. *Cremonesi A., Gieowarsingh S., Spagnolo B., Manetti R., Liso A., Furgieri A., et al.* Safety, Efficacy and Long-term Durability of Endovascular Therapy for Carotid Artery Disease: The tailored Carotid Artery Stenting Experience of a single high-volume center (tailored-CASE Registry). *EuroIntervention*. 2009; 5: 589–598.
2. *Mas J.L., Chatellier G., Beyssen B., Branchereau A., Moulin T., Becquemin J.P., et al.* Endarterectomy in patients with symptomatic severe carotid stenosis. *N Engl J Med*. versus stenting 2006; 355 (16): 1660–71.
3. *Al-Mubarak N., Liu M. W., Dean L. S.* Incidences and outcomes of prolonged hypotension following carotid artery stenting. *J Am Coll Cardiology* 1999; 33: 65.
4. *Ringleb P.A., Allenberg J., Bruckmann H., Eckstein H.H., Fraedrich G., Hartmann M., et al.* 30 day results from the SPACE trial of stent-protected angioplasty versus carotid endarterectomy in symptomatic patients: a randomised non-inferiority trial. *Lancet* 2006; 368 (9543): 1239–47.
5. *Al-Mubarak N., Roubin G.S., Vitek J.J., Iyer S.S., New G., Leon M.B.* Subarachnoidal hemorrhage following carotid stenting with the distal-balloon protection. *Catheter Cardiovasc Interv* 2001; 54 (4): 521–3.
6. *Naylor A.R., Ruckley C.V.* The post-carotid endarterectomy hyperperfusion syndrome. *Eur J Vasc Endovasc Surg* 1995; 9 (4): 365–7.
7. *Cremonesi A., Setacci C., Manetti R., de Donato G., Setacci F., Balestra G., et al.* Carotid angioplasty and stenting: lesion related treatment strategies. *EuroIntervention*. 2005; 1 (3): 289–295.

## СРАВНИТЕЛЬНЫЙ АНАЛИЗ РЕЗУЛЬТАТОВ КАРОТИДНОЙ ЭНДАРТЕКТОМИИ И СТЕНТИРОВАНИЯ СОННОЙ АРТЕРИИ В КЛИНИЧЕСКОЙ ПРАКТИКЕ

Карпенко А. А., Стародубцев В. Б., Игнатенко П. В.

ФГБУ «НМИЦ им. ак. Е. Н. Мешалкина» Минздрава России, г. Новосибирск

В 40–50% случаев основной причиной транзиторной ишемической атаки (ТИА) или инсульта является поражение брахиоцефальных артерий. Критический стеноз сонных артерий и дистальная эмболия фрагментами атеросклеротической бляшки рассматриваются как основные причины гипоперфузии и повреждения головного мозга [1, 2].

В многоцентровых исследованиях (Asymptomatic Carotid Atherosclerosis Study (ACAS) и Asymptomatic Carotid Surgery Trial (ACST)) было показано, что своевременно проведенная операция КЭЭ у асимптомных пациентов со стенозом 60% и более достоверно снижает риск инсульта и смерти в отдаленном периоде [3, 4].

Несмотря на эти данные, целесообразность оперативных вмешательств при бессимптомных каротидных стенозах менее 70% остается спорной. Адекватная консервативная терапия, которая включает применение статинов, антиагрегантов и гипотензивных препаратов, также ведет к снижению частоты инсультов. Однако в рандомизированных многоцентровых исследованиях было представлено, что у бессимптомных пациентов с критическим стенозом 70% и более оперативные вмешательства ведут к более значимому снижению частоты инсульта [5, 6].

В России в большинстве случаев выполняют операцию каротидная эндартерэктомия как в случае симптомных, так и бессимптомных стенозов сонных артерий. КС с использованием устройств противэмболической защиты головного мозга (ПЭЗГМ) также применяется, но в значительно меньшем объеме. Проведенное многоцентровое исследование Carotid Revascularization Endarterectomy versus Stenting Trial (CREST) не показало достоверных различий в группах КЭЭ и КС с использованием устройств ПЭЗГМ по комбинированной конечной точке (инсульт, смерть, инфаркт миокарда). В исследование CREST включали как симптом-

ных, так и бессимптомных пациентов, но мощность исследования была недостаточной, чтобы достоверно оценить эффективность и безопасность КЭЭ и КС с ПЭЗГМ у пациентов с симптомными каротидными стенозами [7].

В настоящее время КЭЭ является «золотым стандартом» в лечении критических каротидных стенозов [1]. Однако сохраняется высокий риск периоперационных и послеоперационных осложнений при открытых хирургических вмешательствах, особенно у возрастных пациентов с тяжелой сопутствующей патологией. В таких случаях предпочтительно для профилактики инсульта выполнить КС с ПЭЗГМ как альтернативный метод [8, 9].

Преимущества КС очевидны:

1. Это практически всегда местная анестезия, которая позволяет контролировать неврологический статус пациента.
2. Минимальная травма в ходе хирургической интервенции.
3. Меньше осложнений, связанных с послеоперационной раной [10, 11].

Однако необходимо отметить дополнительные трудности, которые могут возникнуть при стентировании сонных артерий с патологической извитостью (кинкинг и т. п.), а также выявление многоуровневых поражений брахиоцефальных артерий, когда на помощь могут прийти гибридные технологии [12].

Таким образом, целью настоящего исследования стало проведение сравнительного анализа непосредственных и отдаленных результатов КЭЭ и КС с использованием устройств ПЭЗГМ у пациентов с критическим стенозом сонной артерии в клинической практике.

### Материал и методы

Это ретроспективное, когортное исследование было одобрено локальным этическим комитетом ФГБУ «НМИЦ им. ак. Е. Н. Ме-

шалкина» Минздрава России. Все пациенты включены в исследование после подписания информированного согласия. Исследование проводилось с 2009 по 2017 год. За указанный период было проведено 2132 операции (оперировано 2006 пациентов, выполнено 1215 (57%) КЭЭ и 917 (43%) КС).

КЭЭ в подавляющем большинстве выполнялись под общим обезболиванием. Толерантность головного мозга к ишемии определялась на основе оценки ретроградного давления и оксиметрии головного мозга ( $rSO_2$ ). Снижение в течение 2 минут  $rSO_2$  менее 40% от базовых значений и  $\Delta rSO_2 \geq 20\%$ , а также значения ретроградного давления менее 40 мм рт. ст. во время пробного пережатия сонной артерии служили показанием к установке внутрипросветного шунта. В случае изолированного увеличения или уменьшения этих показателей шунт не использовался. Оценка церебральной оксигенации проводилась с помощью церебрального оксиметра INVOS-5100 (Somanetics Corp., USA).

Все КС проводились под местной анестезией с использованием устройств ПЭЗГМ. Двойная, дезагрегантная терапия (клопидогрел 75 мг и ацетилсалициловая кислота 75 мг в день) использовалась после КС во всех случаях. После КЭЭ пациенты принимали ацетилсалициловую кислоту 75 мг в день (длительно).

Для сравнения результатов лечения в группах использовался метод propensity score matching (PSM, сопоставление оценок склонностей или «псевдорандомизация»).

Для каждой из групп оценка PSM проводилась с помощью логистической регрессии на основе 17 ковариатов [13].

Статистическая значимость различий между группами по количественным данным определялась с помощью U-критерия Манна—Уитни, а по качественным признакам—с помощью точного двустороннего теста Фишера. Внутригрупповой анализ зависимых количественных данных проводился методом попарных сравнений Вилкоксона, а качественных признаков методом Мак-Немара. Сравнительный анализ кривых выживаемости, свободы от наступления клинически значимых событий проводился с помощью лог-рангового критерия, что графически выражалось по методу Каплан-Майер. Уровень отклонения нулевой гипотезы об отсутствии различий между группами принимали при  $p < 0,05$ .

Первичная конечная точка:

- инсульт, смерть или инфаркт миокарда в течение 30-дневного периода после хирургического вмешательства.

Ранний анализ неблагоприятных событий

Модифицированная шкала Рэнкина (mRS) для оценки неврологического статуса.

Мы проводили сравнительный анализ неблагоприятных событий (смертность, инсульты, инфаркт миокарда) для КЭЭ и КС в отдаленные сроки через 6 месяцев, а затем ежегодно до 5 лет после хирургических вмешательств (вторичная конечная точка).

## Результаты исследования

В таблице 1 представлены данные о хирургических вмешательствах (КЭЭ и КС) согласно симптоматическому статусу пациентов до propensity score matching.

Таблица 1

Хирургические вмешательства в обеих группах согласно симптоматическому статусу (все случаи до propensity score matching)

| Симптоматический статус | Все случаи<br>n = 2132<br>(100%) | КЭЭ<br>n = 1215<br>(100%) | КС<br>n = 917<br>(100%) |
|-------------------------|----------------------------------|---------------------------|-------------------------|
| Симптомные              | 639 (30%)                        | 364 (30%)                 | 265 (29%)               |
| Бессимптомные           | 1493 (70%)                       | 851 (70%)                 | 652 (71%)               |

К сожалению, контакт в отдаленном послеоперационном периоде с 278 (13,8%) пациентами по различным причинам был утрачен (переезд в другие города, смена адресов, телефонов и т. п.). Таким образом, в анализ было включено 1728 пациентов (1791 хирургическое вмешательство).

В таблице 2 представлены демографические и клинические данные в группах КЭЭ и КС после propensity score matching (561 пациент был исключен из исследования). Всего было включено в исследование 1230 случаев.

Мы провели сравнительный анализ результатов 615 КЭЭ (316 эверсионных КЭЭ, 299 КЭЭ по «классической» методике) и 615 КС. Временные внутрисосудистые шунты (ВВШ) применялись в 32 случаях (5,2%) в группе КЭЭ. В группе КС использовался ряд различных стентов (293 (47,6%) Protégé™ RX, 216 (35,1%) RX Acculink, 32 (5,2%) Roadsaver, 63 (10,3%)

Xact, 11 (1,8%) CGuard). Для ПЭЗГМ применяли также различные устройства защиты (508 (82,6%) SPIDER, 73 (11,9%) FilterWire EZ, 23 (7%) MOMA и 11 (1,8%) Emboshield).

Результаты лечения в раннем послеоперационном периоде (до 30 дней) в группах КЭЭ и КС проводились в соответствии с симптоматическим статусом. В таблице 3 представлены демографические и клинические данные в группах КЭЭ и КС у симптомных пациентов после propensity score matching.

В таблице 4 представлены осложнения в раннем послеоперационном периоде (до 30 дней) у симптомных больных в группах КЭЭ и КС.

У симптомных пациентов частота инсультов в группе КС была достоверно выше ( $p = 0,04$ ). Все инсульты в группах были ипсилатеральные. Кроме того, у 6 (1,9%) пациентов в группе КЭЭ выявлена послеоперационная гематома в области послеоперационного шва

Таблица 2

Демографические и клинические данные в группах КЭЭ и КС (после propensity score matching)

| Параметры                | Все случаи<br>n = 1230 | КЭЭ<br>n = 615      | КС<br>n = 615       | p    |
|--------------------------|------------------------|---------------------|---------------------|------|
| Симптомные случаи        | 320 (26,0%)            | 160 (26,0%)         | 160 (26,0%)         | NA   |
| Бессимптомные случаи     | 910 (74,0%)            | 455 (74,0%)         | 455 (74,0%)         | NA   |
| Женский пол              | 270 (22,0%)            | 137 (22,3%)         | 133 (21,6%)         | 0,75 |
| Возраст (лет)            | 64,5 ( $\pm 7,9$ )     | 64,5 ( $\pm 7,6$ )  | 64,5 ( $\pm 8,2$ )  | 0,36 |
| Ипсилатеральный стеноз   | 75,5 ( $\pm 8,1$ )     | 75,5 ( $\pm 8,6$ )  | 75,4 ( $\pm 7,7$ )  | 0,50 |
| Контралатеральный стеноз | 45,5 ( $\pm 23,9$ )    | 45,3 ( $\pm 22,8$ ) | 45,8 ( $\pm 25,1$ ) | 0,59 |
| ИБС                      | 1128 (91,7%)           | 562 (91,4%)         | 566 (92,0%)         | 0,68 |
| Артериальная гипертензия | 1174 (95,4%)           | 586 (95,3%)         | 588 (95,6%)         | 0,78 |
| ХПН                      | 227 (18,5%)            | 119 (19,3%)         | 108 (17,6%)         | 0,42 |
| Гиперхолестеринемия      | 506 (41,1%)            | 256 (41,6%)         | 250 (40,7%)         | 0,73 |
| Сахарный диабет          | 294 (23,9%)            | 145 (23,6%)         | 149 (24,2%)         | 0,79 |
| Курение                  | 1217 (98,9%)           | 608 (98,9%)         | 609 (99,0%)         | 0,78 |

Таблица 3

**Демографические и клинические данные в группах КЭЭ и КС  
у симптомных пациентов после propensity score matching**

| Параметры                | Все случаи<br>n = 320 | КЭЭ<br>n = 160 | КС<br>n = 160 | p    |
|--------------------------|-----------------------|----------------|---------------|------|
| Женский пол              | 60 (21,4%)            | 32 (22,9%)     | 28 (20,0%)    | 0,66 |
| Возраст (лет)            | 64,2 ± 8,1            | 63,9 ± 8,6     | 64,5 ± 7,6    | 0,86 |
| Ипсилатеральный стеноз   | 76,5 ± 9,0            | 76,5 ± 9,2     | 76,4 ± 8,9    | 0,58 |
| Контралатеральный стеноз | 48,1 ± 26,7           | 47,4 ± 26,3    | 48,8 ± 27,1   | 0,64 |
| ИБС                      | 288 (90%)             | 142 (88,7%)    | 146 (91%)     | 0,58 |
| Артериальная гипертензия | 307 (96%)             | 152 (95%)      | 155 (97%)     | 0,57 |
| ХПН                      | 67 (21%)              | 32 (20%)       | 35 (22%)      | 0,78 |
| Гиперхолестеринемия      | 118 (36,8%)           | 59 (36,8%)     | 59 (36,8%)    | NA   |
| Сахарный диабет          | 64 (20%)              | 30 (18,7%)     | 34 (21%)      | 0,68 |
| Курение                  | 314 (98%)             | 157 (98%)      | 157 (98%)     | NA   |

Таблица 4

**Осложнения в раннем послеоперационном периоде (до 30 дней)  
у симптомных пациентов в группах КЭЭ и КС**

| Осложнения       | Все случаи<br>n = 320 | КЭЭ<br>n = 160 | КС<br>n = 160 | p     |
|------------------|-----------------------|----------------|---------------|-------|
| Смерть/инсульт   | 18 (5,6%)             | 5 (3,1%)       | 13 (8,1%)     | 0,053 |
| Смерть           | 2 (0,6%)              | 1 (0,63%)      | 1 (0,63%)     | NA    |
| Инсульт          | 16 (5%)               | 4 (2,5%)       | 12 (7,5%)     | 0,04  |
| Инфаркт миокарда | 0 (0%)                | 0 (0%)         | 0 (0%)        | NA    |
| ТИА              | 3 (0,9%)              | 0 (0%)         | 3 (1,9%)      | 0,25  |
| Тромбоз          | 1 (0,3%)              | 1 (0,63%)      | 0 (0%)        | 0,5   |
| Гематома         | 6 (1,9%)              | 6 (3,75%)      | 0 (0%)        | 0,04  |
| Повреждение ЧМН  | 6 (1,9%)              | 5 (3%)         | 1 (0,63%)     | 0,22  |
| Кровотечение     | 3 (0,9%)              | 2 (1,25%)      | 1 (0,63%)     | 1,0   |

на шее. В данных 6 случаях были проведены повторные оперативные вмешательства (ревизия послеоперационной раны, гемостаз), гемотрансфузии не проводились. В таблице 5 представлены результаты тяжести ишемического инсульта у симптомных больных в группах КЭЭ и КС (модифицированная шкала Рэнкина). Достоверных различий по тяжести инсульта не получено.

В таблице 6 представлены демографические и клинические данные в группах КЭЭ и КС у бессимптомных пациентов после propensity score matching.

В таблице 7 представлены осложнения в раннем послеоперационном периоде (до 30 дней) у бессимптомных больных в группах КЭЭ и КС.

У бессимптомных пациентов в раннем послеоперационном периоде достоверные различия были отмечены только по частоте повреждения черепно-мозговых нервов (ЧМН) в группе КЭЭ. Все инсульты у бессимптомных больных были также ипсилатеральные. В таблице 8 представлены результаты тяжести ишемического инсульта у бессимптомных пациентов в группах КЭЭ и КС (модифицированная шкала Рэнкина). Тяжесть инсультов у бессимптомных пациентов в группе КЭЭ была достоверно выше.

Отдаленные 5-летние результаты у симптомных пациентов представлены в табл. 9. Летальные исходы в отдаленном периоде до 5 лет зафиксированы у 11 (6,9%) пациентов в группе КЭЭ и у 14 (8,7%) пациентов в группе КС. Причинами смерти явились инфаркт миокарда и онкология. Достоверные различия зафиксированы по частоте инфаркта миокарда и транзиторных ишемических атак (ТИА) в группе КС ( $p = 0,03$  и  $p = 0,013$  соответственно).

На рисунках 1, 2, 3, 4 представлены кривые Каплан—Майера у симптомных пациентов в группе КЭЭ и КС (свобода от летального исхода (рис. 1), инсульта (рис. 2), инфаркта миокарда (рис. 3), ТИА (рис. 4)).

Отдаленные 5-летние результаты у бессимптомных пациентов представлены в табл. 10. Летальные исходы в отдаленном периоде до 5 лет зафиксированы у 45 (9,9%) пациентов в группе КЭЭ и у 56 (12%) пациентов в группе КС. Причинами смерти явились инфаркт

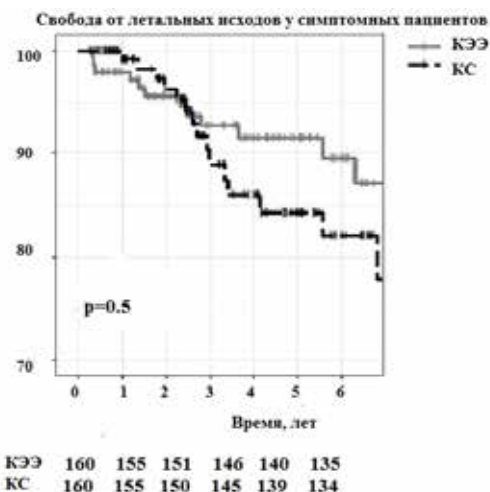


Рис. 1. Свобода от летальных исходов у симптомных пациентов

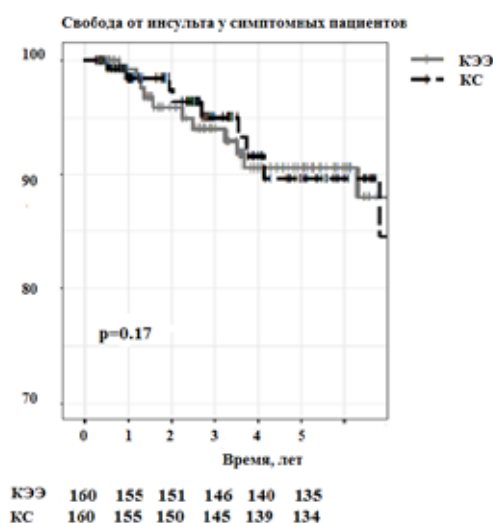


Рис. 2. Свобода от инсульта у симптомных пациентов

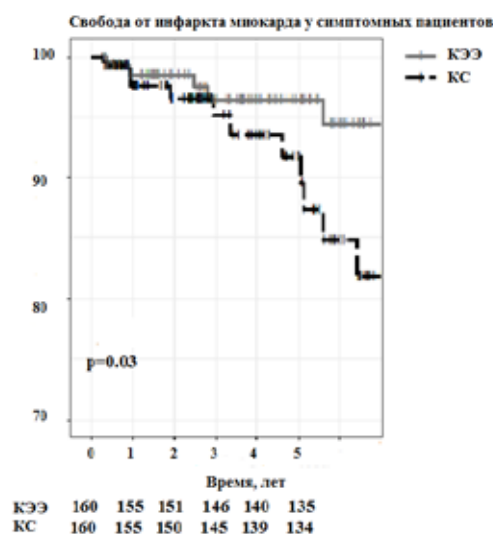


Рис. 3. Свобода от инфаркта миокарда у симптомных пациентов

Таблица 5

Тяжесть инсульта у симптомных больных в раннем послеоперационном периоде (модифицированная шкала Рэнкина)

| Тяжесть инсульта | КЭЭ<br>n = 4   | КС<br>n = 12 | р     |
|------------------|----------------|--------------|-------|
| Шкала Рэнкина    | 4 [3,50; 4,50] | 3 [0; 4,00]  | 0,396 |

Таблица 6

Демографические и клинические данные в группах КЭЭ и КС у бессимптомных пациентов после propensity score matching

| Параметры                | Все случаи<br>n = 910 | КЭЭ<br>n = 455 | КС<br>n = 455 | р    |
|--------------------------|-----------------------|----------------|---------------|------|
| Женский пол              | 197 (21%)             | 98 (21,5%)     | 99 (21,8%)    | 1,0  |
| Возраст (лет)            | 64,8 ±7,9             | 64,9±7,5       | 64,7±8,3      | 0,47 |
| Ипсилатеральный стеноз   | 75,0±7,8              | 75,0±8,4       | 75,0±7,0      | 0,63 |
| Контралатеральный стеноз | 43,7±22,4             | 43,4±21,0      | 44,0±23,8     | 0,63 |
| ИБС                      | 843 (92,6%)           | 424 (93,2%)    | 419 (92%)     | 0,61 |
| Артериальная гипертензия | 867 (95%)             | 436 (95,8%)    | 431 (94,7%)   | 0,53 |
| ХПН                      | 158 (17,4%)           | 82 (18%)       | 76 (16,7%)    | 0,64 |
| Гиперхолестеринемия      | 380 (41,8%)           | 192 (42%)      | 188 (41%)     | 0,84 |
| Сахарный диабет          | 218 (24%)             | 106 (23%)      | 112 (24,6%)   | 0,7  |
| Курение                  | 888 (97,6%)           | 445 (97,8%)    | 443 (97%)     | 0,83 |

Таблица 7

Осложнения в раннем послеоперационном периоде (до 30 дней) у бессимптомных больных в группах КЭЭ и КС

| Осложнения       | Все случаи<br>n = 910 | КЭЭ<br>n = 455 | КС<br>n = 455 | р     |
|------------------|-----------------------|----------------|---------------|-------|
| Смерть/инсульт   | 28 (3%)               | 11 (2,4%)      | 17 (3,7%)     | 0,34  |
| Смерть           | 10 (1,1%)             | 4 (0,9%)       | 6 (1,3%)      | 0,75  |
| Инсульт          | 18 (1,9%)             | 7 (1,5%)       | 11 (2,4%)     | 0,48  |
| Инфаркт миокарда | 8 (0,9%)              | 3 (0,7%)       | 5 (1,1%)      | 0,72  |
| ТИА              | 4 (0,4%)              | 1 (0,2%)       | 3 (0,7%)      | 0,62  |
| Тромбоз          | 9 (1%)                | 7 (1,5%)       | 2 (0,4%)      | 0,18  |
| Гематома         | 13 (1,4%)             | 9 (2%)         | 4 (0,9%)      | 0,26  |
| Повреждение ЧМН  | 13 (1,4%)             | 12 (2,6%)      | 1 (0,2%)      | 0,005 |
| Кровотечение     | 11 (1,2%)             | 8 (1,8%)       | 3 (0,7%)      | 0,23  |

Таблица 8

Severity of stroke in asymptomatic patients (during the 30-day period)

| Тяжесть инсульта | КЭЭ<br>n = 7   | КС<br>n = 11 | р     |
|------------------|----------------|--------------|-------|
| Шкала Рэнкина    | 4 [2,00; 5,00] | 2 [0; 3,00]  | 0,027 |



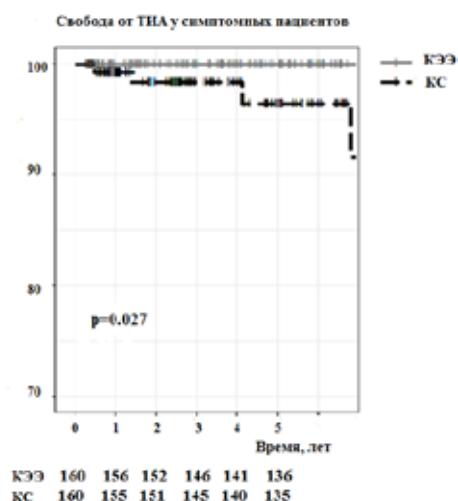


Рис. 4. Свобода от ТИА у симптомных пациентов

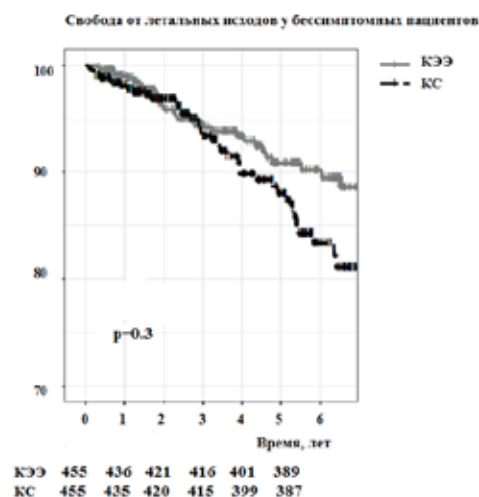


Рис. 5. Свобода от летальных исходов у бессимптомных пациентов

миокарда, инсульт и онкология. Достоверные различия зафиксированы по частоте инфаркта миокарда в группе КС ( $p = 0,0002$ ).

На рисунках 5, 6, 7 представлены кривые Каплан—Майера у бессимптомных пациентов в группе КЭЭ и КС (свобода от летального исхода (рис. 5), инсульта (рис. 6), инфаркта миокарда (рис. 7)).

Анализ результатов в отдаленном послеоперационном периоде до 5 лет показал достоверное увеличение частоты инфаркта миокарда у симптомных и бессимптомных пациентов в группе КС. Это можно объяснить уровнем инвазивности процедур. Поскольку КЭЭ является более инвазивным хирургическим вмешательством, предоперационное лечение у данной группы пациентов было более скрупулезным, и реваскуляризация миокарда перед операцией выполнялась чаще. ИБС у пациентов в группе КЭЭ зафиксирована в 93% случаев, в группе КС в 92% случаев. Всем пациентам с инфарктом миокарда в анамнезе или сердечной недостаточностью по классификации NYHA, класс 2 или 3 (классификация Нью-Йоркской кардиологической ассоциации), была проведена селективная коронарография перед выполнением КЭЭ или КС.

В группе включенных в исследование пациентов (1230 пациентов) было проведено 698 (56,7%) селективных коронарографий. На основании проведенных исследований 433 (35,2%) коронарных стентирования было выполнено (272 (44,2%) в группе КЭЭ

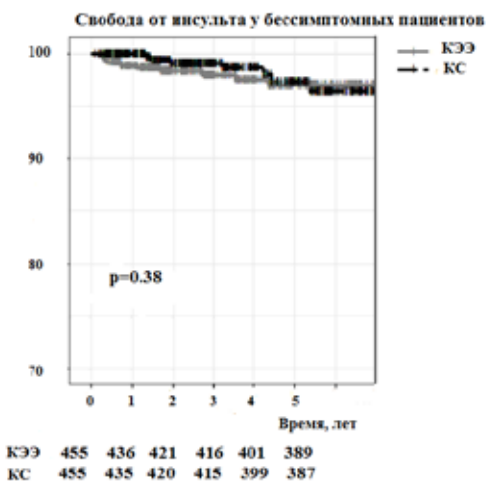


Рис. 6. Свобода от инсульта у бессимптомных пациентов

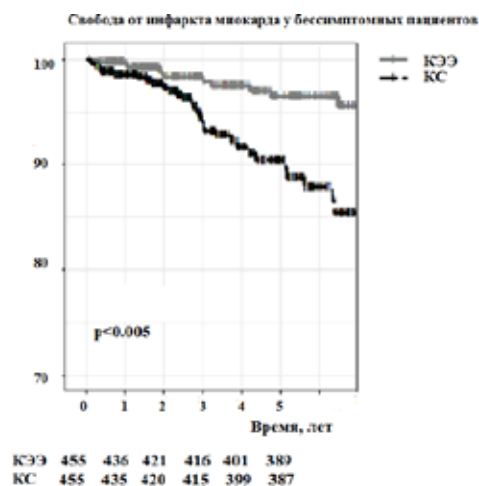


Рис. 7. Свобода от инфаркта миокарда у бессимптомных пациентов

Таблица 9

## Осложнения у симптомных пациентов в отдаленном периоде до 5 лет

| Осложнения в сроки до 5 лет | КЭЭ<br>n = 160 | КС<br>n = 160 | p     |
|-----------------------------|----------------|---------------|-------|
| Смерть/инсульт              | 25 (15,6%)     | 35 (21,8%)    | 0,15  |
| Смерть                      | 11 (6,9%)      | 14 (8,7%)     | 0,53  |
| Инсульт                     | 14 (8,7%)      | 21 (13%)      | 0,2   |
| Инфаркт миокарда            | 4 (2,5%)       | 14 (8,7%)     | 0,03  |
| ТИА                         | 2 (1,3%)       | 12 (7,5%)     | 0,013 |

Таблица 10

## Осложнения у бессимптомных пациентов в отдаленном периоде до 5 лет

| Осложнения в сроки до 5 лет | КЭЭ<br>n = 455 | КС<br>n = 455 | p      |
|-----------------------------|----------------|---------------|--------|
| Смерть/инсульт              | 60 (13,2%)     | 77 (16,9%)    | 0,12   |
| Смерть                      | 45 (9,9%)      | 56 (12%)      | 0,25   |
| Инсульт                     | 15 (3,3%)      | 21 (4,6%)     | 0,3    |
| Инфаркт миокарда            | 18 (3,9%)      | 47 (10,3%)    | 0,0002 |
| ТИА                         | 4 (0,9%)       | 9 (1,9%)      | 0,16   |

и 161 (26,2%) в группе КС,  $p < 0,0001$ ). Аортокоронарное шунтирование было проведено у 243 (19,8%) пациентов (163 (26,5%) в группе КЭЭ и 80 (13%) в группе КС,  $p < 0,0001$ ).

В таблице 11 представлены результаты предоперационного лечения ИБС у симптомных пациентов в группе КЭЭ и КС.

Достоверные различия получены по количеству выполненных коронарных стентирований и аортокоронарных шунтирований у симптомных больных в группе КЭЭ ( $p = 0,02$  и  $p = 0,02$  соответственно).

В таблице 12 представлены результаты предоперационного лечения ИБС у бессимптомных пациентов в группе КЭЭ и КС.

Достоверные различия получены по тяжести ИБС. Достоверно больше пациентов с классом 1 (по NYHA) и меньше с классом 3 (по NYHA) в группе КЭЭ ( $p = 0,0018$  и  $p = 0,046$  соответственно). Также достоверно больше выполненных коронарных стентирований и аортокоронарных шунтирований у бессимптомных больных в группе КЭЭ ( $p < 0,0001$  и  $p < 0,0001$  соответственно).

Таблица 11

## Предоперационные результаты лечения ИБС у симптомных пациентов в группах КЭЭ и КС

| Параметры                                     | Все случаи<br>n = 320 | КЭЭ<br>n = 160    | КС<br>n = 160     | p    |
|---|-----------------------|-------------------|-------------------|------|
| ИБС   | 288 (90%)             | 142 (88,7%)       | 146 (91%)         | 0,58 |
| Класс NYHA                                    | 1,8 ( $\pm 0,9$ )     | 1,8 ( $\pm 0,9$ ) | 1,8 ( $\pm 1,0$ ) | 0,81 |
| Класс NYHA 1                                  | 66 (20,6%)            | 31 (19%)          | 35 (21,9%)        | 0,67 |
| Класс NYHA 2                                  | 126 (39,4%)           | 71 (44,3%)        | 55 (34,4%)        | 0,08 |
| Класс NYHA 3                                  | 81 (25,3%)            | 35 (21,9%)        | 46 (28,8%)        | 0,19 |
| Коронарное стентирование перед КЭЭ или КС     | 87 (27,2%)            | 53 (33,1%)        | 34 (21,3%)        | 0,02 |
| Аортокоронарное шунтирование перед КЭЭ или КС | 47 (14,7%)            | 31 (19,4%)        | 16 (10%)          | 0,02 |

Таблица 12

Предоперационные результаты лечения ИБС у бессимптомных пациентов в группах КЭЭ и КС

| Параметры                                     | Все случаи<br>n = 910<br>(100%) | КЭЭ<br>n = 455<br>(100%) | КС<br>n = 455<br>(100%) | p       |
|---|---------------------------------|--------------------------|-------------------------|---------|
| ИБС   | 843 (92,6%)                     | 424 (93,2%)              | 419 (92%)               | 0,61    |
| Класс NYHA                                    | 1,9 ( $\pm 0,9$ )               | 1,9 ( $\pm 0,9$ )        | 2,0 ( $\pm 0,9$ )       | 0,49    |
| Класс NYHA 1                                  | 130 (14,3%)                     | 82 (18%)                 | 48 (10,5%)              | 0,0018  |
| Класс NYHA 2                                  | 446 (49%)                       | 230 (50,5%)              | 216 (47,5%)             | 0,39    |
| Класс NYHA 3                                  | 254 (27,9%)                     | 113 (24,8%)              | 141 (31%)               | 0,046   |
| Коронарное стентирование перед КЭЭ или КС     | 346 (38%)                       | 219 (48%)                | 127 (27,9%)             | <0,0001 |
| Аортокоронарное шунтирование перед КЭЭ или КС | 196 (21,5%)                     | 132 (29%)                | 64 (14%)                | <0,0001 |

## Обсуждение

Проведенные многоцентровые, рандомизированные исследования показали эффективность КЭЭ в лечении пациентов с асимптомным стенозом сонной артерии. В результате этих исследований были установлены показания к КЭЭ у бессимптомных пациентов со стенозом 70% или более [4, 14]. Кроме того, проведенные и опубликованные исследования характеризуют КС как эффективный альтернативный метод лечения атеросклеротических стенозов сонной артерии [7, 8, 9, 15].

Результаты рандомизированных исследований, сравнивающих КЭЭ и КС у симптоматических пациентов, остаются спорными, хотя предыдущие клинические испытания показали, что КС с ПЭЗГМ является эффективной альтернативой КЭЭ у пациентов со средним или высоким риском хирургических осложнений [6, 16, 17, 18]. Настоящие руководства рекомендуют выполнять реваскуляризацию сонных артерий у бессимптомных пациентов со стенозом сонной артерии 70% и более, если риск периоперационного инсульта, инфаркт миокарда и летальность остаются низкими [19, 20]. Кроме того, согласно рекомендациям Европейского общества сосудистых хирургов, для бессимптомных стенозов 50–69% определяется уровень доказательности IIa, а проведение КС у бессимптомных пациентов — уровень доказательно-

сти IIb. Таким образом, в настоящее время нет четких рекомендаций к конкретному способу лечения бессимптомных пациентов, но набор пациентов в исследования продолжается (ACST 2, ECST 2, CREST 2) [21].

Проведенные исследования (Asymptomatic Carotid Trial (ACT I) и the Carotid Revascularization Endarterectomy versus Stenting Trial (CREST)) показали, что в отдаленном послеоперационном периоде не было разницы в частоте развития ипсилатерального инсульта после КЭЭ или КС. В исследовании ACT I включали бессимптомных пациентов среднего риска. Частота инсульта в раннем послеоперационном периоде (до 30 дней) была выше в группе КС, но достоверных различий не получено (2,4% vs. 1,1%,  $p = 0,20$ ), в отдаленном периоде до 5 лет частота ипсилатеральных инсультов в группе КС составила 2,2%, а в группе КЭЭ — 2,7% [11].

В исследовании The Stent-Protected Angioplasty versus Carotid Endarterectomy (SPACE) сравнивали КС и КЭЭ только у симптомных пациентов. Первичной конечной точкой являлись ипсилатеральный инсульт или смерть в раннем послеоперационном периоде (до 30 дней). Эта конечная точка была достигнута у 6,84% пациентов с КС и у 6,34% пациентов с КЭЭ (HR, 0,51; 95% CI, 1,89–2,91;  $P = 0,09$ ) [22].

В нашем ретроспективном исследовании у бессимптомных пациентов в раннем по-

слеоперационном периоде (до 30 дней) частота периоперационных инсультов была статистически незначимой между группой КЭЭ и группой КС (1,5% против 2,4%,  $p = 0,48$ ), а 30-дневный уровень смертности/инсульта составил 2,4% в группе КЭЭ и 3,7% в группе КС ( $p = 0,34$ ). У симптомных пациентов в раннем послеоперационном периоде (до 30 дней) частота периоперационных инсультов была статистически значима и составила в группе КЭЭ 2,5% и в группе КС 7,5% ( $z = 0,04$ ), а 30-дневный уровень смертности/инсульта составил 3,1% в группе КЭЭ и 8,1% в группе КС ( $p = 0,053$ ).

В нашем исследовании мы не выявили достоверных различий по частоте развития ипсилатеральных инсультов в отдаленном периоде до 5 лет у симптомных и бессимптомных пациентов.

В исследовании CREST включали как симптомных, так и бессимптомных пациентов среднего риска периоперационных осложнений. В отдаленном периоде до 10 лет частота периоперационного инсульта составила 6,9% после КС и 5,6% после КЭЭ.

Исследование CREST не показало достоверных различий по первичной комбинированной точке (инсульт, инфаркт миокарда и смерть) в группах КС и КЭЭ в сроки до 4 лет (HR, 1,11; 95% CI, 0,81–1,51) и в сроки до 10 лет (HR, 1,10; 95% CI, 0,83–1,45) [23].

В нашем исследовании как у симптомных, так и бессимптомных пациентов частота осложнений (смерть, инсульт) в отдаленном периоде до 5 лет была выше в группе КС, хотя разница не была статистически значимой.

Исследование АСТ I было проведено в дополнение к исследованию CREST, где сравнивались результаты КС и КЭЭ у бессимптомных пациентов в возрасте до 80 лет, когда обе процедуры были выполнены хирургами с адекватным мастерством и опытом. Кроме того, были использованы устройства для ПЭЗГМ и двойная, дезагрегантная терапия [11].

В нашем исследовании также были включены пациенты в возрасте до 80 лет, и оба оперативных вмешательства выполняли опытные хирурги. Результаты нашего исследования подтверждают выводы трайла CREST, доказывая, что долгосрочные резуль-

таты в сроки до 5 лет в отношении профилактики инсульта аналогичны для КЭЭ и КС.

Следует отметить, что в исследовании АСТ I частота инфаркта миокарда в раннем послеоперационном периоде была низкой как в группе КЭЭ, так и в группе КС (0,5% для КС и 0,9% для КЭЭ).

В нашем исследовании в раннем послеоперационном периоде (до 30 дней) частота инфаркта миокарда составила 0,5% для КЭЭ и 0,8% для КС ( $p = 0,724$ ).

В отдаленные сроки до 5 лет инфаркт миокарда у симптомных пациентов был диагностирован в 2,5% случаев для группы КЭЭ и в 8,7% случаев в группе КС ( $p = 0,03$ ). За тот же 5-летний период у бессимптомных пациентов инфаркт миокарда был диагностирован в 3,9% случаев в группе КЭЭ и в 10,3% случаев в группе КС ( $p = 0,0002$ ). Аортокоронарное шунтирование было выполнено в 163 (26,5%) случаях в группе КЭЭ и 80 (13%) случаях в группе КС ( $p < 0,0001$ ). КС является минимально инвазивной процедурой, поэтому в этой группе реваскуляризация миокарда до вмешательства проводилась реже. Это может объяснить рост частоты инфаркта миокарда в группе КС.

Следует отметить, что современные руководства и рекомендации подтверждают использование реваскуляризации сонных артерий у пациентов с критическим стенозом каротидных артерий [19]. Однако адекватное консервативное лечение также снижает риск инсульта у пациентов с неврологической симптоматикой [24, 25]. Наблюдательные исследования показали, что ежегодный риск инсульта среди бессимптомных пациентов составляет меньше 1% при проведении необходимой консервативной терапии [24, 26, 27].

В нашем исследовании мы не проводили сравнительный анализ между хирургическими вмешательствами (КЭЭ и КС) и современной консервативной терапией. Мы надеемся, что продолжающиеся в настоящее время новые международные исследования (ACST 2, ECST 2, CREST 2) позволят решить большую часть вопросов, связанных с реваскуляризацией сонных артерий.

К сожалению, наше исследование имеет некоторые ограничения. Это было ретроспективное, когортное, одноцентровое ис-

следование, где много пациентов из разных регионов России. Таким образом, часть пациентов (13%) не смогли явиться на контрольный визит. Тем не менее все остальные пациенты были доступны для контрольного осмотра, мы смогли оценить отдаленные результаты и выживаемость в сроки до 5 лет в группах КЭЭ и КС.

### Выводы

У симптомных пациентов частота инсульта в раннем послеоперационном периоде была достоверно выше в группе КС, поэтому использование КС для пациентов с симптом-

ными стенозами сонных артерий в рутинной практике должно быть ограничено.

Наше исследование показало, что в отдаленном периоде до 5 лет частота инсульта и выживаемость после КЭЭ и КС у пациентов в возрасте до 80 лет с бессимптомными и симптомными стенозами достоверно не различались.

Полученные результаты нашего исследования подчеркивают необходимость проведения многоцентрового рандомизированного исследования для оценки ранних и отдаленных результатов после КЭЭ и КС в зависимости от симптоматического статуса.

### Литература

1. *Kolominsky-Rabas P.L., Weber M., Gefeller O., Neundoerfer B., Heuschmann P.U.* Epidemiology of ischemic stroke subtypes according to TOAST criteria: incidence, recurrence, and long-term survival in ischemic stroke subtypes: a population-based study. *Stroke* 2001; 32: 2735–40. doi: 10.1161/hs1201.100209.
2. *Radak D., Tanaskovic S., Sagic D., Antonic Z., Babic S., Popov P., Matic P., Rancic Z.* Carotid angioplasty and stenting is safe and effective for treatment of recurrent stenosis after eversion endarterectomy. *J Vasc Surg.* 2014. Sep; 60 (3): 645–651. doi: 10.1016/j.jvs.2014.03.288.
3. Executive Committee for the Asymptomatic Carotid Atherosclerosis Study.. Endarterectomy for asymptomatic carotid artery stenosis. *JAMA*, 1995; 273: 1421–1428.
4. *Halliday A., Harrison M., Hayter E., et al.* 10-Year stroke prevention after successful carotid endarterectomy for asymptomatic stenosis (ACST-1): a multicentre randomised trial. *Lancet* 2010; 376: 1074–1084.
5. *Kinlay S.* Fire in the hole: carotid stenting versus endarterectomy. *Circulation*, 2011; 123: 2522–2525.
6. *Brooks W.H., McClure R.R., Jones M.R., Coleman T.C., Breathitt L.* Carotid angioplasty and stenting versus carotid endarterectomy: randomized trial in a community hospital. *J Am Coll Cardiol*; 2001; 38: 1589–1595.
7. *Brott T.G., Hobson R. W. II, Howard G., et al.* Stenting versus endarterectomy for treatment of carotid-artery stenosis. *N Engl J Med.* 2010; 363: 11–23.
8. *AbuRahma A.F., Mousa A.Y.* Current Status of Carotid Stenting Versus Endarterectomy. *Adv Surg.* 2016 Sep; 50 (1): 235–256. doi: 10.1016/j.yasu.2016.04.004.
9. *Bonati L.H., Dobson J., Featherstone R.L., Ederle J., van der Worp H.B., de Borst G.J., et al.* International Carotid Stenting Study Investigators. Long-term outcomes after stenting versus endarterectomy for treatment of symptomatic carotid stenosis: the International Carotid Stenting Study (ICSS) randomised trial. *Lancet.* 2015; 385: 529–538. doi: 10.1016/S0140–6736(14).61184–3.
10. *Roubin G.S., New G., Iyer S.S., Vitek J.J., Al-Mubarak N., Liu M. W., Yadav J., Gomez C., Kuntz R.E.* Immediate and late clinical outcomes of carotid artery stenting in patients with symptomatic and asymptomatic carotid artery stenosis: a 5-year prospective analysis. *Circulation* 2001; 103: 532–7. doi:10.1161/01.CIR.103.4.532.
11. *Rosenfield K., Matsumura J.S., Chaturvedi S., Riles T., Ansel G.M., Metzger D.C., Wechsler L., Jaff M.R., Gray W.* ACT I Investigators. ACT II Investigators. Randomized Trial of Stent versus Surgery for Asymptomatic Carotid Stenosis. *N Engl J Med* 2016; 374: 1011–20. doi: 10.1056/NEJMoa1515706.

12. *Starodubtsev V., Karpenko A., Ignatenko P.* Hybrid Interventions in the Case of Combined Stenosis of the Carotid Bifurcations and Supra-Aortic Arteries. *J Stroke Cerebrovasc Dis.* 2016 Jan; 25 (1): 63–6.
13. *Ruzankin P.S.* A Fast Algorithm for Maximal Propensity Score Matching. *Methodology and Computing in Applied Probability* 2019. doi: 10.1007/s11009–019–09718–4.
14. *Hobson R. W. II, Weiss D. G., Fields W. S., et al.* Efficacy of carotid endarterectomy for asymptomatic carotid stenosis. *N Engl J Med.* 1993; 328: 221–227.
15. *White C.J., Iyer S.S., Hopkins L.N., Katzen B.T., Russell M.E.* BEACH Trial Investigators. Carotid stenting with distal protection in high surgical risk patients: the BEACH trial 30 day results. *Catheter Cardiovasc Interv* 2006; 67: 503–12.
16. *Bangalore S., Kumar S., Wetterslev J., et al.* Carotid artery stenting vs carotid endarterectomy: meta-analysis and diversity-adjusted trial sequential analysis of randomized trials. *Arch Neurol* 2011; 68: 172–184.
17. *Giacovelli J.K., Egorova N., Dayal R., Gelijns A., McKinsey J., Kent K.C.* Outcomes of carotid stenting compared with endarterectomy are equivalent in asymptomatic patients and inferior in symptomatic patients. *J Vasc Surg.* 2010; 52: 906–913.
18. CAVATAS Investigators. Endovascular versus surgical treatment in patients with carotid stenosis in the Carotid and Vertebral Artery Transluminal Angioplasty Study (CAVATAS): a randomised trial. *Lancet.* 2001; 357: 1729–1737.
19. *Brott T.G., Halperin J.L., Abbara S., et al.* SA/ACCF/AHA/AANN/AANS/ACR/ASNR/CNS/SAIP/SCAI/SIR/SNIS/SVM/SVS guideline on the management of patients with extracranial carotid and vertebral artery disease: executive summary: a report of the American College of Cardiology Foundation/American Heart Association Task Force on Practice Guidelines, and the American Stroke Association, American Association of Neuroscience Nurses, American Association of Neurological Surgeons, American College of Radiology, American Society of Neuroradiology, Congress of Neurological Surgeons, Society of Atherosclerosis Imaging and Prevention, Society for Cardiovascular Angiography and Interventions, Society of Interventional Radiology, Society of NeuroInterventional Surgery, Society for Vascular Medicine, and Society for Vascular Surgery. *J Am Coll Cardiol.* 2011; 57: 1002–1044.
20. Национальные рекомендации по ведению пациентов с заболеваниями брахиоцефальных артерий. Российский согласительный документ. М., 2013, 72 с.
21. European Society for Vascular Surgery Guidelines on the Management of Atherosclerotic Carotid and Vertebral Artery Disease. *Eur J Vasc Endovasc Surg.* (2018) 55, 1–2.
22. SPACE Collaborative Group, Ringleb P.A., Allenberg J., Bruckmann H., Eckstein H.H., Fraedrich G., et al. 30 day results from the SPACE trial of stent-protected angioplasty versus carotid endarterectomy in symptomatic patients: a randomised non-inferiority trial [published erratum appears in *Lancet* 2006; 368 (9543): 1238]. *Lancet* 2006; 368 (9543): 1239–47.
23. *Brott T.G., Howard G., Roubin G.S., et al.* Long-term results of stenting versus endarterectomy for carotid-artery stenosis. *N Engl J Med* 2016; 374: 1021–31.
24. *Marquardt L., Geraghty O.C., Mehta Z., Rothwell P.M.* Low risk of ipsilateral stroke in patients with asymptomatic carotid stenosis on best medical treatment: a prospective, population-based study. *Stroke* 2010; 41: e11–7.
25. *den Hartog A.G., Achterberg S., Moll F.L., et al.* Asymptomatic carotid artery stenosis and the risk of ischemic stroke according to subtype in patients with clinical manifest arterial disease. *Stroke* 2013; 44: 1002–1007.
26. *Abbott A.L.* Medical (nonsurgical) intervention alone is now best for prevention of stroke associated with asymptomatic severe carotid stenosis: results of a systematic review and analysis. *Stroke* 2009; 40: e573–83.
27. *Naylor A.R.* The brighter the light, the darker the shadow. *Stroke* 2015; 46: 9–10.

## ИШЕМИЧЕСКАЯ БОЛЕЗНЬ СЕРДЦА И КАРОТИДНЫЕ СТЕНОЗЫ: АЛГОРИТМ ХИРУРГИЧЕСКОГО ЛЕЧЕНИЯ ПРИ ИХ СОЧЕТАНИИ

Акчурин Р.С., Ширяев А.А., Галяутдинов Д.М.,  
Власова Э.Е., Васильев В.П., Партигулов С.А., Лепилин М.Г.

### Введение

В течение последних десятилетий совершенствование методов защиты миокарда и хирургической техники значительно улучшили результаты операции коронарного шунтирования (КШ). Это привело к тому, что на операцию в настоящее время направляются более возрастные пациенты, соответственно, более высокого риска. Эти пациенты нередко имеют распространенное атеросклеротическое поражение с вовлечением нескольких артериальных бассейнов, что приносит свой вклад в увеличение летальности и частоты осложнений. Сочетанное поражение коронарных и каротидных артерий встречается достаточно часто. Скрининг с помощью ультразвукового дуплексного сканирования (УЗДС) выявил, что среди пациентов, направляемых на КШ, в 22% случаев имеется каротидный стеноз (КС) более 50% [1], а у 8,5% кандидатов на коронарное шунтирование выявлен КС > 80% [2]. Также есть сообщения о высокой частоте каротидного стеноза у пациентов со стенозом коронарных артерий, что привело к рекомендации выполнять скрининг перед операцией у всех пациентов с поражением ствола левой коронарной артерии (ЛКА). Большинство авторов считают, что наличие каротидного поражения увеличивает частоту периоперационного инсульта при КШ [3].

Эффективность хирургического лечения у пациентов с симптомным каротидным стенозом > 70% хорошо установлена по результатам исследований North American Symptomatic Carotid Endarterectomy Trial (NASCET) и European Carotid Surgery Trial (ECST), которые показали двукратное снижение риска инсульта после операции каротидной эндартерэктомии (КЭЭ) [4]. В дальнейшем внимание специалистов было

смещено на оценку роли хирургической каротидной реваскуляризации при асимптомном каротидном стенозе. Данные исследования Asymptomatic Atherosclerosis Study (ACAS) свидетельствуют в пользу хирургического вмешательства при асимптомном каротидном стенозе > 60%, сообщая о пятилетнем риске инсульта или смерти 5,1% после КЭЭ, против 11% у пациентов, леченных медикаментозно [5]. На основании данных исследований ACAS были опубликованы рекомендации для клиницистов, предписывающие выполнение КЭЭ пациентам с асимптомным КС [6]. Тем не менее продолжается постоянное уточнение критериев отбора пациентов для хирургического лечения. При принятии клинического решения, как вести пациента с сочетанным поражением коронарных и каротидных артерий, необходимо принимать во внимание изложенные факты. С тех пор в литературе были опубликованы результаты множества исследований, с различными данными в отношении очередности каротидной реваскуляризации у пациентов с сочетанным поражением коронарных и каротидных артерий [7, 8]. Эффективность профилактической КЭЭ у пациентов с асимптомным КС перед коронарным шунтированием в дальнейшем неоднократно подвергалась сомнению [9]. Для выбора стратегии ведения пациентов с сочетанным поражением коронарного и каротидного бассейнов необходимо определить факторы риска инсульта во время КШ и современную концепцию патогенеза периоперационного инсульта.

### Факторы риска инсульта при КШ

Частота периоперационного инсульта при КШ, по данным различных авторов, составляет от 0,8 до 5,2% с летальностью до 25–38% [10]. Хотя точные механизмы инсульта при КШ спорные, установлены многие факторы риска. Ряд сообщений поддерживает

значимость каротидного поражения как фактора риска инсульта при КШ, в то время как в других исследованиях эта связь не была доказана. Тем не менее в недавних сообщениях подтверждена значимая взаимосвязь между наличием каротидного стеноза и инсультом при КШ [11]. Наличие цереброваскулярных событий в анамнезе является подтвержденным фактором риска инсульта при КШ, но не ясно, в какой степени этот факт связан с наличием каротидного стеноза. Существование множества факторов риска делает сложным оценку важности наличия каротидного стеноза, особенно в условиях постоянного совершенствования хирургической техники.

Наличие атероматоза восходящей аорты установлено как значимый фактор риска в нескольких исследованиях, что послужило причиной изменения техники операции в ряде клиник. Некоторые авторы предлагают профилактическое протезирование восходящего отдела аорты, другие авторы рассматривают возможность выполнения операции на однократном поперечном пережатии аорты [12].

Наличие атеросклероза периферических артерий также является хорошо доказанным фактором риска инсульта при КШ, возможно, благодаря тесной взаимосвязи с поражением сонных артерий и атероматозом восходящей аорты. Общеизвестным фактом является возрастание тяжести атеросклероза с возрастом; большинство исследований указывают, что возраст является фактором риска инсульта при КШ. Parsonnet и соавторы установили, что возраст является значимым утяжеляющим фактором риска, влияющим на летальность и длительность госпитализации после КШ (Parsonnet score, определяющий риск госпитальной летальности, был равен 12 при возрасте 75–79 лет и 20 — при возрасте > 80 лет) [13]. Следующие события — интраоперационная гипотензия, трудности при завершении искусственного кровообращения (ИК), продленное время поперечного пережатия аорты, сниженная функция левого желудочка (ЛЖ), потребность в инотропной поддержке и внутриаортальная баллонная контрпульсация

(ВАБК) — также рассматриваются как факторы риска инсульта при КШ.

На наличие каротидного стеноза как фактора риска инсульта при КШ указывают многие авторы; под вопросом остаются только степень стеноза, симптомность и распространение поражения. Так, Rizzo и соавторы выполнили обзор данных 14 опубликованных исследований (1979–1991 годов) и подсчитали, что средняя частота инсульта составила 4,1% при асимптомном каротидном стенозе и 8,2% — при симптомном стенозе [14].

Существуют данные о более высоком риске инсульта во время КШ при наличии двухстороннего каротидного стеноза. Schwartz и соавторы сообщили о уровне периперационного инсульта — 8,3% у пациентов после КШ с двухсторонним КС более 80%. В более позднем наблюдении частота инсульта составила 7,1% для билатерального стеноза более 50%, и не было отмечено случаев инсульта при одностороннем КС 50–79%. Авторы сделали вывод, что пациенты с двухсторонним каротидным стенозом более 50% имеют риск инсульта выше, чем пациенты с односторонним стенозом 50–79% [1].

Можно предполагать, что с накоплением опыта и знаний будет проще оценивать предполагаемые риски инсульта, особенно при условии стандартизации проводимых исследований. На основании исследований факторов риска можно утверждать, что периперационный риск инсульта при операции КШ выше у пациентов с каротидным стенозом более 50%; риск возрастает вместе со степенью стеноза и при двухстороннем поражении; различия между рисками у симптомных и асимптомных пациентов при выполнении КШ недостаточно изучены; кроме того, недостаточно определена значимость состояния коллатеральных сосудов в церебральном кровообращении у пациентов с сочетанным поражением.

### Современная концепция патогенеза инсульта, ассоциированного с КШ

Предполагается, что большинство инсультов при операции КШ имеет эмболическую природу. Пациенты с атероматозом восходящей аорты имеют 14% риск перипераци-



онного инсульта [15]. Эмболия может произойти во время манипуляций на измененной аорте—во время канюляции, поперечного пережатия или бокового отжатия для выполнения проксимальных анастомозов. Доказано, что выполнение операции с использованием однократного пережатия аорты может снизить частоту церебрального повреждения. Наиболее трудно предупредить эмболизацию при наличии мягкой атеромы аорты.

В некоторых случаях возможно развитие материальной эмболии из каротидной бляшки, при значимых колебаниях гемодинамики или вследствие неправильного направления потока крови. Протромботический эффект ИК играет определенную роль в развитии периоперационного инсульта и может вызывать развитие тромбоза на каротидной бляшке. Другие состояния гиперкоагуляции и наличие тромба в полостях сердца вследствие перенесенного ИМ также могут привести к тромбоемболии. Возможно, этих осложнений частично можно избежать, используя методику off-pump.

Многочисленные авторы обсуждают теорию снижения кровотока, обусловленного каротидным стенозом, и его последствия. Исследования свидетельствуют, что каротидный стеноз вызывает критическое снижение кровотока дистальнее бляшки во время периода низкой перфузии при ИК [16]. Если коллатерали и анастомозы между артериальными ветвями недостаточны в дополнение к каротидному стенозу, во время неэффективной перфузии может произойти церебральный инфаркт. Оценка церебрального кровотока во время ИК технически затруднительна, поскольку зависит от множества факторов: внутричерепного давления, системного перфузионного давления, гипотензии, объемного кровотока при ИК, гематокрита,  $\text{PaCO}_2$ ,  $\text{PaO}_2$  и ауторегуляции церебрального кровотока. Несмотря на это, Johnsson и соавторы не выявили признаков гипоперфузии вследствие наличия КС во время ИК [17]. Они сделали вывод, что показания к сочетанной операции у пациентов с каротидным и коронарным поражением должны основываться на других критериях, нежели способность КС вызвать гипоперфузию головного мозга (ГМ).

Обзор, выполненный Powers и коллегами, включающий данные использования позитронно-эмиссионной томографии, утверждает, что степень каротидного стеноза недостаточно коррелирует с состоянием гемодинамики в ипсилатеральном церебральном бассейне [18]. Поскольку состояние церебрального коллатерального кровообращения значительно варьирует у разных пациентов, не удалось определить степень стеноза, которая бы последовательно вызывала нарушения гемодинамики.

Однако исследования, основанные на КТ, выявили случаи очагового инфаркта со стороны КС, с высокой степенью вероятности обусловленные гипоперфузией [19]. Исследования церебральной гемодинамики методом магнитно-резонансной томографии (МРТ) также подтвердили значимое повышение характеристик кровотока после операции КЭЭ [20]. Таким образом, эти данные поддерживают теорию, что препятствие каротидному кровотоку за счет стеноза может вызывать ипсилатеральный инсульт в интра- или послеоперационный периоды, что может быть предотвращено методом хирургической реваскуляризации. В случае низкого перфузионного давления степень критического КС может функционально приближаться к окклюзии. Зоны пограничного кровоснабжения, такие как теменно-затылочная область ГМ, наиболее часто подвержены развитию инфаркта по типу «водораздела».

Не все инсульты, ассоциированные с каротидным стенозом, происходят во время операции, большие неврологические события могут развиваться в послеоперационном периоде. Ricotta и соавторы наблюдали позднее развитие инсульта у 2/3 пациентов с инсультом после КШ [19]. Они подчеркивают важность послеоперационного периода, включая быстрое лечение ФП и послеоперационной гипотензии.

Нижний безопасный уровень церебральной перфузии колеблется от 40 до 50 мм рт. ст.; оптимальный уровень остается предметом обсуждения. Общепринятой является практика поддерживать среднее перфузионное давление у пожилых пациентов или у пациентов с КС на уровне 60 мм рт. ст. Продленное время ИК остается

противоречивым фактором риска инсульта. Reed показал увеличение риска инсульта в 2,7 раза при продолжительности искусственного кровообращения более 120 минут [21]. Вероятно, продленное время ИК приводит к церебральной ишемии при условии дефицита в цереброваскулярном русле из-за нарушения кровотока в областях ГМ с плохой способностью к ауторегуляции и снижением резервных возможностей.

Таким образом, данные современных исследований указывают, что инсульт, связанный с операцией КШ, имеет многофакторную природу и может быть частично связан как с ИК, так и с хирургическими манипуляциями на сердце и аорте. У пациентов с сочетанным поражением коронарного и каротидного бассейнов риск инсульта скорее связан с морфологией каротидной бляшки и сопутствующими проблемами, такими как атероматоз аорты и нарушения церебральной ауторегуляции, нежели со степенью КС как таковой. Степень каротидного стеноза недостаточно коррелирует с состоянием гемодинамики в ипсилатеральном церебральном бассейне, и нарушение коллатеральной циркуляции остается более важным фактором, определяющим региональное церебральное перфузионное давление у этих пациентов.

Сложность патогенеза инсульта во время КШ привело клиницистов к разработке различных стратегий лечения пациентов с сочетанной ИБС и ИБМ. Далее изложены хирургические стратегии, а также их сильные и слабые стороны.

### **Возможные хирургические стратегии для пациентов с сочетанным поражением каротидных и коронарных артерий**

Для снижения риска периоперационных неврологических осложнений у пациентов, требующих как каротидной, так и коронарной реваскуляризации, было предложено:

1. Этапное лечение—сначала КЭЭ, затем КШ.
2. Обратное этапное лечение—сначала КШ, затем КЭЭ.

3. Сочетанная операция—КЭЭ и КШ в условиях одной анестезии.

Были опубликованы результаты многочисленных исследований, демонстрирующих возможности и безопасность каждого из перечисленных подходов, однако сохраняются противоречия в выборе оптимального лечения. Дебаты между сторонниками различных подходов не прекращаются, поскольку не существует данных рандомизированных проспективных исследований и доказательств I уровня, поддерживающих одну оптимальную лечебную стратегию. Принимая во внимание, что в последнее время стентирование сонных артерий стало признанным методом реваскуляризации, количество возможных лечебных подходов еще более расширилось.

### **Этапное выполнение КЭЭ, затем КШ**

Многие исследователи поддерживают этапный подход, заключающийся в выполнении каротидной реваскуляризации перед КШ с различным временным промежутком между вмешательствами, благодаря чему удается сократить длительность и сложность каждой из двух хирургических процедур. Этот подход применим в основном у пациентов со стабильными коронарными симптомами, кому можно выполнить коронарную реваскуляризацию через временной интервал, необходимый для восстановления после КЭЭ.

Необходимо отметить, однако, что ранние попытки этапного лечения сопровождались высоким уровнем кардиальных осложнений. Начальный опыт Bernhard и соавторов в 1972 году показал неприемлемо высокую частоту инфаркта миокарда (ИМ) [22].

По данным нескольких исследований, инфаркт миокарда является причиной отдаленной смерти у 50–70% пациентов после КЭЭ [23].

КЭЭ может вызывать эпизоды гипотонии вследствие воздействия на барорецепторы или блуждающий нерв, поэтому у пациентов с ИБС существует риск ИМ. Для предупреждения нестабильности гемодинамики, Myers и коллеги использовали ВАБК [24]. У пяти пациентов с сочетанным поражением и нестабильной стенокардией под прикры-

тием ВАБК была выполнена КЭЭ, а через 24 часа—срочная операция КШ.

Мы считаем, что этапное лечение (КЭЭ, затем КШ вторым этапом) может быть применимо у пациентов с минимальными проявлениями кардиальной болезни, при одно-, двухсосудистом поражении коронарных артерий, без значимого проксимального стеноза передней нисходящей артерии и/или поражения ствола ЛКА и с сохраненной функцией ЛЖ. Важно, чтобы этим пациентам была выполнена тщательная кардиологическая оценка перед каротидной реваскуляризацией. Для снижения отдаленной смертности от сердечного заболевания этим пациентам должна быть проведена кардиальная операция, предпочтительно в трехмесячный период после каротидной реваскуляризации.

#### **Обратный этапный подход— КШ, затем КЭЭ**

Некоторые авторы считают, что церебральная перфузия при наличии КС не страдает во время операции КШ настолько, чтобы увеличить риск инсульта. Таким образом, проведение профилактической КЭЭ у пациентов перед КШ не оправдано и может быть выполнено позже (обычно через 3 месяца). Ясно, что такой подход неприемлем у пациентов с симптомным каротидным стенозом, который сам по себе является показанием к срочной операции КЭЭ.

Большая часть знаний о результатах обратного этапного подхода основана на результатах исследований «незащищенного КШ» у пациентов с каротидным стенозом, нежели истинных серий обратного этапного выполнения операций. Несколько авторов сообщили о хороших результатах такой стратегии. Cosgrove и соавторы опубликовали результаты проспективного рандомизированного исследования, сравнивающего группы пациентов с асимптомным КС, подвергнутых «незащищенному КШ» или сочетанной операции КЭЭ + КШ, и не выявили значимых различий по уровню неврологических осложнений и летальности [25]. Однако в исследовании Hertzner и соавторов частота инсульта в группе обратного этапного лечения составила 14% по сравнению с 2,8% инсульта в группе комбинированного лечения

( $p = 0,042$ ). Уровень летальности был 5,3% против 4,2% соответственно [26].

На основании накопленных данных складывается мнение, что обратный этапный подход может быть оправдан у пациентов с острым коронарным синдромом (ОКС), требующим неотложного кардиального вмешательства.

#### **Сочетанное вмешательство (последовательное или синхронное)**

Сочетанная операция подразумевает выполнение каротидной эндартерэктомии с последующим КШ под одной анестезией. Впервые такой подход был описан Bernhard и соавторами в 1972 году и был основан на теории, что КЭЭ снизит риск инсульта во время колебаний гемодинамики в период высокого риска [22]. Важное преимущество такого подхода в том, что может быть быстро начато ИК, если во время выполнения КЭЭ разовьются кардиальные события.

Существует методика выполнения КЭЭ в условиях искусственного кровообращения [27]. Эта техника может снизить вероятность эмболии во время канюляции и обладает дополнительным защитным эффектом гипотермии, однако она не стала популярной, поскольку удлиняется время ИК и (в некоторых клиниках) требуется участие двух бригад хирургов одновременно (синхронное сочетанное вмешательство).

Опубликовано большое количество сообщений о результатах сочетанной операции КЭЭ и КШ, при этом частота инсульта и летальности в различных клиниках значительно варьирует. Анализ показывает, что результаты лучше в группах, включающих более 100 пациентов, и возможно, что в исследованиях с высоким уровнем осложнений имели место случайность и малое количество наблюдений.

В серии Bass и соавторов, включающей пациентов из трех клиник за 15 лет, частота инсульта составила 16%, уровень летальности—12% [28]. Отчет включал большую долю операций по неотложным показаниям и подтверждает факт, что неотложный характер операции является дополнительным фактором риска. Maskey и соавторы [29] сообщают о высоком уровне инсульта (9%)

и летальности (8%) в ретроспективном анализе 100 сочетанных операций. Они сделали выводы, что критерии отбора пациентов на сочетанное вмешательство в основном определяются периоперационным риском, и подчеркнули необходимость проведения проспективных исследований для уточнения этих критериев.

Хорошие результаты сочетанных операций были доложены Chang с коллегами— всего 1% инсульта и 2% летальности [30], причем у 17 пациентов КЭЭ была выполнена с двух сторон вместе с КШ.

К несомненным преимуществам сочетанной операции относятся одна анестезия, снижение длительности госпитализации и стоимости лечения. В последнее время сочетанный подход критикуют из-за более высокой летальности и частоты осложнений. Однако этот подход представляется оправданным для тяжелых случаев сочетания двухстороннего или симптомного каротидного стеноза с нестабильной стенокардией, тяжелым трехсосудистым или столовым поражением коронарного русла и/или сниженной функцией ЛЖ [31].

### **Выбор стороны каротидного вмешательства у пациентов с двухсторонним поражением при сочетанных операциях КЭЭ и КШ. Собственный опыт**

В случае, если у кандидата на коронарное шунтирование имеет место окклюзия одной из внутренних сонных артерий и значимый стеноз другой, выбор стороны каротидной реваскуляризации очевиден. Однако этот выбор труден при двухстороннем значимом, но асимптомном каротидном стенозе. Формирование диагностического комплекса, который поможет определить сторону большего риска инсульта, является важной клинической задачей.

Целью нашего исследования была разработка подхода к хирургическому лечению пациентов с двухсторонним каротидным стенозом, нуждающихся в проведении сочетанной операции каротидной эндартерэктомии и КШ, и оценка госпитальных результатов при использовании такого подхода.

С 2010 по 2018 год в отделе сердечно-сосудистой хирургии Института клинической кардиологии им. А. Л. Мясникова сочетанная операция КЭЭ и КШ была выполнена 111 пациентам. У 53 из них (48%) поражение сонных артерий  $\geq 60\%$  было двухсторонним, в том числе у 12—с окклюзией одной из внутренних сонных артерий (ВСА). У двух больных кардиальный этап включал также протезирование аортального клапана: у одного—митральную аннулопластику, у другого—удаление миксомы левого предсердия. В предоперационную диагностику входили УЗДС экстракраниального отдела брахиоцефальных артерий, мультиспиральная компьютерная томография (МСКТ) с контрастированием экстра- и интракраниальных артерий, МРТ в ангиографическом режиме, неврологическая оценка, у части больных—УЗДС сонных артерий с контрастным усилением. На основании полученных данных мультидисциплинарная команда (кардиолог, сердечно-сосудистый хирург, невролог) принимала решение об объеме операции и стороне КЭЭ.

Таким образом, 12 пациентам (23%) с окклюзией одной из ВСА выполнена КЭЭ с контралатеральной стороны в сочетании с коронарным шунтированием. Выбор стороны каротидного вмешательства при двухстороннем каротидном стенозе осуществлялся следующим образом: на основании «симптомности» стеноза, то есть наличия ипсилатеральных ТИА/инсультов за последние 6 месяцев—у 3 (6%) пациентов, на основании более высокой степени стеноза (УЗДС, МСКТ) и/или линейной скорости кровотока по данным УЗДС—у 14 (26%) пациентов, на основании наличия очагов «немного» инфаркта головного мозга или превалирования сосудистых очагов в веществе головного мозга одного из полушарий (МРТ)—у 9 (17%) больных; на основании наличия признаков нестабильности атеросклеротической бляшки в виде высокой степени неоваскуляризации/наличия кратера (УЗДС с контрастным усилением)—у 18 (34%) больных. При этом у трех кандидатов было сочетание двух критериев в пользу вмешательства на конкретной стороне поражения. Каротидную эндартерэктомию выполняли по классической

методике, в семи случаях использовали временный внутренний шунт (в основном у пациентов с контралатеральной окклюзией). Среднее время пережатия сонной артерии составило  $27,8 \pm 7,6$  мин. Кардиальный этап выполняли в условиях искусственного кровообращения с использованием холодной и медикаментозной кардиоopleгии. Среднее время ИК составило  $107 \pm 29$  мин., время ишемии миокарда —  $69 \pm 21$  мин.

Госпитальная летальность составила 1,9%. Причина смерти — острая сердечная недостаточность в раннем послеоперационном периоде после сочетанной операции КЭЭ, КШ и протезирования аортального клапана. Случаев периоперационного инсульта при сочетанной операции у пациентов с двухсторонним каротидным поражением не было. В четырех случаях (7,5%) наблюдались явления транзиторной энцефалопатии с полным регрессом симптомов на фоне нейротрофической терапии. Нейропатия лицевого нерва отмечена у четырех пациентов (7,5%).

Наш небольшой опыт показал, что при отсутствии четких клинических рекомендаций по ведению пациентов с двухсторонним стенозом сонных артерий, нуждающихся в прямой реваскуляризации миокарда, каждый конкретный случай требует индивидуального решения. Основной задачей предоперационного обследования является определение потенциально более опасной в отношении риска развития инсульта каротидной атеросклеротической бляшки и выявление стороны, требующей проведения хирургического вмешательства в первую очередь. При использовании такого подхода нами получены хорошие госпитальные результаты сочетанной операции.

#### **Опубликованные клинические рекомендации по ведению пациентов с поражением брахиоцефальных артерий и по реваскуляризации миокарда**

В последних Европейских рекомендациях — 2017 ESC Guidelines on the Diagnosis and Treatment of Peripheral Arterial Diseases, in collaboration with the European Society for Vascular Surgery (ESVS) указывается, что влияние асимптомного КС на риск инсульта после КШ умеренное, за исключением двух-

стороннего стеноза или стеноза в сочетании с контралатеральной окклюзией [32]. Поражение каротидных артерий представляется скорее маркером серьезного атеросклероза аорты и риска инсульта, нежели прямой причиной цереброваскулярных осложнений. Но наличие в анамнезе недавнего инсульта/ТИА является значимым фактором риска периоперационного инсульта. В рекомендациях подчеркивается, что в настоящее время недостаточно данных в пользу преимуществ профилактической каротидной реваскуляризации при асимптомном каротидном стенозе у всех пациентов перед КШ для снижения риска инсульта. Решение о выполнении каротидной реваскуляризации у этих пациентов должно приниматься мультидисциплинарной командой с участием невролога. Сроки и вид каротидной реваскуляризации (КЭЭ или ССА) должны определяться индивидуально на основании клинической картины, тяжести каротидного и коронарного поражения и степени срочности вмешательства. При этом явных преимуществ какой-либо хирургической стратегии лечения этих пациентов не выявлено. Недавние рандомизированные клинические исследования также не сообщают о достижении более низкого уровня инсульта при использовании техники off-pump по сравнению с ИК. Двухэтапная стратегия сопровождалась более высоким уровнем перипроцедурального ИМ, когда КЭЭ выполняли первым этапом, и трендом более высокого церебрального риска, когда выполняли КШ первым этапом.

Примечательно, что в отношении пациентов, нуждающихся в реваскуляризации миокарда и имеющих сопутствующее значимое поражение каротидного бассейна, последние рекомендации Европейского общества кардиологов по лечению периферических артерий (2017 ESC Guidelines on the Diagnosis and Treatment of Peripheral Arterial Diseases, in collaboration with the European Society for Vascular Surgery (ESVS)) и по реваскуляризации миокарда (2018 ESC/EACTS Guidelines on myocardial revascularization) совпадают (табл. 1).

Необходимо обратить внимание на последнюю рекомендацию, где рассматривается возможность каротидной реваскуляризации

Таблица 1

Рекомендации по ведению пациентов с каротидным стенозом, нуждающихся в коронарном шунтировании (2017 ESC/ESVS и 2018 ESC/EACTS)

| Рекомендации   | Класс | Уровень |
|--|-------|---------|
| Определение показаний (а также метода и сроков) каротидной реваскуляризации осуществляется индивидуально, после обсуждения мультидисциплинарной командой, включающей невролога   | I     | C       |
| У пациентов с недавним (< 6 мес.) анамнезом ТИА/инсульта, нуждающихся в КШ   |       |         |
| Каротидная реваскуляризация должна быть рассмотрена у пациентов с 50–99% КС  | IIa   | B       |
| Каротидная реваскуляризация в виде КЭЭ как метода выбора должна быть рассмотрена у пациентов с 50–99% КС   |       |         |
| Каротидная реваскуляризация не рекомендуется у пациентов с КС <50%   | III   | C       |
| У неврологически асимптомных пациентов, нуждающихся в КШ   |       |         |
| Рутинная профилактическая каротидная реваскуляризация у пациентов с КС 70–99% не рекомендуется   | III   | B       |
| Каротидная реваскуляризация может быть рассмотрена у пациентов с двухсторонним 70–99% КС или при сочетании 70–99% КС с контралатеральной окклюзией   | IIb   | B       |
| Каротидная реваскуляризация может быть рассмотрена у пациентов с 70–99% КС при наличии одной или нескольких характеристик, которые могут быть ассоциированы с повышенным риском ипсилатерального инсульта с целью снижения риска инсульта за пределами периоперационного периода | IIb   | C       |

в сочетании с реваскуляризацией миокарда у неврологически асимптомных пациентов, но с наличием клинических или инструментальных предикторов высокого риска инсульта. Целью такого подхода является снижение риска инсульта не столько во время операции КШ и даже не в пределах послеоперационного периода, но в ближайшем будущем, в селективной группе пациентов с асимптомным КС «высокого риска». Естественно, такое решение должно приниматься мультидисциплинарной командой и только в клиниках с доказанным низким уровнем периоперационного инсульта и летальности.

### Заключение

В настоящее время наилучшая лечебная стратегия при серьезном каротидном и коронарном поражении остается неопределенной. В целом представляется обоснованным следующий подход к лечению таких пациентов.

Пациентам с симптомным каротидным стенозом, которым показано КШ, может быть

предложено этапное лечение (КЭЭ, затем КШ) при стабильном течении ИБС, или сочетанная операция (КЭЭ + КШ). Этапный подход представляется более предпочтительным благодаря уменьшению продолжительности и сложности вмешательства. Такой подход возможен у пациентов со стабильной ИБС, у кого может быть выполнена в первую очередь КЭЭ, с последующей коронарной реваскуляризацией. Сочетанный подход оправдан при значимом стенозе ствола ЛКА или трехсосудистом поражении и тяжелой стенокардии.

Пациентам с острым коронарным синдромом показано выполнение неотложной коронарной реваскуляризации с последующим или сочетанным каротидным вмешательством.

Для кандидатов на КШ с двухсторонним значимым асимптомным поражением сонных артерий либо при сочетании значимого стеноза с контралатеральной окклюзией представляется оправданным выполнение сочетанной операции — КЭЭ и КШ в условиях одной анестезии.

Также возможно проведение сочетанной операции (КЭЭ + КШ) у асимптомных пациентов с односторонним КС при выявлении предикторов высокого риска инсульта в отдаленном периоде, в клиниках с документированным низким уровнем периоперационного инсульта и летальности.

Методика off-pump КШ ассоциируется со снижением уровня послеоперационного инсульта по сравнению с традиционной методикой с использованием ИК, однако это преимущество требует дальнейшего доказательства.

Преимущества эндоваскулярных технологий, полученные в последнее время, расширяют возможности лечения мультифокального атеросклероза. С учетом возможностей гибридных операционных, появляющихся в различных клиниках, увеличивается и количество сочетанных лечебных стратегий за счет стентирования сонных артерий или КЭЭ в сочетании с коронарным шунтированием или ЧКВ коронарных артерий.

### Литература

1. *Schwartz L.B., Bridgman A.H., Kieffer R.W., et al.* Asymptomatic carotid stenosis and stroke in patients undergoing cardiopulmonary bypass. *J Vasc Surg.* 1995; 21: 146–153.
2. *Salasidis G.C., Latter D.A., Steinmetz O.K., et al.* Carotid artery duplex scanning in preoperative assessment for coronary artery revascularization. *J Vasc Surg.* 1995; 21: 154–161.
3. *Белов Ю.В., Чарчян Э.Р., Степаненко А.Б. и соавт.* Хирургическое лечение пациентов с ишемической болезнью сердца и билатеральным поражением сонных артерий. *Кардиология и сердечно-сосудистая хирургия.* 2016. Т. 9. № 2. С. 77–82.
4. North American Symptomatic Carotid Endarterectomy Trial Collaborators. Beneficial effect of carotid endarterectomy in symptomatic patients with high-grade stenosis. *N Engl J Med.* 1991; 325: 445–453.
5. *Young B., Moore W.S., Robertson J.T., et al.* For the ACAS Investigators. An analysis of perioperative surgical mortality and morbidity in the Asymptomatic Carotid Atherosclerosis Study. *Stroke.* 1996; 27: 2216–2224.
6. АНА special report. Guidelines for carotid endarterectomy. *Stroke.* 1995; 26:1.
7. *Шнейдер Ю.А., Цой В.Г., Фоменко М.С. и соавт.* Опыт хирургического лечения ишемической болезни сердца с конкомитантным поражением сонных артерий. *Альманах клинической медицины.* 2019; 47 (4): 318–325.
8. *Алекян Б.Г., Покровский А.В., Карапетян Н.Г. и соавт.* Госпитальные результаты чрескожных коронарных вмешательств и каротидной эндартерэктомии у пациентов с сочетанным поражением венечных и внутренних сонных артерий. *Эндоваскулярная хирургия.* 2019; 6 (3): 189–197.
9. *Baiou D., Karageorge A., Spyt T., Naylor A.R.* Patients undergoing cardiac surgery with asymptomatic unilateral carotid stenoses have a low risk of perioperative stroke. *Eur J Vasc Endovasc Surg.* 2009; 38: 556–559.
10. *Bucerius J., Gummert J.F., Borger M.A., et al.* Stroke after cardiac surgery: a risk factor analysis of 16,184 consecutive adult patients. *Ann Thorac Surg.* 2003; 75: 472–478.
11. *Howard D., Gaziano L., Rothwell P.* Risk of stroke in relation to degree of asymptomatic carotid stenosis: a population-based cohort study, systematic review, and meta-analysis. *Lancet Neurol.* 2021; 20: 193–202.
12. *Aranki S.F., Rizzo R.J., Adams D.H., et al.* Single clamp technique; an important adjunct to myocardial and cerebral protection. *Ann Thorac Surg.* 1994; 58: 296–302.
13. *Parsonnet V., Dean D., Bernstein A.D.* A method of uniform stratification of risk for evaluating the results of surgery in acquired adult heart disease. *Circulation.* 1989; 79: 3–12.
14. *Rizzo R.J., Whittemore A.D., Couper G.S., et al.* Combined carotid and coronary revascularisation; the preferred approach to the severe vasculopath. *Ann Thorac Surg.* 1992; 54: 1099.
15. *Gardner T.J., Horneffer P.J., Manolio T.A., et al.* Stroke following coronary artery bypass: A ten-year study. *Ann Thor Surg.* 1985; 40: 574–658.

16. *Kartchner M.M., McCrae L.P.* Carotid occlusive disease as a risk factor in major cardiovascular surgery. *Arch Surg.* 1982; 117: 1086–1088.
17. *Johnsson P., Algotsson L., Ryding E., et al.* Cardiopulmonary perfusion and cerebral blood flow in bilateral carotid artery disease. *Ann Thor Surg.* 1991; 51: 579–584.
18. *Powers W.J.* Cerebral hemodynamics in ischemic cerebrovascular disease. [Review, 63 Refs.]. *Ann. Neurol.* 1991; 29: 231–240.
19. *Ricotta J.J., Faggioli G.L., Castilone A., Hassett J.M.* Risk factors for stroke after cardiac surgery. *J Vasc Surg.* 1995; 21: 359–364.
20. *Vanninen R., Koivisto K., Tulia H., et al.* Hemodynamic effects of carotid endarterectomy by magnetic resonance flow quantification. *Stroke.* 1995; 26: 84–89.
21. *Reed G.L., Singer D.E., Picard E.H., Desanctis R.W.* Stroke following coronary artery bypass surgery. *New Eng J Med.* 1988; 319: 1246–1250.
22. *Bernhard V., Johnson W., Peterson J.* Carotid artery stenosis association with surgery for coronary artery disease. *Arch Surg* 1972; 105: 837.
23. *Hertzer N.R., Douglas-Lees C.* Fatal myocardial infarction following carotid endarterectomy. *Ann Surg.* 1981; 194: 212–218.
24. *Myers S.I., Valentine R.J., Estrera A., Clagett G.P.* The intra-aortic balloon pump, a novel addition to staged repair of combined symptomatic cerebrovascular and coronary artery disease. *Ann. Vasc. Surg.* 1993; 7: 239–242.
25. *Cosgrove D.M., Hertzer N.R., Loop F.D.* Surgical management of synchronous carotid and coronary artery disease. *J Vasc Surg.* 1986; 3: 690–694.
26. *Hertzer N.R., Loop F.D., Beven E.G., et al.* Surgical staging for simultaneous coronary and carotid disease. A study including prospective randomization. *J Vasc Surg.* 1989; 3: 455–463.
27. *Гордеев М.Л., Бендов Д.В., Гневашев А.С. и соавт.* Десятилетний опыт сочетанных операций на коронарных и брахиоцефальных артериях. *Грудная и сердечно-сосудистая хирургия.* 2015. Т. 57. № 6. С. 18–25.
28. *Bass A., Krupski W.C., Dilley R.B., Bernstein E.F.* Combined carotid endarterectomy and coronary artery revascularisation; a sobering review. *Israel J Med Sci.* 1992; 28: 27–32.
29. *Mackey W.C., Khabbaz K., Bojar R., O'Donnell Jr. T.* Simultaneous carotid endarterectomy and coronary bypass: perioperative risk and long-term survival. *J Vasc. Surg.* 1996; 24: 58–64.
30. *Chang B.B., Darling R.C., Shah D.M., et al.* Carotid endarterectomy can be safely performed with acceptable mortality and morbidity in patients requiring coronary artery bypass grafts. *Am. J Surg.* 1994; 168: 94–96.
31. *Акчурина Р.С., Ширяев А.А., Галяутдинов Д.М. и соавт.* Непосредственные результаты одномоментной операции коронарного шунтирования и каротидной эндартерэктомии. *Кардиология и сердечно-сосудистая хирургия.* 2017. Т. 10. № 6. С. 4–8.
32. 2017 ESC Guidelines on the Diagnosis and Treatment of Peripheral Arterial Diseases, in collaboration with the European Society for Vascular Surgery (ESVS). *Eur Heart J.* 2018; 39: 763–821.



## СПИСОК СОКРАЩЕНИЙ

|               |  |
|---------------|--|
| <b>АМН</b>    | Академия медицинских наук  |
| <b>ММИ</b>    | Московский медицинский институт  |
| <b>МГМИ</b>   | Московский государственный медицинский институт                            |
| <b>НМИЦ</b>   | Национальный медицинский исследовательский центр                           |
| <b>РАМН</b>   | Российская академия медицинских наук                                       |
| <b>РАН</b>    | Российская академия наук   |
| <b>РМАНПО</b> | Российская медицинская академия непрерывного профессионального образования |
| <b>РНИМУ</b>  | Российский научно-исследовательский медицинский университет                |

Составители: Ревшвили А.Ш., Чупин А.В.  
Выпускающий редактор Вишнякова Т.В.  
Корректор Николина Л.В.  
Дизайн и верстка Попов Д.С.  
Дизайн обложки Попова А.Д.

Подписано в печать 25.10.2021.  
Формат 60x90/8.  
Бумага мелованная.  
Печать офсетная.  
Усл. печ. листов 30.  
Заказ № 24034.  
ООО «Фабрика Офсетной Печати»  
[www.fop.ru](http://www.fop.ru)



**Ревишвили Амиран Шотаевич, директор НМИЦ хирургии им. А. В. Вишневского, академик РАН, профессор, доктор медицинских наук, заведующий кафедрой ангиологии, сердечно-сосудистой, эндоваскулярной хирургии и аритмологии ФГБОУ ДПО РМАНПО, заслуженный деятель науки РФ, лауреат Государственной премии СССР, премии Правительства РФ в области науки и техники, Государственной премии России в области науки и технологий, главный хирург Минздрава России**



**Чупин Андрей Валерьевич, заведующий отделением сосудистой хирургии НМИЦ хирургии им. А. В. Вишневского, доктор медицинских наук, профессор кафедры ангиологии, сердечно-сосудистой, эндоваскулярной хирургии и аритмологии ФГБОУ ДПО РМАНПО**

---

---